

RECOMMANDATIONS IMPORTANTES A LIRE POUR ACTIVER LES REMBOURSEMENTS ET EVITER LES REJETS

Conditions générales :

- Le cadre réservé à l'adhérent doit être dûment renseigné.
- Le cadre réservé au médecin doit être renseigné par le praticien lui-même notamment la nature de la maladie.
- La validité de la feuille de soins est limitée à 3 mois à compter de la première consultation.
- L'entente préalable est exigée pour toute hospitalisation médicale, chirurgicale, soins dentaires spéciaux, extractions multiples, parodontie orthodontie, prothèses dentaires, prothèses auditives ou orthopédiques ainsi que pour tous les actes effectués en série.
- En cas d'accident, une déclaration précisant les causes et circonstances de l'accident est à joindre à la feuille de soins.

Pharmacie :

- Les vignettes des médicaments doivent être obligatoirement jointes aux ordonnances.
- Pour les médicaments sans vignettes une facture de la pharmacie doit être jointe.

Radiologie et Biologie :

- La facture ainsi qu'une copie des résultats des analyses ou du compte rendu (sous pli confidentiel) doivent être jointes à l'ordonnance médicale pour toute demande de remboursement.
- Un pli confidentiel du médecin prescripteur des analyses ou radios peut être demandé par le médecin conseil de la mutuelle.

Optique :

- L'ordonnance du médecin prescripteur et la facture de l'opticien sont à joindre à la feuille de soins.

Rééducation :

- L'entente préalable renseignée par le médecin prescripteur est exigée avant le début des séances de rééducations.
- Pour le remboursement, la facture et le calendrier des séances effectuées sont à joindre à la feuille de soins.

Dentaire :

- En cas de prothèses ou de traitement canaux, l'accord préalable renseigné sur la feuille de soins est obligatoire avant le début de traitement.
- La facture doit être jointe à la feuille de soins pour toute demande de remboursement.
- La radio-après soins est obligatoire en cas de prothèses ou de traitement canaux.

Maladie et Affection Longue Durée ALD et ALC :

- La déclaration de maladie chronique doit être renseignée par le médecin prescripteur et renouvelée tous les 6 mois.



Déclaration de Maladie

N° W21-767369

☒ Maladie ☐ Dentaire ☐ Optique ☐ Autre

Cadre réservé à l'adhérent (e)

Matricule : 2055 Société :

☐ Actif ☐ Pensionné(e) ☐ Autre :

Nom & Prénom : El Bazi Said

Date de naissance : 17-03-1952

Adresse : Route D'Arenour - Kenis, Doha - 26

Casablanca

Tél. : 0661167593 Total des frais engagés :

Cadre réservé au Médecin

Cachet du médecin :

Date de consultation : 18/10/2022

Nom et prénom du malade : ELBAZI SAID

Lien de parenté : ☐ Lui-même ☐ Conjoint ☐ Enfant

Nature de la maladie : CPA

En cas d'accident préciser les causes et circonstances :

Dans le cas où la maladie aurait un caractère confidentiel, communiquer les renseignements sous pli confidentiel à l'attestation du médecin conseil de la Mutuelle.

J'atteste sur l'honneur l'exactitude des renseignements portés sur la présente déclaration. Je
avoir pris connaissance de la clause relative à la protection des données personnelles.

Fait à : Le : / /

Signature de l'adhérent(e) :

Autorisation CNDP N° : A-A-215/2019

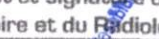
Adresses Mails utiles

- 0 Réclamation : contact@mupras.com
- 0 Prise en charge : pec@mupras.com
- 0 Adhésion et changement de statut : adhesion@mupras.com

La MUPRAS garantit le respect de la loi n° 09-08 relative à la protection des personnes physiques à l'égard du traitement des données à caractère personnel.

MUPRAS : Centre Aïlal Ben Abdellah 6ème Etage Angle Rue Mohamed Fakir et Rue Aïlal Ben Abdellah - Quartier de l'Horloge

[illegible][illegible]

Cachet et signature du Laboratoire et du Radiologue	Date	Désignation des Coefficients	Montant des Honoraires
 de Radiologie Spéciale CASAPATH Hôpital aux Rues Case N° 1 - Casablanca Tel : 05 22 22 14 24 - Fax : 05 22 22 14 24	19/10/82	H/b	1500,00

[illegible]

VOLET ADHERENT

Important :
Veuillez joindre les radiographies en cas de prothèses ou de traitement canaux, ainsi que le bilan de

Important:

Veuillez joindre les radiographies en cas de prothèses ou de traitement canaux, ainsi que le bilan de

[illegible]

VISA ET CACHET DU PRATICIEN ATTESTANT LE DEVIS

VISA ET CACHET DU PRATICIEN ATTESTANT L'EXEC

Dr. Amal BENKIRANE
Professeur d'Anatomie Pathologique
Ex. Enseignante à la Faculté
de Médecine de Casablanca



Dr. Lamia JABRI
Professeur d'Anatomie Pathologique
Ex. Enseignante à la Faculté de
Médecine de Casablanca

DEMANDE D'EXAMEN ANATOMO-CYTOPATHOLOGIQUE

Pr. Amal BENKIRANE
Centre de Pathologie Spécialisée
Anatomo-Pathologiste
6, Rue des Hôpitaux - Casablanca
Résidence du Parc - Casablanca
Tél.: 05 22 22 13 46 / 66 ; Fax : 05 22 22 14 24
N° 091024604

De la part du Dr :

Nom et prénom du patient : **M^{re} EL BAZI SAÏD**

Age : Sexe :

Date de prélèvement : **19/10/2022**

Renseignements cliniques et paracliniques :

*** Polypectomie polype 10 mm Caecum (petit)**

*** Polypectomie complète en piéces polype 5 cm**

Organe prélevé : **Colon droit (petit)**

Nature de l'acte réalisé :

Biopsie antérieure : *** Ablation aise froide** ☐ Oui ☐ Non

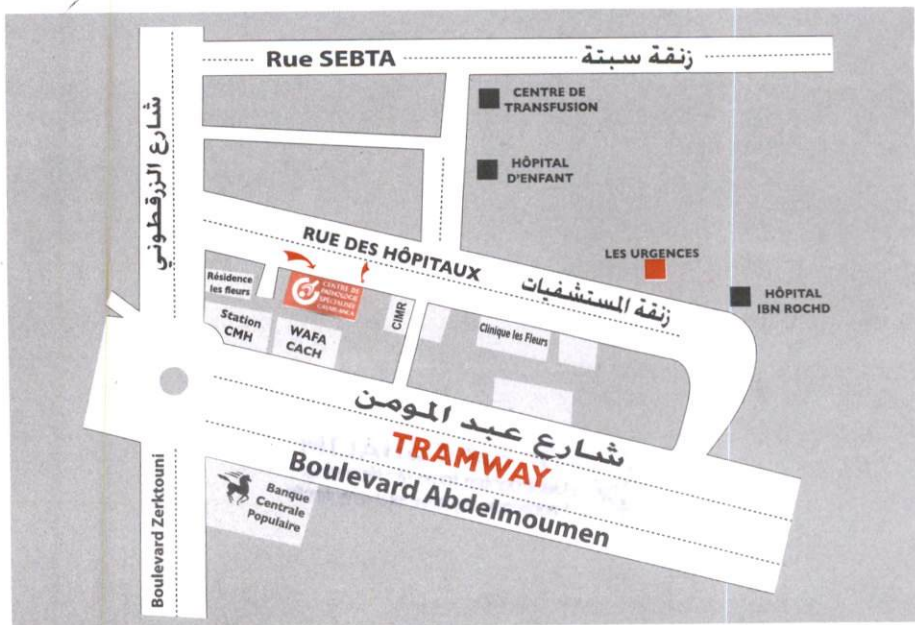
FCV : ☐ Vagin ☐ Exocol : ☐ Endocol : **polype 8 mm**

Date des dernière règles : Parité : **Agée**

Thérapeutique antérieure ou en cours : **Libre (petit)**

Signature & Cachet

Dr Fahd GHALIM
Gastroentérologie et Hépatologie
Endoscopie digestive interventionnelle





CASAPATH

RECU LE : 19/10/2022

EDITE LE : 24/10/2022

NOM & PRENOM : EL BAZI SAID

PRESCRIPTEUR : Dr. GHALIM FAHD

AGE : - ans

Code Patient : 099216

N/REF : 21019384

ORGANE : polypes

RENSEIGNEMENTS CLINIQUES

Polypectomie polype 10 mm coecum (pot1) - Mucosectomie complète en piecemeal polype 5 cm colon droit pot 2 Ablation anse froide polype angle droit pot3.

COMPTE RENDU ANATOMOPATHOLOGIQUE

I- Polype du coecum: Six fragments mesurant entre 0,1 et 0,7 cm sont inclus en totalité et examinés sur plusieurs niveaux de coupe. A l'examen histologique, il s'agit d'une prolifération tumorale tubulo-villeuse faite de structures épithéliales tapissées d'un revêtement pluristratifié à cellules cylindriques et à noyau ovalaire dépassant les $\frac{3}{4}$ de l'épithélium. On y note la présence d'atypies modérées avec quelques mitoses ascensionnées atteignant la surface. Une perte de la mucosécrétion est notée. Le chorion est oedémato-congestif et hémorragique, héberge un infiltrat inflammatoire modéré fait de lymphocytes, de plasmocytes et de polynucléaires neutrophiles.

II- Mucosectomie complète du polype du colon droit: Plusieurs fragments biopsiques mesurant entre 0,3 cm et 1 cm et trois formations polypoides mesurant 1,5x1x1 cm; 1,3x1x1 cm et 3,5x1x2 cm sont inclus en totalité et examinés sur plusieurs niveaux de coupe. L'examen microscopique montre sur le gros fragment, un foyer d'adénocarcinome intramuqueux infiltrant le chorion sans dépasser la musculaire muqueuse. Il est fait de tubes irréguliers bordés des cellules aux noyaux hyperchromatiques augmentés de taille nucléolés au sein d'un cytoplasme de moyenne abondance basophile. Le stroma tumoral est fibro-inflammatoire. Absence d'embolie vasculaire ou bourgeonnement. Les autres fragments ailleurs montrent prolifération tumorale tubulo-villeuse, faite de structures épithéliales tapissées d'un revêtement pluristratifié à cellules cylindriques et à noyau ovalaire dépassant les $\frac{3}{4}$ de l'épithélium. On y note la présence d'atypies modérées à sévères avec quelques mitoses ascensionnées atteignant par places la surface. Une perte de la mucosécrétion est notée par endroits. Le chorion est oedémato-congestif et hémorragique, héberge un infiltrat inflammatoire modéré fait de lymphocytes, de plasmocytes et de polynucléaires neutrophiles. Sur les trois formations polypoides, on retrouve un foyer de muqueuse non dysplasique (marge de résection saine!).



EDITE LE : 24/10/2022

N/REF : 21019384

NOM & PRENOM : EL BAZI SAID

PRESCRIPTEUR : Dr. GHALIM FAHD

COMPTE RENDU ANATOMOPATHOLOGIQUE SUITE

III- Polype de l'angle colique droit: Deux fragments mesurant 0,4 cm chacun sont inclus en totalité et examinés sur plusieurs niveaux de coupe. A l'examen histologique, il s'agit pour l'un, d'une prolifération tumorale tubulo-villeuse faite de structures épithéliales tapissées d'un revêtement pluristratifié à cellules cylindriques et à noyau ovalaire ne dépassant pas les $\frac{3}{4}$ de l'épithélium. On y note la présence d'atypies modérées avec quelques mitoses ascensionnées n'atteignant pas la surface. Une conservation de la mucosécrétion est notée. Le chorion est oedémato-congestif et hémorragique, héberge un infiltrat inflammatoire modéré fait de lymphocytes, de plasmocytes et de polynucléaires neutrophiles. Le second fragment est colique légèrement inflammatoire.

CONCLUSION :

- Polype du coecum: Adénome tubulo-villeux en dysplasie de haut grade. Absence de malignité.
- Mucosectomie complète du polype du colon droit: Adénocarcinome intra-muqueux bien différencié (bas grade) sur adénome tubulovilleux en dysplasie de haut grade stade pTis de la classification pTNM (UICC, 2017 – 8ème Edition) catégorie 4.4 de la classification de Vienne. Absence d'embolies vasculaires ou bourgeonnement tumoral significatif. Absence d'invasion de la sous muqueuse.
- Polype de l'angle colique droit: Adénome tubulo-villeux en dysplasie de bas grade d'exérèse complète. Absence de malignité.

Signé : Dr. Amal BENKIRANE

Pr. Amal BENKIRANE
Anatomo-Pathologiste
Centre de Pathologie-Casapath
6, Rue des Hôpitaux
Résidence du Parc - Casablanca
Tél: 05 22 22 13 46/66 - Fax: 05 22 22 14 24
INPE: 091024604



CENTRE DE PATHOLOGIE SPÉCIALISÉE CASABLANCA

6, rue des Hôpitaux - Résidence du Parc - 1er étage 20360 - Casablanca
Tel: 0522 22 13 46/66 - Fax : 0522 22 14 24 - Email : labocasapath@gmail.com
Patente 36333531 ICE 001624540000044 IF 40204512

FACTURE

REF : 22/9425

Date de facturation	24 / 10 / 2022
Médecin traitant	Dr. GHALIM FAHD
Patient	EL BAZI SAID - 099216
Demande	H21019384 - 19/10/2022

Liste des examens

PETITE PIECE

Total	1 500,00	Dhs
coefficient-P	1364	
Mode de règlement	Espèce	

Arrêtée la présente facture à la somme de : MILLE CINQ CENTS DIRHAMS

Centre de Pathologie Spécialisée Casablanca
CASAPATH
6, Rue des Hôpitaux - Résidence du parc
1er étage 20360 - Casablanca
Tel: 05 22 22 13 46 - Fax: 05 22 22 14 24