

RECOMMANDATIONS IMPORTANTES A LIRE POUR ACTIVER LES REMBOURSEMENTS ET EVITER LES REJETS

Conditions générales :

- Le cadre réservé à l'adhérent doit être dûment renseigné.
- Le cadre réservé au médecin doit être renseigné par le praticien lui-même notamment la nature de la maladie.
- La validité de la feuille de soins est limitée à 3 mois à compter de la première consultation.
- L'entente préalable est exigée pour toute hospitalisation médicale, chirurgicale, soins dentaires spéciaux, extractions multiples, parodontie orthodontie, prothèses dentaires, prothèses auditives ou orthopédiques ainsi que pour tous les actes effectués en série.
- En cas d'accident, une déclaration précisant les causes et circonstances de l'accident est à joindre à la feuille de soins.

Pharmacie :

- Les vignettes des médicaments doivent être obligatoirement jointes aux ordonnances.
- Pour les médicaments sans vignettes une facture de la pharmacie doit être jointe.

Radiologie et Biologie :

- La facture ainsi qu'une copie des résultats des analyses ou du compte rendu (sous pli confidentiel) doivent être jointes à l'ordonnance médicale pour toute demande de remboursement.
- Un pli confidentiel du médecin prescripteur des analyses ou radios peut être demandé par le médecin conseil de la mutuelle.

Optique :

- L'ordonnance du médecin prescripteur et la facture de l'opticien sont à joindre à la feuille de soins.

Rééducation :

- L'entente préalable renseignée par le médecin prescripteur est exigée avant le début des séances de rééducations.
- Pour le remboursement, la facture et le calendrier des séances effectuées sont à joindre à la feuille de soins.

Dentaire :

- En cas de prothèses ou de traitement canaux, l'accord préalable renseigné sur la feuille de soins est obligatoire avant le début de traitement.
- La facture doit être jointe à la feuille de soins pour toute demande de remboursement.
- La radio-après soins est obligatoire en cas de prothèses ou de traitement canaux.

Maladie et Affection Longue Durée ALD et ALC :

- La déclaration de maladie chronique doit être renseignée par le médecin prescripteur et renouvelée tous les 6 mois.



MUPRAS
Mutuelle de Prévoyance
& d'Actions Sociales
de Royal Air Maroc

Déclaration de Maladie

M22- 0042077

☒ Maladie

☐ Dentaire

☐ Optique

☐ Autres

Cadre réservé à l'adhérent (e)

Matricule : 1702 Société : RAM 135560

☐ Actif

☒ Pensionné(e)

☐ Autre :

Nom & Prénom : DRIQUECH MOHAMED

Date de naissance : 01/07/1956

Adresse : H41 Lot Wafa DEROUA

Tél. : 0650621092 Total des frais engagés : 5238,50 Dhs

Cadre réservé au Médecin

Cachet du médecin :

Dr. M. CHAOUKI
ORTHOPEDISTE - TRAUMATOLOGUE
131, Bd Abdelmoumen - CASA
Tél: 0522 26 58 46 Gsm: 0661 19 99 59

Date de consultation : 15/10/2022

Nom et prénom du malade : EL SHAITY Naima Age:

Lien de parenté : ☒ Lui-même ☒ Conjoint ☐ Enfant

Nature de la maladie : Epave de la main gauche

Affection longue durée ou chronique : ☐ ALD ☐ ALC Pathologie : Tumeur genou droit

En cas d'accident préciser les causes et circonstances :

Dans le cas où la maladie aurait un caractère confidentiel, communiquer les renseignements sous pli confidentiel à l'attention du médecin conseil de la Mutuelle.

J'atteste sur l'honneur l'exactitude des renseignements portés sur la présente déclaration. Je déclare avoir pris connaissance de la clause relative à la protection des données personnelles.

Fait à : CASA Le : 02/11/2022

Signature de l'adhérent(e) :

Autorisation CNDP N° : A-A-215 / 2019

Adresses Mails utiles

- Réclamation : contact@mupras.com
- Prise en charge : pec@mupras.com
- Adhésion et changement de statut : adhesion@mupras.com

La MUPRAS garantit le respect de la loi n° 09-08 relative à la protection des personnes physiques à l'égard du traitement des données à caractère personnel.

MUPRAS : Centre Allal Ben Abdellah - 6ème Etage Angle Rue Mohamed Fakir et Rue Allal Ben Abdellah - Quartier de l'Horloge
Casablanca 20000 - Tél. : 05 22 20 45 45 (LG) - Fax : 05 22 22 78 18 - www.mupras.com

RELEVÉ DES FRAIS ET HONORAIRES

Dates des Actes	Natures des Actes	Nombre et Coefficient	Montant détaillé des Honoraires	Cachet et signature du Médecin attestant le Paiement des Actes
15/10/2022	Orthopédie - Traumatologie	3000,00		Dr. M. CHAOUKI ORTHOPÉDISTE - TRAUMATOLOGUE 131, Bd Abdelmoumen - CASA Tél: 0522 26 68 46 - 0521 19 99 59
25/10/22	Orthopédie - Traumatologie	2500,00		

EXECUTION DES ORDONNANCES

Cachet du Pharmacien ou du Fournisseur

Date

Montant de la Facture

Signature

25/10/22

138,50

ANALYSES - RADIOGRAPHIES

Cachet et signature Laboratoire

Date

Désignation des Coefficients

Montant des Honoraires

17.10.22

IRU du genou droit

2300,00

AUXILIAIRES MEDICAUX

Cachet et signature du Praticien

Date des Soins

Nombre

AM

PC

IM

IV

Montant détaillé des Honoraires

RELEVÉ DES FRAIS ET HONORAIRES

Le praticien est prié de préciser la dent traitée, l'acte pratiqué en indiquant la nature des soins.

Important :

Veillez joindre les radiographies en cas de prothèses ou de traitement canaux, ainsi que le bilan de l'ODF.

SOINS DENTAIRES

Dents Traitées

Nature des Soins

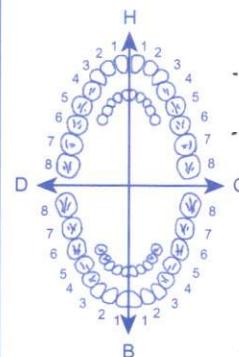
Coefficient

COEFFICIENT DES TRAVAUX

MONTANTS DES SOINS

DEBUT D'EXECUTION

FIN D'EXECUTION



O.D.F PROTHESES DENTAIRES

DETERMINATION DU COEFFICIENT MASTICATOIRE

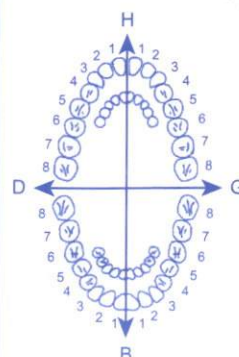
H	
25533412	21433552
00000000	00000000
B	
00000000	00000000
35533411	11433553

COEFFICIENT DES TRAVAUX

MONTANTS DES SOINS

DATE DU DEVIS

DATE DE L'EXECUTION



(Création, remont, adjonction)
Fonctionnel, Thérapeutique, nécessaire à la profession

VISA ET CACHET DU PRATICIEN ATTESTANT LE DEVIS

VISA ET CACHET DU PRATICIEN ATTESTANT L'EXECUTION

Docteur Mohamed CHAOUKI

Orthopédiste Traumatologue
Chirurgie des maladies osseuses
et rhumatologiques

Traumatologie du sport

Chirurgie de la main

Diplômé de l'Université de Bruxelles

الدكتور محمد شوقي

إختصاصي في جراحة الكسر وتقويم العظام

جراحة العظام والمفاصل

الجراحة الرياضية

جراحة اليد

خريج جامعة بروكسيل

ORDONNANCE

Casablanca, le

17/10/2022

EC GHAIY Naïma

2207 genou droit

tumefaction ext- exte.

$\frac{1}{2}$ upper

Histiome? Histiocarcinome?

lipome?

CASA RADIOLOGIE
Dr. K. BENYACHOU
119 Bd Abdelmoumen - Casablanca
Tél: 05 22 26 68 46 - GSM: 06 61 19 99 59

Dr. M. CHAOUKI
ORTHOPÉDISTE - TRAUMATOLOGUE
131, Bd Abdelmoumen - CASA
Tél: 0522 26 68 46 - GSM: 0661 19 99 59

Docteur Mohamed CHAOUKI

Orthopediste Traumatologue
Chirurgie des maladies osseuses
et rhumatologiques
Traumatologie du sport
Chirurgie de la main
Diplômé de l'Université de Bruxelles

الدكتور محمد شوقي

إختصاصي في جراحة الكسر وتقويم العظام
جراحة العظام والمفاصل
الجراحة الرياضية
جراحة اليد
خريج جامعة بروكسيل

ORDONNANCE

Casablanca, le : 25/10/22

FACTURE

Recu de M^{re} EL GHAMZY
Naïma, le nomme de
deux mille cinq cent
(2500.00) par me ZOUKI
genau olrait par M. CHAOUKI
+ Acide Hyaluronique
injection

DR. M. CHAOUKI
ORTHOPEDISTE - TRAUMATOLOGUE
131, Bd Abdelmoumen - CASA
Tél: 05 22 26 68 46 - GSM: 06 61 19 99 59



Casablanca, le 17/10/2022


FACTURE :10957/2022

Nom & Prénom : **EL GHAITY NAIMA**

Examen(s)	
IRM DU GENOU DROIT	
Montant TOTAL	2300 DH

ARRETEE LA PRESENTE FACTURE A LA SOMME DE :
deux mille trois cents (2300 DH)

CASA RADIOLOGIE
Dr. K. BENYACHOU
119 Bd Abdelmoumen - Casablanca
0522 27 44 27 / 0522 27 77 44 - 0661 67 46 72



Casablanca le 17/10/2022

Médecin Traitant : **DR M. CHAOUKI**
Nom du patient : **MME EL GHAITY NAIMA**
Examen Réalisé : **IRM DU GENOU ET LA CUISSE DROITS**

RENSEIGNEMENTS CLINIQUES:

Notion d'une tuméfaction du muscle vaste externe à droite.

TECHNIQUE:

Examen réalisé au niveau fémoral en séquences transverse et sagittale T1 et T2 et séquences STIR avec effacement de la graisse et au niveau du genou en séquences sagittale T1, sagittale, frontale et transverse DP FAT SAT et sagittale T2 fine sur les ligaments croisés.

RESULTATS:

Au niveau de la cuisse :

Présence d'une formation en hypersignal T1 et T2 s'effaçant sur le STIR, encapsulée localisée dans le muscle vaste externe à droite dans sa partie inférieure. Celui-ci est compatible avec un lipome, il est étalé sur une hauteur de 60mm, un diamètre antéropostérieur de 34mm et une épaisseur de 17mm. Pas de composante tissulaire ni des végétations au sein de ce lipome. Pas d'atteinte osseuse fémorale sous jacente. Pas d'autre localisation lipomateuse au niveau de la cuisse à droite ni à gauche.

Au niveau du genou :

Lésions dégénératives osseuses et de chondropathie. Lacunes dystrophiques sur la facette postérieure de la rotule. Epanchement articulaire d'abondance moyenne. Présence d'un petit kyste poplité. Dégénérescence mucoïde sur la corne postérieure du ménisque interne sans fissuration transfacettaire. Pas de rupture des ligaments croisés ni latéraux. Pas d'anomalie de signal sur le tendon rotulien ni quadricipital. Pas de luxation rotulienne.

CONCLUSION:

*Lipome du muscle vaste externe dans sa moitié inférieure à droite.
Pas de lésion fémorale sous jacente.
Lésions dégénératives osseuses et de chondropathie au genou avec
dégénérescence mucoïde sur la corne postérieure du ménisque interne.
Epanchement articulaire et présence d'un kyste poplité non rompu.*

CASA RADIOLOGIE
Dr. K. BENYACHOU
119 Bd Abdelmoumen - Casablanca
Tél : 06 61 674 672 - GSM : 06 61 674 672

Bien confraternellement à vous.
DR K. BENYACHOU



Casablanca le 17/10/2022

Médecin Traitant : **DR M. CHAOUKI**
Nom du patient : **MME EL GHAITY NAIMA**
Examen Réalisé : **IRM DU GENOU ET LA CUISSE DROITS**

RENSEIGNEMENTS CLINIQUES:

Notion d'une tuméfaction du muscle vaste externe à droite.

TECHNIQUE:

Examen réalisé au niveau fémoral en séquences transverse et sagittale T1 et T2 et séquences STIR avec effacement de la graisse et au niveau du genou en séquences sagittale T1, sagittale, frontale et transverse DP FAT SAT et sagittale T2 fine sur les ligaments croisés.

RESULTATS:

Au niveau de la cuisse :

Présence d'une formation en hypersignal T1 et T2 s'effaçant sur le STIR, encapsulée localisée dans le muscle vaste externe à droite dans sa partie inférieure. Celui-ci est compatible avec un lipome, il est étalé sur une hauteur de 60mm, un diamètre antéropostérieur de 34mm et une épaisseur de 17mm. Pas de composante tissulaire ni des végétations au sein de ce lipome.

Pas d'atteinte osseuse fémorale sous jacente.

Pas d'autre localisation lipomateuse au niveau de la cuisse à droite ni à gauche.

Au niveau du genou :

Lésions dégénératives osseuses et de chondropathie.

Lacunes dystrophiques sur la facette postérieure de la rotule.

Epanchement articulaire d'abondance moyenne.

Présence d'un petit kyste poplité.

Dégénérescence mucoïde sur la corne postérieure du ménisque interne sans fissuration transfacettaire.

Pas de rupture des ligaments croisés ni latéraux.

Pas d'anomalie de signal sur le tendon rotulien ni quadricipital.

Pas de luxation rotulienne.

CONCLUSION:

Lipome du muscle vaste externe dans sa moitié inférieure à droite.

Pas de lésion fémorale sous jacente.

Lésions dégénératives osseuses et de chondropathie au genou avec dégénérescence mucoïde sur la corne postérieure du ménisque interne.

Epanchement articulaire et présence d'un kyste poplité non rompu.

CASA RADIOLOGIE
Dr. K. BENYACHOU
119 Bd Abdelmoumen - Casablanca
Tél : 09 22 47 10 10 (LG) - GSM : 0661 674 672

Bien confraternellement à vous.
DR K. BENYACHOU

Docteur Mohamed CHAOUKI

Orthopediste Traumatologue
Chirurgie des maladies osseuses
et rhumatologiques

Traumatologie du sport

Chirurgie de la main

Diplômé de l'Université de Bruxelles

الدكتور محمد شوقي

إختصاصي في جراحة الكسر وتقويم العظام

جراحة العظام والمفاصل

الجراحة الرياضية

جراحة اليد

خريج جامعة بروكسيل

ORDONNANCE

Casablanca, le : 25/10/2022

ELGHATY Naïma

1/ Aspirine 1000mg
1 sachet 3x a jour

7u.10

2/ Coler 40mg
1 cp 3x

4u.60

3/ Motric 7.5
1 - 1

Dr. M. CHAOUKI
ORTHOPEDISTE - TRAUMATOLOGUE
131, Bd Abdelmoumen - CASA

Tél : 05 22 26 68 46 - GSM : 06 61 19 99 59

131, Résidence Jaouharat Abdelmoumen - Bd. Abdelmoumen - Casablanca

Tél. : 05 22 26.68.46 - GSM : 06 61 19.99.59

LOT: 21E005
PER: 06 2023

ASPEGIC 100MG
SACHETS 820

P.P.V.: 21DH80



PPV: 42DH60
PER: 06/25
LOT: 11781

LOT 211477
EXP 04/2024
PPV 74.10DH