

# RECOMMANDATIONS IMPORTANTES A LIRE POUR ACTIVER LES REMBOURSEMENTS ET EVITER LES REJETS

## Conditions générales :

- Le cadre réservé à l'adhérent doit être dûment renseigné.
- Le cadre réservé au médecin doit être renseigné par le praticien lui-même notamment la nature de la maladie.
- La validité de la feuille de soins est limitée à 3 mois à compter de la première consultation.
- L'entente préalable est exigée pour toute hospitalisation médicale, chirurgicale, soins dentaires spéciaux, extractions multiples, parodontie orthodontie, prothèses dentaires, prothèses auditives ou orthopédiques ainsi que pour tous les actes effectués en série.
- En cas d'accident, une déclaration précisant les causes et circonstances de l'accident est à joindre à la feuille de soins.

## Pharmacie :

- Les vignettes des médicaments doivent être obligatoirement jointes aux ordonnances.
- Pour les médicaments sans vignettes une facture de la pharmacie doit être jointe.

## Radiologie et Biologie :

- La facture ainsi qu'une copie des résultats des analyses ou du compte rendu (sous pli confidentiel) doivent être jointes à l'ordonnance médicale pour toute demande de remboursement.
- Un pli confidentiel du médecin prescripteur des analyses ou radios peut être demandé par le médecin conseil de la mutuelle.

## Optique :

- L'ordonnance du médecin prescripteur et la facture de l'opticien sont à joindre à la feuille de soins.

## Rééducation :

- L'entente préalable renseignée par le médecin prescripteur est exigée avant le début des séances de rééducations.
- Pour le remboursement, la facture et le calendrier des séances effectuées sont à joindre à la feuille de soins.

## Dentaire :

- En cas de prothèses ou de traitement canaux, l'accord préalable renseigné sur la feuille de soins est obligatoire avant le début de traitement.
- La facture doit être jointe à la feuille de soins pour toute demande de remboursement.
- La radio-après soins est obligatoire en cas de prothèses ou de traitement canaux.

## Maladie et Affection Longue Durée ALD et ALC :

- La déclaration de maladie chronique doit être renseignée par le médecin prescripteur et renouvelée tous les 6 mois.



## Déclaration de Maladie

M22- 0012294

☒ Maladie

☐ Dentaire

☐ Optique

☐ Autres

Cadre réservé à l'adhérent (e)

Matricule : 0491

Société : 136801

☐ Actif

☐ Pensionné(e)

☐ Autre :

Nom & Prénom : Benis Ibrahim

Date de naissance :

Adresse :

Tél. :

Total des frais engagés :

Dhs

Cadre réservé au Médecin

Cachet du médecin :

Dr. Mohamed El Bouzaiane  
Spécialiste: Hépatologie - Gastro-Entérologie  
Proctologie Médico - Chirurgicale  
ENDOSCOPIE - ECHOGRAPHIE  
32, Rue Soumaya Angle Bd Abdelmoumen  
2 Etage, Imm « Flat - Jeep » - Casablanca - Maroc  
Tél: 0522 23 78 83 - Fax: 0522 25 99 99  
E-mail: dr.med.elbouzaiane@gmail.com

Date de consultation :

Nom et prénom du malade :

Age :

Lien de parenté :

☐ Lui-même

☐ Conjoint

☐ Enfant

Nature de la maladie :

Affection longue durée ou chronique :

☐ ALD ☐ ALC

Pathologie :

En cas d'accident préciser les causes et circonstances :

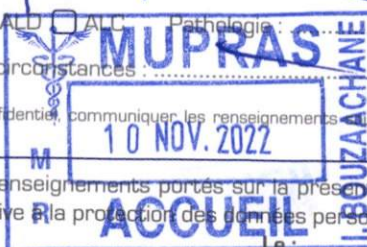Dans le cas où la maladie aurait un caractère confidentiel, communiquer les renseignements sous pli confidentiel à l'attention du médecin conseil de la Mutuelle.

J'atteste sur l'honneur l'exactitude des renseignements portés sur la présente déclaration. Je déclare avoir pris connaissance de la clause relative à la protection des données personnelles.

Fait à :

Signature de l'adhérent(e) :

B. Bouzaiane



## Adresses Mails utiles

- O Réclamation : contact@mupras.com
- O Prise en charge : pec@mupras.com
- O Adhésion et changement de statut : adhesion@mupras.com

La MUPRAS garantit le respect de la loi n° 09-08 relative à la protection des personnes physiques à l'égard du traitement des données à caractère personnel.

**MUPRAS** : Centre Allal Ben Abdellah - 6ème Etage Angle Rue Mohamed Fakir et Rue Allal Ben Abdellah - Quartier de l'Horloge Casablanca 20000 - Tél. : 05 22 20 45 45 (LG) - Fax : 05 22 22 78 18 - www.mupras.com

Autorisation CNDP N° : AA-215 / 2019



# RELEVÉ DES FRAIS ET HONORAIRES

Dates des Actes	Natures des Actes	Nombre et Coefficient	Montant détaillé des Honoraires
11/10/22	CPA ECC		400,00

**Société Mohamed Sidiu**  
 Gastro-Entérologie  
 Spécialiste Hépatologie, Gastrologie  
 Proctologie Médicale  
 ENDOSCOPIE - ECHOGRAPHIE  
 82, Rue Soumaya Angle Bd Abdelmoumen  
 Etage, Immeuble Flat-Jeep - Casablanca - Maroc  
 Tél : 0522 23 78 83 - Fax : 0522 25 01 11

## EXECUTION DES ORDONNANCES

Cachet du Pharmacien  
 ou du Fournisseur

Date

Montant de la Facture

**Pharmacie Naïma**  
 INP: 92044569

## ANALYSES - RADIOGRAPHIES

Cachet et signature du  
 Laboratoire de Pathologie  
 DU CENTRE  
 52, Boulevard Zerktouni  
 Tél : 0522 22 31 31 / Fax : 0522 22 50 00

Date

Désignation des  
 Coefficients

Montant  
 des Honoraires

## AUXILIAIRES MEDICAUX

Cachet et signature  
 du Praticien

Date des  
 Soins

Nombre

AM

PC

IM

IV

Montant détaillé  
 des Honoraires

# RELEVÉ DES FRAIS ET HONORAIRES

Le praticien est prié de préciser la dent traitée, l'acte pratiqué en indiquant la nature des soins.

**Important :**

Veuillez joindre les radiographies en cas de prothèses ou de traitement canaux, ainsi que le bilan de l'ODF.

## SOINS DENTAIRES

Dents  
 Traitées

Nature des  
 Soins

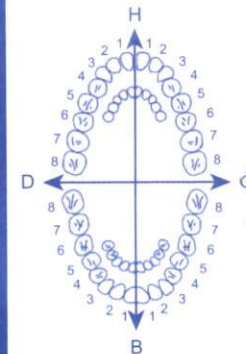
Coefficient

CCEFFICIENT  
 DES TRAVAUX

MONTANTS  
 DES SOINS

DEBUT  
 D'EXECUTION

FIN  
 D'EXECUTION



## O.D.F PROTHESES DENTAIRES

## DETERMINATION DU CCEFFICIENT MASTICATOIRE

H  
 25533412 21433552  
 00000000 00000000  
 D 00000000 00000000 G  
 35533411 11433553  
 B

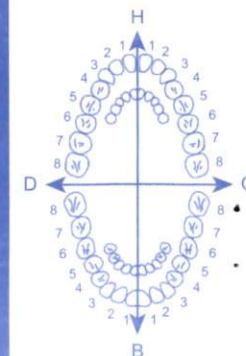
(Création, remont, adjonction)  
 Fonctionnel, Thérapeutique, nécessaire à la profession

CCEFFICIENT  
 DES TRAVAUX

MONTANTS  
 DES SOINS

DATE DU  
 DEVIS

DATE DE  
 L'EXECUTION



VISA ET CACHET DU PRATICIEN ATTESTANT LE DEVIS

VISA ET CACHET DU PRATICIEN ATTESTANT L'EXECUTION

DOCTEUR MOHAMED SLAOUI

Spécialiste en Hépatologie - Gastro - Entérologie



الدكتور محمد السلاوي

إختصاصي في أمراض المعدة والأمعاء والكبد و البواسير

Casablanca, le 11.10.2022. الدار البيضاء, في

Cher ami

Merci de voir en CPA Mme BENNIS KHADIJA candidate  
à une fibroscopie/ coloscopie.

Dr SLAOUI MED  
Specialiste: Hépatologie - Gastro - Entérologie  
Proctologie - Maladies Chirurgicales  
ENDOSCOPIE - COLONOSCOPIE  
82, rue Soumaya - Angle Dr Abdelmoumen  
2<sup>ème</sup> Etage, Imm « Fiat - Jeep » - Casablanca - Maroc  
Tél: 0522 23 78 83 - Tél / Fax: 0522 25 99 87  
slaouimed.doc@gmail.com





AKDITAL

Clinique Longchamps

مصحة لونشون

13/10/2022

## Compte-rendu de Fibroscopie Digestive Haute

**BENNIS Khadija**

### **Indication**

RENSEIGNEMENTS CLINIQUES : HERNIE HIATALE : SURVEILLANCE; atcd hp+ traite  
PREMEDICATION : NARCO ANALGESIE A LA CLINIQUE LONGCHAMPS

### **Examen**

**CONDITIONS TECHNIQUES:** Le matériel d'endoscopie a été nettoyé après double brossage par un détergeant alcalin pendant 10 minutes, puis décontaminé par un bain d'acide per acétique pendant 20 minutes. Le petit matériel (pinces à biopsies, anses, ...) est à usage unique  
Aucun dérivé sanguin n'a été administré pendant cet examen. L'examen est pratiqué par une vidéo-endoscopie OLYMPUS, diamètre 7,9mm

### **TOLERANCE : EXCELLENTE**

**CARDIA :** CARDIA ANATOMIQUE à 35 cm des AD, se fermant mal lors des mouvements respiratoires, on retrouve la hernie hiatale par glissement, à collet large, compliquée d'un aspect d'EBO, circulaire, court sur 2 cm, biopsies faites

**ŒSOPHAGE :** La muqueuse œsophagienne est lisse sur toute sa hauteur, pas d'œsophagite

**ESTOMAC :** Lac muqueux clair, peu abondant;

**FUNDUS :** Les plis du fundus paraissent conservés, s'effaçant à l'insufflation, la muqueuse fundique est d'aspect normal, il n'y a ni bourgeons ni ulcérations;

**ANTRE :** L'ogive antrale est lisse, la muqueuse est **discrètement congestive** sans ulcérations ni érosions, on pratique deux(2) BIOPSIES à deux centimètres du pylore, à la recherche d'HELICOBACTER PYLORI ; l'angulus, les faces et les courbures gastriques sont normaux aussi bien en vision directe qu'en retrovision ;

**PYLORE :** Régulier, centré, franchi ;

**BULBE :** La muqueuse bulbaire est normale

**DUODENUM :** On progresse jusqu'à DII, les plis duodénaux paraissent normaux, la muqueuse duodénale est d'aspect normal, la papille explorée en vision axiale est d'aspect endoscopique normal

### **Conclusion**

**1. HERNIE HIATALE PAR GLISSEMENT A COLLET LARGE, COMPLIQUEE D'UN ASPECT D'EBO COURT CIRCULAIRE SUR 2 cm, BIOPSIES FAITES**

**2. DISCRETE ATRITE CONGESTIVE. BIOPSIES ANTRALES SYSTEMATIQUES A LA RECHERCHE D'HELICOBACTER PYLORI, SUR UNE MUQUEUSE NORMALE**

Docteur Mohamed SLAOUI  
Gastro - Entérologue  
Clinique Longchamps  
CASABLANCA

13/10/2022

**Compte-Rendu de Coloscopie****BENNIS Khadija****Indication**

ATCD DE NEO OPERE; SURVEILLANCE

**Examen****CONDITIONS TECHNIQUES:** Le matériel d'endoscopie a été nettoyé après double brossage par un détergeant alcalin pendant 10 minutes, puis décontaminé par un bain d'acide per acétique pendant 20 minutes. Le petit matériel (pinces à biopsies, anses,...) est à usage unique;

Aucun dérivé sanguin n'a été administré pendant cet examen.

Machine Olympus

PREPARATION: Préparation colique au XIMEPEG de bonne qualité. La qualité de l'exploration est bonne, la tolérance est excellente.

ANESTHESIE: Narco-analgésie, ventilation spontanée CLINIQUE LONGCHAMPS, Dr KAIY  
Enregistrement DVD de l'exploration

Progression facile du coloscope jusqu'au bas fond caecal, sur un colon très bien préparé, (BOSTON 3+3+3:9), Le temps de retrait a dépassé 10 minutes

CAECUM: Normal

COLON DROIT: Normal

COLO TRANSVERSE: Normal

COLON GAUCHE: Normal

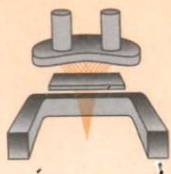
ANASTOMOSE COLO RECTALE: Lisse d'aspect normal;

RECTUM: Normal.

**Conclusion**

1. COLONOSCOPIE TOTALE NORMALE
2. PAS DE POLYPES SUR TOUTE LA HAUTEUR DU COLON
3. PAS DE RECIDIVE LOCALE SUR L'anastomose

Docteur Mohamed SLAOUI  
Gastro - Entérologue  
Clinique Longchamps  
CASABLANCA



# Laboratoire de Pathologie du Centre

Pr. Laïla Laraoui  
Anatomo - Cytopathologiste

Dr. Nouhad Benkirane  
Anatomo - Cytopathologiste

## Demande d'examen

De la part du Dr. ....

Nom et Prénom. ....

Age ....

Date du prélèvement. ....

Référence ....

Renseignements cliniques et paracliniques

Issue de contrôle gynécologique = Hb/1 (1)  
Après 2000 cycles : 31 cycles (11)

Siège du prélèvement ....

Nature de l'acte réalisé ....

Thérapeutique préalablement instituée ....

Actes chirurgicaux antérieurs avec références ....

Biopsie antérieure : Oui ☐

Non ☐

Si oui, rappeler la référence, SVP

Pour F.C.V. et biopsie endométriale à visée hormonale

- Date des dernières règles ....

- Parité ....

- Thérapeutique antérieure ou en cours ....

- Durée du cycle ....

- Frottis monocouche : Vagin ☐

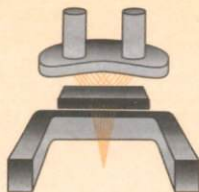
Exocol ☐

- Frottis conventionnel : CBE : Endomètre ☐

**LABORATOIRE DE PATHOLOGIE  
DU CENTRE**  
52, Boulevard Zerkouni  
Tél: 05.22.22.51.31 / 34 Fax: 05.22.22.50.90

**CASABLANCA**  
Clinique Longchamp  
Gastro - Entérologie  
Docteur Mohamed SLAOUI  
Signature et Cachet





# Laboratoire de Pathologie du Centre

Dr. Nouhad BENKIRANE

Pr. Laïla LARAQUI

Casablanca, le 17/10/22

Nom & Prénom : Mme BENABDELKRIM EL FILALI  
KHADIJA  
Sur ordonnance du : Dr SLAOUI MOHAMED  
Réf : 22H10288

Prélevé et parvenu au laboratoire le : 13/10/22

Organe ou siège du prélèvement : Estomac + Œsophage

Renseignement(s) clinique(s) : Age : 77 ans

Antécédent d'hélicobacter pylori traité.

Discrète antrite congestive.

Aspect d'endobrachyoesophage.

## COMPTE RENDU ANATOMOPATHOLOGIQUE

### 1- Biopsies gastriques :

Reçu deux fragments biopsiques ayant porté histologiquement sur une muqueuse gastrique de type antrofundique revêtue par un épithélium cylindrique régulier bordant également les cryptes qui sont de profondeur normale. La couche des glandes est normale avec un tissu interstitiel élargi par un léger infiltrat inflammatoire mononucléé.

L'hélicobacter pylori est absent.

Absence de signe de métaplasie ou de dysplasie.

**Conclusion : - Gastrite antrofundique chronique d'intensité légère, non active avec absence d'hélicobacter pylori.**

**- Absence de signe de métaplasie ou de dysplasie.**

### 2- Biopsie œsophagienne :

L'analyse histologique a porté sur deux fragments biopsiques de bonne taille, mesurant 2 et 3 mm de grand axe, inclus en totalité dans 1 seul bloc, et examinés sur des niveaux de coupe sériés. Ils montrent une muqueuse œsophagienne, hyperplasique, intriquée à des lambeaux de muqueuse de type antral, bien différenciée.

Le chorion sous-jacent est fibro-inflammatoire, parsemé d'éléments polymorphes, associant des lymphocytes, des plasmocytes et des polynucléaires neutrophiles.

**Conclusion : - Aspect morphologique compatible avec un endobrachyoesophage.**

**- Absence de lésion dysplasique.**

Dr Nouhad BENKIRANE

**Dr. BENKIRANE Nouhad**  
**ANATOMO - PATHOLOGISTE**  
52, Boulevard Zerkouni  
Tél. 22.51.31 - 22.51.34  
Fax. 22.51.34



# Laboratoire de Pathologie du Centre

Dr. Nouhad BENKIRANE

Pr. Laila LARAQUI

Casablanca, le 18/10/2022

**FACTURE N° : 22/10502**

Le laboratoire vous prie de croire à l'assurance de ses meilleurs sentiments et vous présente le relevé de ses honoraires s'élevant à la somme de :

**600,00 Dhs**

**SIX CENTS DIRHAMS**

Concernant les analyses exécutées le **13/10/2022**

Pour **BENABDELKRIM EL FILALI KHADIJA**

Sur ordonnance du : **Dr SLAOUI MOHAMED**

LABORATOIRE DE PATHOLOGIE  
DU CENTRE  
52, Boulevard Zerktouni  
Tél: 022 22 51 31 / 34 Fax: 022 22 50 90



# CLINIQUE MEDICO-CHIRURGICALE LONGCHAMPS



090063264

CASABLANCA Le : 11-10-2022

Facture N° 06095/22

## A. Identification

N° Dossier : CLC22J11120323

N° Identifiant : 003231/20

Nom & Mme BENABDELKRIM EL FILALI

Prénom : KHADIJA

C.I.N : B8742

Adresse : RUE SERINGAS VILLA YASMINE AIN DIAB ANFA

## C. Débiteur

page 1/1

Organisme : Payant

ICE : Adresse :

## D. Période d'Hospitalisation

Date Entrée : 11-10-2022

Date Sortie : 11-10-2022

Médecin traitant : DR. KAIY BOUCHAIB

Traitement :

Qté	Prestations	Observation	Prix U.	L.C.	Coef	Total
PRESTATIONS						
1	CPA+ECG		400,00			400,00
Total Rubrique :						400,00
PARTIE CLINIQUE :						400,00
PARTIE HONORAIRES ET ACTES EXTERNES :						0,00
Arrêté la présente facture à la somme de :						
TOTAL GENERAL						400,00

QUATRE CENTS DIRHAMS

Arrêté la présente facture à la somme de la part organisme de :

signature de l'assuré

*Clinique Longchamps*  
04, Boulevard Ghandi Longchamps  
CASABLANCA  
Tél: 0522 04 07 07 - Fax: 0522 04 07 08

Adresse : 4, Bd Ghandi, Casablanca 20250 - Tél. : 05 22 04 07 07 Fax : 05 22 94 89 39

E-mail : direction@cliniquelongchamps.ma - Site Web : www.cliniquelongchamps.ma IF : 20765943 - ICE : 001913765000051 - INPE : 090063264

RIB : 225780024607938651011642



Casablanca, le ..... الدار البيضاء, في

06/10/2022

**échographie abdominale****BENNIS Khadija****Indication**ATCD NEO COLON  
SURVEILLANCE**Examen**

Foie d'échostructure homogène, de contours réguliers, de taille normale, pas noté d'image focale évidente ce jour ; il n'y a pas de dysmorphie ;

Vésicule biliaire non vue, cholecystectomisée

Voie biliaire principale fine , elle est apparemment libre ;

Les voies biliaires intra-hépatiques ne sont pas dilatées, les veines sus-hépatiques sont de répartition et de morphologie normale ;

Le TP est mesuré à 10mm, de calibre normal, libre,

La rate est d'échostructure homogène, de taille normale, mesurée à 102mm dans son grand axe ;

Les reins sont de taille normale, avec une bonne différenciation cortico-médullaire, il n'y a pas d'image de lithiasse ni d'hypotonie des calices , kystes simples des deux reins 80 mm à gauche et 30mm à droite

Le pancréas est bien exploré, il paraît échographiquement normal; pas de dilatation du WIRSUNG

Il n'est pas détecté d'adénopathies profondes,

Il n'y a pas d'ascite dans le cul de sac de DOUGLAS, ni dans l'espace inter-hépto-rénal de MORISSON

**Conclusion**ECHOGRAPHIE ABDOMINALE NORMALE, EN DEHORS DE KYSTES SIMPLES DES DEUX REINS  
A COMPLETER PAR DES ENDOSCOPIES DIGESTIVES

Docteur Mohamed Slaoui  
Spécialiste Hépatologie - Gastro - Entérologie  
Praticien en Hépatologie - Gastro - Entérologie  
82, rue Soumaya, angle boulevard Abdelmoumen  
2<sup>ème</sup> étage, immeuble «Fiat - Jeep», quartier Palmiers  
Casablanca - Maroc  
Tél: 0522 23 78 83 - Tél / Fax: 0522 25 99 8  
laouimed.doc@gmail.com



EXP 12-2024  
LOT ZPBR

SYNTHEMEDIC

22 rue soubeir bnou el aouam roches  
noires casablanca

INEXTUM

40 mg

Cpr GR

Bolte 14

641750MP/21A/RQ P.P.V.: 123,60 DH

118001 020607

PPV: 50DH40

PER: 03/25

LOT: L1131-2

ca, le 13.10.22

Mr.  
Né le : 01/01/1945

CLC22J13073424



123.60  
INEXTUM 404U

1/1 quantité x 147

50.40  
NEALGEL 804U



2 2 2 x 2

174.00

Docteur Mohamed SLAOUI  
Gastro - Entérologue  
Clinique Longchamps  
CASABLANCA

4, Bd. Ghandi, Casablanca 20250  
Tél. : 05 22 97 94 44 - Fax : 05 22 94 89 39  
E-mail : direction@cliniquelongchamps.ma  
Site web : www.cliniquelongchamps.ma



Casablanca, le 6/10/22 في الدار البيضاء،

Mr Bennis Khamza

Notes D'Entretien

1/2 cas gl

3000

4000

230  
Seld  
MSD

7000

Stamp:   
الطبيب: د. محمد السلاوي  
المستشفى: العيادة  
الطريق: 82, rue Soumaya, angle boulevard Abdelmoumen  
الطابق: 2ème étage, imm. « Fiat - Jeep », quartier Palmiers  
البريد: 20000 Casablanca, Maroc  
الهاتف: 05 22 23 78 83 | 06 98 97 17 18  
الفاكس: 05 22 25 99 87  
البريد الإلكتروني: slaouimed.doc@gmail.com  
العيادة: Clinique Longchamps