

RECOMMANDATIONS IMPORTANTES A LIRE POUR ACTIVER LES REMBOURSEMENTS ET EVITER LES REJETS

Conditions générales :

- Le cadre réservé à l'adhérent doit être dûment renseigné.
- Le cadre réservé au médecin doit être renseigné par le praticien lui-même notamment la nature de la maladie.
- La validité de la feuille de soins est limitée à 3 mois à compter de la première consultation.
- L'entente préalable est exigée pour toute hospitalisation médicale, chirurgicale, soins dentaires spéciaux, extractions multiples, parodontie orthodontie, prothèses dentaires, prothèses auditives ou orthopédiques ainsi que pour tous les actes effectués en série.
- En cas d'accident, une déclaration précisant les causes et circonstances de l'accident est à joindre à la feuille de soins.

Pharmacie :

- Les vignettes des médicaments doivent être obligatoirement jointes aux ordonnances.
- Pour les médicaments sans vignettes une facture de la pharmacie doit être jointe.

Radiologie et Biologie :

- La facture ainsi qu'une copie des résultats des analyses ou du compte rendu (sous pli confidentiel) doivent être jointes à l'ordonnance médicale pour toute demande de remboursement.
- Un pli confidentiel du médecin prescripteur des analyses ou radios peut être demandé par le médecin conseil de la mutuelle.

Optique :

- L'ordonnance du médecin prescripteur et la facture de l'opticien sont à joindre à la feuille de soins.

Rééducation :

- L'entente préalable renseignée par le médecin prescripteur est exigée avant le début des séances de rééducations.
- Pour le remboursement, la facture et le calendrier des séances effectuées sont à joindre à la feuille de soins.

Dentaire :

- En cas de prothèses ou de traitement canaux, l'accord préalable renseigné sur la feuille de soins est obligatoire avant le début de traitement.
- La facture doit être jointe à la feuille de soins pour toute demande de remboursement.
- La radio-après soins est obligatoire en cas de prothèses ou de traitement canaux.

Maladie et Affection Longue Durée ALD et ALC :

- La déclaration de maladie chronique doit être renseignée par le médecin prescripteur et renouvelée tous les 6 mois.

Adresses Mails utiles

- Réclamation : contact@mupras.com
- Prise en charge : pec@mupras.com
- Adhésion et changement de statut : adhesion@mupras.com

La MUPRAS garantit le respect de la loi n° 09-08 relative à la protection des personnes physiques à l'égard du traitement des données à caractère personnel.

MUPRAS : Centre Allal Ben Abdellah - 6ème Etage Angle Rue Mohamed Fakir et Rue Allal Ben Abdellah - Quartier de l'Horloge Casablanca 20000 - Tél. : 05 22 20 45 45 (LG) - Fax : 05 22 22 78 18 - www.mupras.com



MUPRAS
Mutuelle de Prévoyance
& d'Actions Sociales
de Royal Air Maroc

Déclaration de Maladie

N° W19-457680

145773

☐ Maladie ☐ Dentaire ☐ Optique ☐ Autres

Cadre réservé à l'adhérent (e)

Matricule : 1547 Société :

☐ Actif ☒ Pensionné(e) ☐ Autre :

Nom & Prénom : EL GHAZI Mustapha

Date de naissance : 01.01.1955

Adresse : 71 Bd AL Ouds Hay My Abdellah 20000

Tél. : 06 6848 7747 Total des frais engagés : Dhs

Cadre réservé au Médecin

Cachet du médecin :

Date de consultation : / /

Nom et prénom du malade : Age :

Lien de parenté : ☐ Lui-même ☐ Conjoint ☐ Enfant

Nature de la maladie :

En cas d'accident préciser les causes et circonstances :

Dans le cas où la maladie aurait un caractère confidentiel, communiquer les renseignements sous pli confidentiel à l'attention du médecin conseil de la Mutuelle.

J'atteste sur l'honneur l'exactitude des renseignements portés sur la présente déclaration. Je déclare avoir pris connaissance de la clause relative à la protection des données personnelles.

Fait à : CASABLANCA Le : 10 / 01 / 2023

Adhérent(e) : *[Signature]*

RELEVÉ DES FRAIS ET HONORAIRES

Dates des Actes	Natures des Actes	Nombre et Coefficient	Montant détaillé des Honoraires	Cachet et signature du Médecin attestant le Paiement des Actes
30/12/2022	Catégorie			INP : [Signature]

EXECUTION DES ORDONNANCES

Cachet du Pharmacien ou du Fournisseur	Date	Montant de la Facture
PHARMACIE MODIBO KEITA 728, Bd. Modibo Keita 781 05 22 82 65 24 - Casablanca	04.01.2023	372,00 HT

ANALYSES - RADIOGRAPHIES

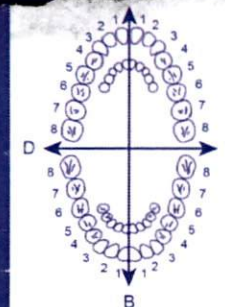
Cachet et signature du Laboratoire et du Radiologue	Date	Désignation des Coefficients	Montant des Honoraires
RADIOLOGIE Bar Salam S.C 728, Bd. Modibo Keita Casablanca	04/01/23		2000 ✓

AUXILIAIRES MEDICAUX

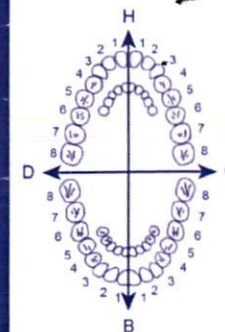
Cachet et signature du Particien	Date des Soins	Nombre				Montant détaillé des Honoraires
		AM	PC	IM	IV	

VOLET ADHERENT

* Il est entendu que le règlement est conditionné par la fourniture de tous les justificatifs exigés par la Mutuelle.



O.D.F PROTHESES DENTAIRES



DETERMINATION DU COEFFICIENT MASTICATOIRE

H	
25533412	21433552
00000000	00000000
D	G
00000000	00000000
35533411	11433553
B	

[Création, remont, adjonction]
Fonctionnel, Thérapeutique, nécessaire à la profession

DES TRAVAUX

MONTANTS DES SOINS

DEBUT D'EXECUTION

FIN D'EXECUTION

COEFFICIENT DES TRAVAUX


MONTANTS DES SOINS

DATE DU DEVIS

DATE DE L'EXECUTION

VISA ET CACHET DU PRATICIEN ATTESTANT LE DEVIS

VISA ET CACHET DU PRATICIEN ATTESTANT L'EXECUTION



Casablanca, le 04/01/2023

Patient : Mr **EL GHAZI MUSTAPHA**

Prescripteur: **DR**

ENTEROSCANNER

INDICATION : 67 ans, rectorragies, colonoscopie : lac sanguin du bas fond caecal, DAI : lac sanguin.

TECHNIQUE :

- * Acquisition spiralée après injection iodée.
- * Ingestion hydrique (1.5 litres de laxatif osmotique type PEG (Fortrans).
- * Reconstructions multiplanaires.

RESULTATS :

- * Absence d'épaississement ou de prise de contraste anormale des parois digestives.
- * Absence de collection ou de trajet fistuleux décelable.
- * Absence d'infiltration péritonéale.
- * Pas d'anomalie du carrefour iléo-caecale, ou du cadre colique.
- * Absence d'épanchement liquidien intra péritonéal.

Par ailleurs :

- * Foie homogène, de contours réguliers et de taille normale. Petites lésions kystiques sans paroi propre : segment VIII 5 mm, segment V : 9 mm et segment VI : 2 mm
- * La vésicule biliaire est d'aspect normal.
- * Voies biliaires intra et extra-hépatiques non dilatées.
- * Rate homogène et de taille normale.
- * Pancréas de taille et de morphologie normale, de rehaussement homogène.
- * Les deux reins sont en place, d'aspect morphologique et fonctionnel normaux, sans dilatation des voies excrétrices. Petits kystes corticaux millimétriques du rein gauche d'allures simples.
- * Système porte, Veines sus hépatiques et axe aortico-cave libre.
- * Vessie à paroi régulière et à contenu homogène.
- * Intégrité de la prostate et la graisse péri prostatique.
- * Absence de masse pelvienne.
- * Absence d'épanchement liquidien sous-péritonéal.

Au niveau de la fenêtre osseuse : pas de lésion osseuse focale à caractère suspect sur le volume exploré.

Conclusion :

- Enteroscanner ne révélant pas d'anomalie significative.
- Petits kystes biliaires simples.
- Kystes corticaux du rein gauche (Bosniak I).

RADIOLOGIE
Dar Salam S.C
728, Bd Modibo Keita
Casablanca
Contact : Dr EL MRABET

Urgences 24/24



FACTURE

Casablanca, le 04/01/2023

Facture N° 10/2023

NOM PATIENT : EL GHAZI MUSTAPHA

DATE FACTURE : 04/01/2023

EXAMENS	MONTANT
ENTERO-SCANNER: -----	deux mille (2000 DH)

ARRETEE LA PRESENTE FACTURE A LA SOMME DE : DEUX MILLE

REGLEMENT : ESPECES

RADIOLOGIE
Dar Salam S.C
728, Bd. Modibo Keita
Casablanca

Urgences 24/24



مركز الفحص بالأشعة دار السلام

CENTRE D'IMAGERIE MEDICALE & DE RADIOLOGIE INTERVENTIONNELLE

RADIOLOGIE DAR SALAM

Le 04/01/23

EL Ghazi Mushapha

372.00
7

Immi fa que 300 (1000)



RADIOLOGIE
Dar Salam
728, Bd. Modibo Keita
Casablanca

PHARMACIE
MODIBO KEITA
728, Bd. Modibo Keita
Tel: 05 22 82 65 24 - Casablanca

Docteur HASSINI Zineb

Hépatogastro-Entérologue
et Proctologue

Endoscopie digestive

(fibroscopie digestive haute, coloscopie)

Echographie abdominale

Lauréate de la Faculté de Médecine de Casablanca

Ancien médecin au CHU Ibn Rochd

DIU en Proctologie de l'université de Rennes (France)

DIU en Pathologies fonctionnelles digestives

de l'université de Lyon (France)

DIU en Maladies Inflammatoires chroniques

de l'intestin de l'université de Lille (France)

الدكتورة حسيني زينب

إختصاصية في أمراض الكبد

والجهاز الهضمي والبواسير

الفحص بالنظار للمعدة والقولون

الفحص بالصدى

خريجة كلية الطب والصيدلة بالدار البيضاء

طبيبة مقيمة سابقا بالمستشفى الجامعي ابن رشد الدار البيضاء

ديبلوم في أمراض الشرج والبواسير (فرنسا)

ديبلوم في أمراض الإلتهاب المزمن للأمعاء (فرنسا)

ديبلوم في الأمراض الوظيفية للجهاز الهضمي (فرنسا)



Ordonnance

Berrechid, le 30 / 12 / 2022

Mr El Ghegi Mustapha

Age: 67 ans.

Rc: Rectocolites

Endoscopie: Lac sanguin au niveau du
bas fond cecum après lavage et
aspiration. L'exploration subjective pas une

lésion en relief.

DAI = Lac sanguin. (reflux? saignement en
constant?).

Fond: Angiostase, pas de stigmates de
saignement récent

→ svp faire entéroscopie

زاوية شارع الحسن الخامس وازقة المنصور إقامة الحاج أحمد برشيد مدخل B الرقم 6 الطابق 2 (أمام عمالة برشيد) - برشيد
Angle Bd Mohamed V et Rue Yaacoub El Mansour - Rés. Haj Ahmed
Berrechid - Entrée B N° 6 Etage 2 (en face de la province de Berrechid) - Berrechid

Tél : 05 22 03 05 50 - E-mail : drhassinizineb@gmail.com



PPV
372,00