

# RECOMMANDATIONS IMPORTANTES A LIRE POUR ACTIVER LES REMBOURSEMENTS ET EVITER LES REJETS

## Conditions générales :

- Le cadre réservé à l'adhérent doit être dûment renseigné.
- Le cadre réservé au médecin doit être renseigné par le praticien lui-même notamment la nature de la maladie.
- La validité de la feuille de soins est limitée à 3 mois à compter de la première consultation.
- L'entente préalable est exigée pour toute hospitalisation médicale, chirurgicale, soins dentaires spéciaux, extractions multiples, parodontie orthodontie, prothèses dentaires, prothèses auditives ou orthopédiques ainsi que pour tous les actes effectués en série.
- En cas d'accident, une déclaration précisant les causes et circonstances de l'accident est à joindre à la feuille de soins.

## Pharmacie :

- Les vignettes des médicaments doivent être obligatoirement jointes aux ordonnances.
- Pour les médicaments sans vignettes une facture de la pharmacie doit être jointe.

## Radiologie et Biologie :

- La facture ainsi qu'une copie des résultats des analyses ou du compte rendu (sous pli confidentiel) doivent être jointes à l'ordonnance médicale pour toute demande de remboursement.
- Un pli confidentiel du médecin prescripteur des analyses ou radios peut être demandé par le médecin conseil de la mutuelle.

## Optique :

- L'ordonnance du médecin prescripteur et la facture de l'opticien sont à joindre à la feuille de soins.

## Rééducation :

- L'entente préalable renseignée par le médecin prescripteur est exigée avant le début des séances de rééducations.
- Pour le remboursement, la facture et le calendrier des séances effectuées sont à joindre à la feuille de soins.

## Dentaire :

- En cas de prothèses ou de traitement canaux, l'accord préalable renseigné sur la feuille de soins est obligatoire avant le début de traitement.
- La facture doit être jointe à la feuille de soins pour toute demande de remboursement.
- La radio-après soins est obligatoire en cas de prothèses ou de traitement canaux.

## Maladie et Affection Longue Durée ALD et ALC :

- La déclaration de maladie chronique doit être renseignée par le médecin prescripteur et renouvelée tous les 6 mois.

## Adresses Mails utiles

- Réclamation : contact@mupras.com
- Prise en charge : pec@mupras.com
- Adhésion et changement de statut : adhesion@mupras.com

La MUPRAS garantit le respect de la loi n° 09-08 relative à la protection des personnes physiques à l'égard du traitement des données à caractère personnel.

**MUPRAS** : Centre Allal Ben Abdellah - 6ème Etage Angle Rue Mohamed Fakir et Rue Allal Ben Abdellah - Quartier de l'Horloge  
Casablanca 20000 - Tél. : 05 22 20 45 45 (LG) - Fax : 05 22 22 78 18 - www.mupras.com



**MUPRAS**  
Mutuelle de Prévoyance  
& d'Actions Sociales  
de Royal Air Maroc

B2240123

**Déclaration de Maladie**

**M22- 0053574**

☐ Maladie ☐ Dentaire ☐ Optique ☐ Autres

Cadre réservé à l'adhérent (e)

Matricule : 487 Société : 148.837

☐ Actif ☐ Pensionné(e) ☐ Autre :

Nom & Prénom : BENOUALA BOUCHAIB

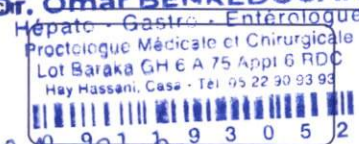Date de naissance :

Adresse :

Tél. : Total des frais engagés : Dhs

Cadre réservé au Médecin **Dr. Omar BENREDOUANE**

Cachet du médecin :



Date de consultation : 02/01/2023

Nom et prénom du malade : BENOUALA BOUCHAIB Age :

Lien de parenté : ☐ Lui-même ☐ Conjoint ☐ Enfant

Nature de la maladie : Affect Digest

Affection longue durée ou chronique : ☐ ALD ☐ ALC Pathologie :

En cas d'accident préciser les causes et circonstances :

Dans le cas où la maladie aurait un caractère confidentiel, communiquer les renseignements sous pli confidentiel à l'attention du médecin conseil de la Mutuelle.

J'atteste sur l'honneur l'exactitude des renseignements portés sur la présente déclaration. Je déclare avoir pris connaissance de la clause relative à la protection des données personnelles.

Fait à : Le : / /

Signature de l'adhérent(e) :

Autorisation CNDP N° : A-A-215 / 2019



# RELEVÉ DES FRAIS ET HONORAIRES

Dates des Actes	Natures des Actes	Nombre et Coefficient	Montant détaillé des Honoraires	Cachet et signature du Médecin attestant le Paiement des Actes
02/01/2023		1 - CS - 2500		Dr. Omar Benredjane
13.01.2023				


## EXECUTION DES ORDONNANCES

Cachet du Pharmacien ou du Fournisseur	Date	Montant de la Facture
153, Rue Hadj Sidi Baba Bd Day Ghellaf - Casablanca	04/01/23	228.60

## ANALYSES - RADIOGRAPHIES

Cachet et signature du Laboratoire et du Radiologue	Date	Désignation des Coefficients	Montant des Honoraires
	02.01.23	31847	2470
	10/01/23	1720	8000

## AUXILIAIRES MEDICAUX

Cachet et signature du Praticien	Date des Soins	Nombre				Montant détaillé des Honoraires
		A M	PC	I M	I V	
						

# RELEVÉ DES FRAIS ET HONORAIRES

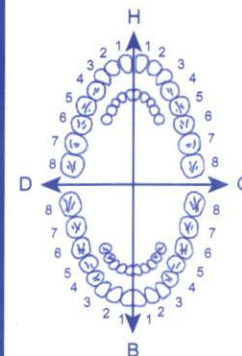
Le praticien est prié de préciser la dent traitée, l'acte pratiqué en indiquant la nature des soins.

Important :

Veillez joindre les radiographies en cas de prothèses ou de traitement canaux, ainsi que le bilan de l'ODF.

## SOINS DENTAIRES

Dents Traitées Nature des Soins Coefficient



COEFFICIENT DES TRAVAUX

MONTANTS DES SOINS

DEBUT D'EXECUTION

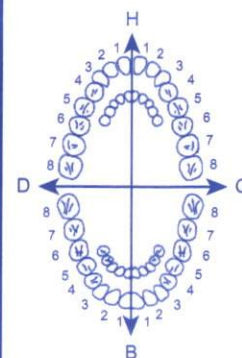
FIN D'EXECUTION

## O.D.F PROTHESES DENTAIRES

## DETERMINATION DU CCEFFICIENT MASTICATOIRE

H		H
25533412		21433552
00000000		00000000
D		G
00000000		00000000
35533411		11433553
		B

(Création, remont, adjonction)  
Fonctionnel, Thérapeutique, nécessaire à la profession



CCEFFICIENT DES TRAVAUX

MONTANTS DES SOINS

DATE DU DEVIS

DATE DE L'EXECUTION

VISA ET CACHET DU PRATICIEN ATTESTANT LE DEVIS

VISA ET CACHET DU PRATICIEN ATTESTANT L'EXECUTION

Dr. Omar BENREDOUANE

Des Maladies de l'Appareil Digestif  
(Foie - Intestins - Hémorroïdes)

Proctologie Médicale et Chirurgicale

Echographie

Endoscopie digestive



الدكتور عمر بن رضول

إختصاصي في أمراض الجهاز الهضمي

(المعدة، الكبد، الأمعاء و البواسير)

أمراض و جراحة المخرج

الفحص بالصدى

التشخيص بالمنظار الداخلي

Casablanca le 02/01/2023

Nom : BENOUALA BOUCHAIB

NFS + PQ  
FERRITINE  
TP ; TCK  
GLYCEMIE A JEUN / HBA1C  
UREE ; CREAT  
CRP / VS  
ASAT ; ALAT ; PAL ; GGT  
LIPASEMIE  
TSH  
PSA  
TROPONINE



LABORATOIRE BIOLOGIE  
02-01-2023 13:43  
BENOUALA BOUCHAIB

Dr. Omar BENREDOUANE  
Hépatologue - Gastro - Entérologue  
Proctologue Médicale et Chirurgicale  
Lot Baraka GH 6 A 75 Appt 6 RDC  
Hay Hassani, Casablanca - Tél: 05 22 90 93 93

Dr. Omar BENREDOUANE  
Hépatologue - Gastro - Entérologue  
Proctologue Médicale et Chirurgicale  
Lot Baraka GH 6 A 75 Appt 6 RDC  
Hay Hassani, Casablanca - Tél: 05 22 90 93 93





# LABORATOIRE BIOLOG

## D'ANALYSES MEDICALES ET BIOLOGIE DE LA REPRODUCTION

14-16, RDC Bd HH24, Lot. Saâd El Khair - Hay Hassani Casablanca  
Tél: 05 22 90 05 04 / 14 04 – Fax: 05 22 90 12 22 – email : [lab.biolog@gmail.com](mailto:lab.biolog@gmail.com)  
CNSS: 8871479 IF: 40497439 PATENTE: 37989126  
ICE : 000064466000083

Dr Youssef ZIANE

Directeur Biologiste Médical

Diplômé de la Faculté de Médecine et Pharmacie de Rabat

Diplômé de la Faculté de Médecine de Montpellier – France

Code INPE: 09306057



Organisme : M

Casablanca, le : 02/01/2023

**FACTURE N° : 230000023**

Nom et Prénom : Mr Bouchaib BENOUALA

### Récapitulatif des analyses

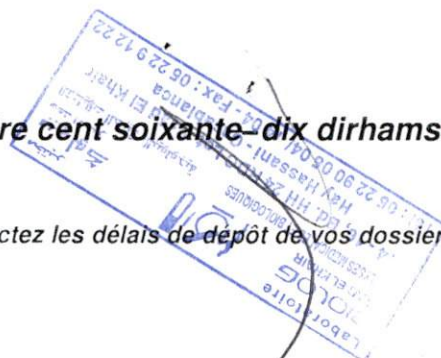CN	Analyse	Val	Clefs
PS	Frais Prélèvement	B17	B
	ALAT (Transaminase GPT)	B50	B
	ASAT (transaminase GOT)	B50	B
	Créatinine sanguine	B30	B
	CRP	B100	B
	Ferritine	B250	B
	Glycémie à jeun	B30	B
	Gamma G.L	B50	B
	HbA1c	B100	B
	Lipase	B100	B
	Phosphatase alcaline	B50	B
	PSA Total	B300	B
	TCK	B40	B
	TP non traité	B40	B
	Troponine I HS	B250	B
	TSH Ultra-sensible	B250	B
	Urée (Azotémie)	B30	B
	Vitesse de sédimentation	B30	B
	Numeration Formule Sanguine NFS	B80	B
	Pieges HbA1c	0	

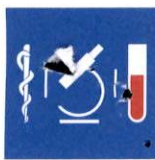Total des B : 1847

Montant total de la facture : 2470.00Dhs

**Arrêtée la présente facture à la somme de : deux mille quatre cent soixante-dix dirhams s.**

NB : Tout changement de la date de la facture est non permis (veuillez respectez les délais de dépôt de vos dossiers





Laboratoire  
**BIOLOG**  
SAAD ELKHAIR  
d'Analyses Médicales

مختبر  
بيولوج  
سعد الخير  
للتحاليل الطبية



Biochimie clinique  
Bactériologie médicale  
Hématologie clinique  
Immunologie  
Auto-immunité

Hormonologie - Oncologie  
Parasitologie - Mycologie  
Virologie médicale  
Biologie de la reproduction  
Biologie moléculaire - PCR

230102-0084 - Mr Bouchaib BENOUALA

## MARQUEURS TUMORAUX

### PSA Total

(Technique ECLIA Cobas Roche Diagnostics)



3,92 ng/mL

(<4,00)

## MARQUEURS CARDIAQUES

### Troponine I (High sensitive)

(Technique ELFA - Vidas Biomérieux)



8,0 ng/L  
0,008 ng/mL

(<2,0)

(<0,002)

## BIOLOG et vous ?

### LES PIEGES DE L'HbA1c :


#### 1- Les situations qui surestiment le dosage de l'HbA1c :

Hypertriglycéridémie, insuffisance rénale/hyperurémie (Hb carbamylée), déficit en fer (anémies), vitamine b12, folates, splénectomie, abus d'opiacés, d'alcool ou d'acide acétylsalicylique, hyperbilirubinémie, présence d'hémoglobine foetale HbF (thalassémie).

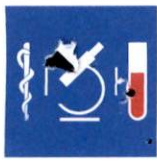#### 2- Les situations qui sous-estiment le dosage de l'HbA1c :

Vitamines C et E, maladie hépatique chronique, hémodialyse, hémolyse, transfusion sanguine, présence d'HbS et C (facilement dépistées grâce au dosage par HPLC), splénomégalie, médicaments : dapsone, antiviraux, interféron, fer, EPO et grossesse.

Validé par : Dr Youssef ZIANE







230102-0084 - Mr Bouchaib BENOUALA

### Hémoglobine glyquée par HPLC

(Tosoh Biosciences GX-HPLC)

Variant Hémoglobine

6,3 % (4,0-6,0)

Absence de variant d'hémoglobine

#### Valeurs de référence :

- Sujet normoglycémique : 4,00 à 6,00 % de l'hémoglobine totale.
- Sujet diabétique équilibré : objectif ciblé autour de 6,50 %.
- Diabète mal équilibré : taux supérieur à 8,50 %.

### Transaminases GPT (ALAT)

(Dosage enzymatique - Roche Diagnostics Cobas)

✓ 7 UI/L (<55)

### Transaminases GOT (ASAT)

(Dosage enzymatique - Roche Diagnostics Cobas)

✓ 17 UI/L (<40)

### Phosphatase alcaline (PAL)

(Dosage enzymatique - Roche Diagnostics Cobas)

✓ 102 UI/L (45-132)

### Gamma G.T (GGT)

(Dosage enzymatique - Roche Diagnostics Cobas)

✓ 19 UI/L (<45)

### Lipase

(Dosage enzymatique - Roche Diagnostic Cobas)

✓ 16 UI/L (13-60)

### Ferritine

(Technique ECLIA - Roche Diagnostics Cobas)

✓ 77,3 ng/mL (30,0-400,0)

## BILAN ENDOCRINIEN

### TSH Ultra-sensible

(Technique ECLIA - Roche Diagnostics Cobas)

✓ 4,62 mUI/L (0,25-5,00)

- Hyperthyroïdie : TSH < à 0,15 mUI/L
- Hypothyroïdie : TSH > à 7,00 mUI/L
- Nouveau-né : TSH augmente à la 30 minute de vie (80 mUI/L) puis retour à la normale vers 2-5 jours.

#### Valeurs de références de la TSH (mUI/L) en fonction de l'âge:

Age	Valeur de référence
0 à 1 mois	0,70 à 18,10 mUI/L
1 à 12 mois	1,12 à 8,21 mUI/L
1 à 5 ans	0,80 à 6,25 mUI/L
6 à 10 ans	0,80 à 5,40 mUI/L
11 à 14 ans	0,70 à 4,61 mUI/L
15 à 18 ans	0,50 à 4,33 mUI/L
> à 19 ans	0,25 à 5,00 mUI/L



Dr. NE Yousef  
Médecin Biologiste



Laboratoire

**BIOLOG**

SAAD ELKHAIR

E-mail : lab.biolog@gmail.com - SiteWeb : www.biolog.ma

مختبر

**بيولوج**

سعد الخير

CODE INPE:



\* 0 9 3 0 6 0 9 3 7 \*

Biochimie clinique  
Bactériologie médicale  
Hématologie clinique  
Immunologie  
Auto-immunité

Hormonologie - Oncologie  
Parasitologie - Mycologie  
Virologie médicale  
Biologie de la reproduction  
Biologie moléculaire - PCR

البريد الإلكتروني : lab.biolog@gmail.com

UNE BIOLOGIE DE QUALITÉ À PROXIMITÉ

Page 1 / 4

### Protéine C-réactive (CRP)

(Turbidimétrie HS – Roche Diagnostic Cobas)

↑ 45,5 mg/L (<5,0)

### Urée

(Dosage enzymatique – Roche Diagnostics Cobas)

✓ 0,50 g/L (0,10–0,50)  
8,33 mmol/L (1,67–8,33)

### Créatinine

(Dosage cinétique – Roche Diagnostics Cobas)

✓ 11,6 mg/L (5,0–13,0)  
102,7 µmol/L (44,3–115,1)

### Glycémie à jeun

(Hexokinase G6PD-H – Roche Diagnostics Cobas)

✓ 1,08 g/L (0,70–1,10)  
5,99 mmol/L (3,89–6,11)

### Consensus:

- Taux normal : de 0,60 à 1,10 g/L
- Diminution de la tolérance au glucose : de 1,10 à 1,26 g/L
- Sujet diabétique : > à 1,26 (sur deux prélèvements distincts)



Dr. Youssef  
BIOLOG

14 - 16 RDC, Boulevard HH 24, Lot.Saâd El Khair, Hay Hassani. Casablanca  
Tél.: 05 22 90 05 04 / 05 22 90 14 04 - Fax.: 05 22 90 12 22  
E-mail : lab.biolog@gmail.com - SiteWeb : www.biolog.ma

14-16 شارع HH 24، تجزئة سعد الخير الحي الحسني الدار البيضاء  
الهاتف: 05 22 90 05 04 / 05 22 90 14 04  
البريد الإلكتروني : lab.biolog@gmail.com

UNE BIOLOGIE DE QUALITÉ À PROXIMITÉ

Page 2 / 4

LE : 07/01/2023

**NOM :** BENOUALA

**PRENOM :** BOUCHAIB

**Age :** ans

**RC :** Epigastralgies , Vomissement ; Douleur abdominal diffuse , Moelena

### Compte rendu de la coloscopie

Progression jusqu'au bas fond caecal sur muqueuse moyennement préparé

Avec cathétérisme de la DAI

A l'exploration retrouve :

-Muqueuse de la DAI d'aspect légèrement érythémateux Biopsies 3

-Caecum d'aspect normal

-La muqueuse colique droite et transverse d'aspect normal

- La muqueuse colique gauche d'aspect légèrement érythémateuse

-Muqueuse rectale et sigmoïdienne d'aspect érythémateuse exulcères

Biopsies 3

à la limite de préparation Biopsies étagées 3

**C/C :** DAI légèrement érythémateux

**Rectite exulcéré**

**Dolichocôlon**

**Dr Omar BENREDOUANE**

Dr. Omar BENREDOUANE  
Spécialité : Entérologie / Proctologie  
Tél : 05 22 92 28 28  
06 61 67 78 14  
05 22 23 81 55



LE : 07/01/2023

**NOM :** BENOUALA

**PRENOM :** BOUCHAIB

**Age :** ans

**RC :** Epigastralgies , Vomissement ; Douleur abdominal diffuse , Moelena

## COMPTE RENDU DE LA FIBROSCOPIE DIGESTIVE HAUTE

**Œsophage :** cardia en place

Muqueuse œsophagienne érythémateuse

**Estomac :** lac muqueux clair peu abondant

Plis fundique conservées

Muqueuse anto-fundique d'aspect érythémateux érosif Biopsies 1

Gros plis pré pylorique ulcéro bourgeonnant très suspect Biopsies 2

**PYLORE :** Franchi

**RETROVISION :** RAS

**BULBE, D1, D2 :** Muqueuse bulbaire d'aspect érythémateuse

Muqueuse duodénale d'aspect érythémateuse

Biopsies

**C/C :** - Gastrite diffuse

- Gros plis pré pylorique ulcéro bourgeonnant

- duodénite

**Dr Omar BENREDOUANE**

Dr. Omar BENREDOUANE  
Gastro - Entérologie - Proctologie  
Tél: 05 22 92 28 28 / 06 61 67 78 14  
09 1 93 05 2



مختبر التشريح المرضي شارع كلميمة

Cabinet de Pathologie Bd GOULMIMA



FACTURE N° 202301224.

Nom et Prénom : Benouala Boucharib

Montant : 800.017

Arrêtée la présente facture à la somme de : 1720

Casablanca 10/01/23

INPE: 091168021

ICE: 0017081900000042







الدكتورة المنصوري فدوى  
أستاذة في التشريح المرضي

# DEMANDE D'EXAMEN ANATOMO ET CYTOPATHOLOGIQUE

DR.MEDECINS RE: 04/01/2023

Age : ..... Date du prélèvement : .....

Renseignements cliniques et para cliniques :

Katze (S. 1872)  
— Kugelzug abg. Vant. Nah  
Abd. diff. Meile

EL PASO COUNTY CLERK  
JULY 1900

Siège et nature du prélèvement :

### Examen cytopathologique :

FCV ☐ Vagin ☐ Exocol ☐ Endocol ☐ Endomètre ☐

Date des derniers régles :

Parité :

Traitement en cours :

Signature et Cachet du Médecin

Cytopathologie conventionnelle et monocouche - Histopathologie - Histochimie - Extemporane - Immunohistochimie - Biologie moléculaire

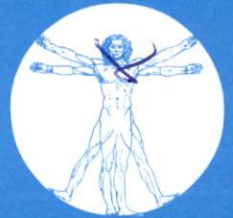Le 633, Rue Goulmima - 1<sup>er</sup> Etage - Appt N° 2 - Bourgogne - Casablanca  
à 250 m de l'hôpital My Youssef et 300 m de la Mosquée Hassan II - entre Pharmacie Laayoune et Locarned  
Tél./Fax : 05 22 26 35 35 - Urgences : 06 14 88 11 88 - E-mail : anapathgoulmima@yahoo.fr





# مختبر التشريح المرضي شارع كللميمة

Cabinet de Pathologie Bd GOULMIMA



**Dr Fadoua EL MANSOURI**

**Professeur en Anatomie Pathologique**

**الدكتورة المنصوري فدوى**

**أستاذة في التشريح المرضي**

Réf. 202301224B

Nom et prénom : Benouala Bouchaib

Reçu le 09.01.2023 Répondu le 10.01.2023

Médecin : Dr O.Benredouane

Adresse : Casablanca

**Résumé des renseignements cliniques :** Epigastralgie + Dyspepsie + vomissement + Douleur abdominale diffuse + Moelona + FOGD : Gastrite diffuse + gros plis prépylorique ulcéré bourgeonnant suspect + Duodénite + Colonoscopie : rectite exulcérée +1-Duodénum antre fundique +2-Gros plis ulcéré bourgeonnant suspect +3- Etagées.

Ps : Ce compte rendu est composé de deux pages.

## **L'examen macroscopique**

**1-Duodénum antre fundique :** Il s'agit de cinq fragments biopsiques qui mesurent 2 mm de long chacun. Inclusion totale. Colorations HE et Giemsa modifié.

**2- Gros plis ulcéré bourgeonnant suspect :** Il s'agit d'un flacon qui renferme huit fragments biopsiques. Ils mesurent entre 2mm et 3mm de long chacun. Inclusion totale et colorations HE et Giemsa modifié.

**3- Biopsies coliques étagées :** Il s'agit de nombreux fragments biopsiques qui mesurent 2mm de long chacun. Inclusion totale et colorations HE et PAS.

## **A l'examen microscopique**

1-Il s'agit d'une part d'une muqueuse duodénale à revêtement unicellulaire formé d'une part d'entérocyte d'autre part de cellule caliciforme en proportion respectée sans augmentation du nombre de lymphocytes intra épithéliaux. Ce revêtement est largement exulcéré. Les villosités sont de hauteur conservée souvent exulcérées. Elles reposent sur un chorion paucicellulaire siège de phénomènes oedémato-congestifs ainsi qu'une accentuation de son infiltrat inflammatoire interstitiel : celui-ci est lymphoplasmocytaire avec présence de quelques polynucléaires éosinophiles. Les glandes de liberkhun sont tapissées par le même revêtement que sus décrit. Les glades de Brunner sont régulières. On note la présence en outre à la surface du revêtement de quelques germes à morphologie de Giardias .Absence de lésions granulomatoses.

D'autre part correspondent à une muqueuse gastrique fundique à revêtement calicipare frangé et cryptique. Il est souvent hypercrine. Il est vu une ectasie glandulaire. La lamina propria est siège de quelques phénomènes oedémato-congestifs avec accentuation de son infiltrat inflammatoire : celui-ci est lympho-plasmocytaire. Les glandes fundiques sont munies d'un contingent conservé en cellules pariétales. Les cryptes sont de hauteur conservée. Il est vu de quelques germes à morphologie d'Helicobacter Pylori au fond des cryptes. Absence de prolifération tumorale sur ce prélèvement.

**Tournez SVP**

Cytopathologie conventionnelle et monocouche - Histopathologie - Histochimie - Extemporane - Immunohistochimie - Biologie moléculaire

Le 633, Rue Goulmima - 1<sup>er</sup> Etage - Appt N° 2 - Bourgogne - Casablanca

à 250 m de l'hôpital My Youssef et 300 m de la Mosquée Hassan II - entre Pharmacie Laayoune et Locamed

Tél./Fax : 05 22 26 35 35 - Urgences : 06 14 88 11 88 - E-mail : anapathgoulmima@yahoo.fr



2- Ils correspondent à une muqueuse gastrique antrale pylorique à revêtement unicellulaire pseudo-stratifié, en métaplasie intestinale incomplète. Le chorion montre des phénomènes oedémato-congestifs ainsi qu'une accentuation de son infiltrat inflammatoire interstitiel : celui-ci est lympho-plasmocytaire avec la présence que quelques polynucléaires neutrophiles. Présence quelques germes à morphologie d'*Helicobacter Pylori* au fond des cryptes. Absence de lésions granulomateuse ou d'agent pathogène.

**Les multiples recoupes montrent le même aspect sus décrit.**

3- Ces fragments correspondent à d'une muqueuse de type colorectal. Elle est à revêtement unicellulaire formé essentiellement de cellules caliciformes hypercrines. Il est frangé et exulcéré siège sans abcès cryptique. Le nombre de lymphocytes intra épithéliaux est conservé. La membrane basale est fine au PAS. Le chorion ailleurs montre une accentuation de son infiltrat inflammatoire interstitiel qui est lympho-plasmocytaire avec présence de quelques polynucléaires neutrophiles. Il est le siège d'importants phénomènes oedémato-congestifs. Il n'est pas vu d'abcès cryptiques ou de lésion granulomateuse. Absence d'agent pathogène.

## CONCLUSION

**1- Duodénum antre fundique :** Duodénite largement exulcérée avec présence de Giardias.

- Lésions marquées de gastropathie antro fundique subaigue glandulo-kystiques avec présence HP (++).

- Absence de métaplasie intestinale ou de dysplasie.

**2- Gros plis ulcéré bourgeonnant suspect :** Berge d'ulcération gastrique sur fond de gastrite antro-pylorique chronique en métaplasie intestinale incomplète activité et atrophique modérées avec HP (+) à (++).

-A contrôler après traitement.

**3- Biopsies coliques étagées :** Rectocolite subaigue de type mixte (catharale et hémorragique).

**1+3-Absence des signes de malignité dans les limites de ce prélèvement.**

Dr F. El Mansouri  
Médecin Anatomie-Cyto-Pathologiste



Spécialiste Des Maladies de l'Appareil Digestif  
(Estomac - Foie - Intestins - Hémorroïdes)  
Proctologie Médicale et Chirurgicale  
Echographie  
Endoscopie digestive



إختصاصي في أمراض الجهاز الهضمي  
(المعدة، الكبد، الأمعاء و البواسير)  
أمراض و جراحة المخرج  
الفحص بالصدى  
التشخيص بالمنظار الداخلي

25/11/2022  
Casablanca le: .....

Nom : AMYA FADMA

## Echographie abdominale

- Foie de taille normale, de contours régulière, d'échostructure homogène
- Absence de lésion focale hépatique.
- Absence de dilatation de voies biliaires intra hépatiques et de la voie biliaire principale.
- Vésicule biliaire multilithaisique
- Rate, reins, sans anomalie.
- Pancréas non vu (écran de gaz).
- Absence d'épanchement péritonéal.
- Aérocolie++

Conclusion : Multilithiasés biliaire  
Météorisme abdominale  
Aérocolie import.

Dr. Omar BENREDOUANE  
Hépatite - Gastro - Entérologie  
Proctologie Médicale et Chirurgicale  
Lot Baraka GH 6 A 75 Apt 6 RDC  
Hay Hassani - Casablanca - Tél: 06 63 61 37 41  
06 22 90 93 93



**CLINIQUE CASABLANCA**  
**CLINIQUE MULTIDISCIPLINAIRE**  
Angle Rue Patania et Rue 93 Quartier de la Famille  
Derb Ghellaf, Maarif, Casa Anfa

**CASABLANCA**

## **BILLET DE SORTIE**

Nom du patient : **BENOUALA BOUCHAIB**

Chambre : **CH103 P**

Médecin traitant **MEDECINS REANIMATEURS**

Prise en charge **MUPRAS**

Date entrée **04/01/2023**

Date sortie **07/01/2023 14:45**

Le caissier

L'infirmier

Le major

Billet de sortie établi par : **HANANE** 07/01/2023 15:18

23A041048

Dr. Ismail BENADDI  
RADIOLOGUE  
Diplômé de la faculté  
de Médecine de Paris

Casablanca, le 29/11/2022

Nom et Prénom : AMYA FADMA  
Prescripteur : Dr. H. BENALI  
Type d'examen : TDM - T - A - P

## Compte rendu

### Technique :

Coupes spirales couvrant le thorax, l'abdomen et le pelvis. Injection de Pdc.

### Au niveau thoracique :

Absence d'opacité parenchymateuse localisée ou diffuse d'allure évolutive.

Absence de bronchiectasie décelable. Absence d'hyperclarté décelable.

Absence d'adénopathie médiastinale. Pas d'épanchement pleuro-péricardique.

### Au niveau abdomino - pelvien :

Importante dilatation colique droite transverse sur une sténose courte de l'angle colique gauche segment ascendant étendue sur 25 mm et un épaississements pariétal d'environ 8 mm . Petit ganglion satellite et très discrète infiltration de la graisse périlésionnelle.

Absence d'anomalie hépato-biliaire, pancréatique ou splénique.

Absence d'anomalie des structures vasculaires (VSH, tronc porte).

Vésicule de taille normale contenant de multiples calculs vérifiés à l'échographie.

Rate et pancréas sans particularité. Les deux reins sont fonctionnels de taille et de morphologie normale. Kyste simple rénal gauche de 20 mm.

Absence d'anomalie utéro-annexielle. Vessie de tonalité homogène sans lésion pariétale.

Absence d'adénopathie décelable. Absence d'épanchement intrapéritonéal.

### Conclusion :

Sténose courte de l'angle colique gauche (segment ascendant) avec importante distension colique en amont. Petits ganglions satellites et distaux très discrète infiltration de la graisse périlésionnelle. Vésicule multilithiasique. Pas d'autre anomalie notable

Dr. Ismail BENADDI  
RADIOLOGUE  
Villa 13, Rue Abou Bakr Ibn Zahr  
Casablanca





## **CENTRE DE PATHOLOGIE MERS SULTAN**

Dr BOUTAYEB Loubna

Médecin spécialiste en Anatomie Pathologique

Diplômée de l'hôpital universitaire Joan XXIII Tarragone Espagne

CASABLANCA. LE 06-12-2022

RECU LE 03-12-2022

AGE : 78 ANS

REF : 22B1502

M<sup>ME</sup>: AMYA FADMA ep AZIMA

MEDECIN PRESCRIPTEUR : Dr ELMANOUZI ABDEKRIM

ORGANE : COLON

**Renseignements cliniques :** Processus lésionnel sténosant bourgeonnant infranchissable du colon transverse.

### **Examen macroscopique:**

Il est parvenu plusieurs fragments biopsiques irréguliers mesurant entre 3 et 1 mm.

### **Examen microscopique :**

L'examen histologique montre une muqueuse colorectale dont certains fragments sont siège d'une prolifération carcinomateuse infiltrante. Elle est agencée en tubes glandulaires. Le revêtement glandulaire est siège d'atypie modérée avec quelques figures de mitoses anormales. La stroma-réaction est desmoplasique. Il n'est pas retrouvé d'embolie vasculaire.

### **CONCLUSION :**

- Adénocarcinome infiltrant et bien différencié

**CENTRE DE PATHOLOGIE MERS SULTAN**  
Dr. BOUTAYEB Loubna  
Médecin Spécialiste en Anatomie  
et Cytologie Pathologiques  
89, Rue Al Banafsaj Mers Sultan  
Casablanca 2020 29 75 05