

RECOMMANDATIONS IMPORTANTES A LIRE POUR ACTIVER LES REMBOURSEMENTS ET EVITER LES REJETS



Déclaration de Maladie
M22- 154852

Conditions générales :

- Le cadre réservé à l'adhérent doit être dûment renseigné.
- Le cadre réservé au médecin doit être renseigné par le praticien lui-même notamment la nature de la maladie.
- La validité de la feuille de soins est limitée à 3 mois à compter de la première consultation.
- L'entente préalable est exigée pour toute hospitalisation médicale, chirurgicale, soins dentaires spéciaux, extractions multiples, parodontie orthodontie, prothèses dentaires, prothèses auditives ou orthopédiques ainsi que pour tous les actes effectués en série.
- En cas d'accident, une déclaration précisant les causes et circonstances de l'accident est à joindre à la feuille de soins.

Pharmacie :

- Les vignettes des médicaments doivent être obligatoirement jointes aux ordonnances.
- Pour les médicaments sans vignettes une facture de la pharmacie doit être jointe.

Radiologie et Biologie :

- La facture ainsi qu'une copie des résultats des analyses ou du compte rendu (sous pli confidentiel) doivent être jointes à l'ordonnance médicale pour toute demande de remboursement.
- Un pli confidentiel du médecin prescripteur des analyses ou radios peut être demandé par le médecin conseil de la mutuelle.

Optique :

- L'ordonnance du médecin prescripteur et la facture de l'opticien sont à joindre à la feuille de soins.

Rééducation :

- L'entente préalable renseignée par le médecin prescripteur est exigée avant le début des séances de rééducations.
- Pour le remboursement, la facture et le calendrier des séances effectuées sont à joindre à la feuille de soins.

Dentaire :

- En cas de prothèses ou de traitement canalaires, l'accord préalable renseigné sur la feuille de soins est obligatoire avant le début de traitement.
- La facture doit être jointe à la feuille de soins pour toute demande de remboursement.
- La radio-après soins est obligatoire en cas de prothèses ou de traitement canalaires.

Maladie et Affection Longue Durée ALD et ALC :

- La déclaration de maladie chronique doit être renseignée par le médecin prescripteur et renouvelée tous les 6 mois.

Adresses Mails utiles

- Réclamation : contact@mupras.com
- Prise en charge : pec@mupras.com
- Adhésion et changement de statut : adhesion@mupras.com

La MUPRAS garantit le respect de la loi n° 09-08 relative à la protection des personnes physiques à l'égard du traitement des données à caractère personnel.

MUPRAS : Centre Allal Ben Abdellah - 6ème Etage Angle Rue Mohamed Fakir et Rue Allal Ben Abdellah - Quartier de l'Horloge Casablanca 20000 - Tél. : 05 22 20 45 45 (LG) - Fax : 05 22 22 78 18 - www.mupras.com

☐ Maladie ☐ Dentaire ☐ Optique ☐ Autres

Cadre réservé à l'adhérent (e)

Matricule : 5088 Société : 150142
☐ Actif ☒ Pensionné(e) ☐ Autre :
 Nom & Prénom : EL KHARAJI BACHA
 Date de naissance : 07/13/55
 Adresse :
 Tél. : 0661064422 Total des frais engagés : Dhs

Cadre réservé au Médecin

Cachet du médecin :

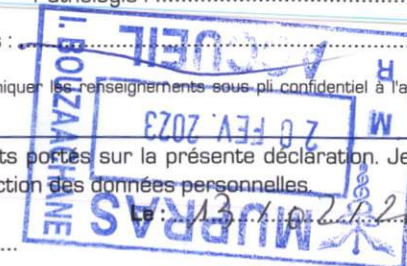Dr. BENKIRANE MEDJALI
HEPATO GASTRO ENTEROLOGUE
13-BD. AIN TAOUITATE - CASA

Date de consultation : 01/02/2023
 Nom et prénom du malade : Mr EL KHARAJI BACHA Age:
 Lien de parenté : ☐ Lui-même ☐ Conjoint ☐ Enfant
 Nature de la maladie : infirmité chronique hémodialysée
 Affection longue durée ou chronique : ☐ ALD ☐ ALC Pathologie :
 En cas d'accident préciser les causes et circonstances :
 Dans le cas où la maladie aurait un caractère confidentiel, communiquer les renseignements sous pli confidentiel à l'attention du médecin conseil de la Mutuelle.

J'atteste sur l'honneur l'exactitude des renseignements portés sur la présente déclaration. Je déclare avoir pris connaissance de la clause relative à la protection des données personnelles.

Fait à : Casablanca
 Signature de l'adhérent(e) :

Autorisation CNDP N° : A-A-215 / 2019



RELEVÉ DES FRAIS ET HONORAIRES

Dates des Actes	Natures des Actes	Nombre et Coefficient	Montant détaillé des Honoraires	Cachet et signature du Médecin attestant le Paiement des Actes
04.02.23				DR. BENKIRANE MED JALIL HEPATO GASTRO ENTEROLOGUE 13, BD. AIN TAOUJATE - CASA

EXECUTION DES ORDONNANCES

Cachet du Pharmacien ou du Fournisseur	Date	Montant de la Facture

ANALYSES - RADIOGRAPHIES

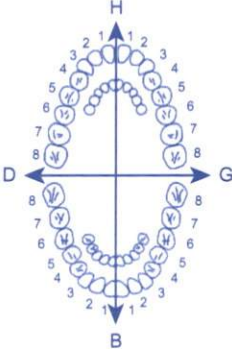
Cachet et signature du Laboratoire et du Radiologue	Date	Désignation des Coefficients	Montant des Honoraires
Pr. Amal BENKIRANE Anatomo-Pathologiste Centre de Pathologie Casapath 6, Rue des Hôpitaux Résidence du Parc - Casablanca Tél: 05 22 22 13 45 - Fax: 05 22 22 14 24 INPE : 091024604	02-23-18		5000

AUXILIAIRES MEDICAUX

Cachet et signature du Praticien	Date des Soins	Nombre				Montant détaillé des Honoraires
		AM	PC	IM	IV	

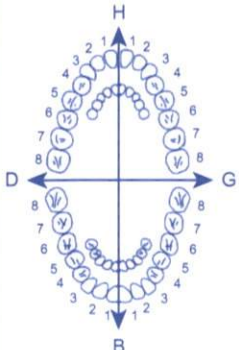
RELEVÉ DES FRAIS ET HONORAIRES

Le praticien est prié de préciser la dent traitée, l'acte pratiqué en indiquant la nature des soins.
Important :
Veuillez joindre les radiographies en cas de prothèses ou de traitement canaux, ainsi que le bilan de l'ODF.

SOINS DENTAIRES	Dents Traitées		Nature des Soins	Coefficient		
					COEFFICIENT DES TRAVAUX	<input type="text"/>
					MONTANTS DES SOINS	<input type="text"/>
				DEBUT D'EXECUTION	<input type="text"/>	
				FIN D'EXECUTION	<input type="text"/>	

O.D.F. PROTHESES DENTAIRES

DETERMINATION DU COEFFICIENT MASTICATOIRE

	<table><tr><td colspan="2">H</td></tr><tr><td>25533412</td><td>21433552</td></tr><tr><td>00000000</td><td>00000000</td></tr><tr><td>D</td><td>G</td></tr><tr><td>00000000</td><td>00000000</td></tr><tr><td>35533411</td><td>11433553</td></tr><tr><td colspan="2">B</td></tr></table>	H		25533412	21433552	00000000	00000000	D	G	00000000	00000000	35533411	11433553	B		COEFFICIENT DES TRAVAUX	<input type="text"/>
	H																
	25533412	21433552															
	00000000	00000000															
	D	G															
	00000000	00000000															
	35533411	11433553															
	B																
	<table><tr><td colspan="2">[Création, remont, adjonction]</td></tr><tr><td colspan="2">Fonctionnel, Thérapeutique, nécessaire à la profession</td></tr></table>	[Création, remont, adjonction]		Fonctionnel, Thérapeutique, nécessaire à la profession		MONTANTS DES SOINS	<input type="text"/>										
	[Création, remont, adjonction]																
Fonctionnel, Thérapeutique, nécessaire à la profession																	

VISA ET CACHET DU PRATICIEN ATTESTANT LE DEVIS VISA ET CACHET DU PRATICIEN ATTESTANT L'EXECUTION

Dr. Lamia JABRI

Professeur d'Anatomie Pathologique
Ex. Enseignante à la Faculté de
Médecine de Casablanca



**CENTRE DE
PATHOLOGIE
SPÉCIALISÉE
CASABLANÇA**

CASAPATH

Dr. Amal BENKIRANE

Professeur d'Anatomie Pathologique
Ex. Enseignante à la Faculté
de Médecine de Casablanca

DEMANDE D'EXAMEN ANATOMO-CYTOPATHOLOGIQUE

De la part du Dr :

Nom et prénom du patient :

Age : Sexe :

Date de prélèvement : 04.02.2023

Renseignements cliniques et paracliniques :

1) Dmnd

2) mte + fnd

3) Prologie

Organe prélevé :

Nature de l'acte réalisé :

Biopsie antérieure : ☐ Oui ☐ Non

Réf :

FCV : ☐ Vagin ☐ Exocol : ☐ Endocol :

Date des dernière règles : Parité :

Thérapeutique antérieure ou en cours :

Signature & Cachet

DR. BENKIRANE MED JALIL
HEPATO GASTRO ENTEROLOGUE
13, Bd. Ain Taoujate - Casablanca
Tél : 05 22 27 03 53

DR. AMAL BENKIRANE
Anatomo-Pathologiste
Hépatogastro-entérologue
Casablanca



CENTRE DE PATHOLOGIE SPÉCIALISÉE CASABLANCA

6, rue des Hôpitaux - Résidence du Parc - 1er étage 20360 - Casablanca
Tel: 0522 22 13 46/66 - Fax : 0522 22 14 24 - Email : labocasapath@gmail.com
Patente 36333531 ICE 001624540000044 IF 40204512

FACTURE

REF : 23/01568

Date de facturation 04 / 02 / 2023
Médecin traitant Dr. BENKIRANE MED JALIL
Patient EL KHAZRAJI BAHIIJA - 105354
Demande **H30204020 - 04/02/2023**

Liste des examens

BIOPSIE 3 FLACONS

Total 900,00 Dhs
coefficient-P 818
Mode de règlement Espèce

Arrêtée la présente facture à la somme de : NEUF CENTS DIRHAMS

Pr. Amal BENKIRANE
Anatomo-Pathologiste
Centre de Pathologie-Casapath
6, Rue des Hôpitaux
Résidence du Parc - Casablanca
Tél : 05 22 22 13 46/66 - Fax : 05 22 22 14 24
INPE : 091024604

Dr. Lamia JABRI

Professeur d'Anatomie Pathologique
Ex. Enseignante à la Faculté de
Médecine de Casablanca



**CENTRE DE
PATHOLOGIE
SPÉCIALISÉE
CASABLANCA**

Dr. Amal BENKIRANE

Professeur d'Anatomie Pathologique
Ex. Enseignante à la Faculté de
Médecine de Casablanca

CASAPATH

RECU LE : 04/02/2023

EDITE LE : 08/02/2023

NOM & PRENOM : EL KHAZRAJI BAHJA
PRESCRIPTEUR : Dr. BENKIRANE MED JALIL
AGE : 68 ans
Code Patient : 105354
N/REF : 30204020
ORGANE : DUODENUM+ESTOMAC

RENSEIGNEMENTS CLINIQUES

Muqueuse fundique érythémateuse - muqueuse antrale érythémateuse peu érosive - biopsies duodénales systématique. Polype sigmoïdocolique.

COMPTE RENDU ANATOMOPATHOLOGIQUE

I- Polype pédiculé sigmoïdo-colique: Polypectomie mesurant 2,2x2x1,3 cm à pédicule de 0,4 cm, incluse en totalité et examinée sur plusieurs niveaux de coupe. A l'examen histologique, il s'agit d'une prolifération tumorale villose faite de structures épithéliales tapissées d'un revêtement pluristratifié à cellules cylindriques et à noyau ovale ne dépassant pas les $\frac{3}{4}$ de l'épithélium. On y note la présence d'atypies modérées avec quelques mitoses ascensionnées n'atteignant pas la surface. Une conservation de la mucosécrétion est notée. Le chorion est oedémato-congestif et hémorragique, héberge un infiltrat inflammatoire modéré fait de lymphocytes, de plasmocytes et de polynucléaires neutrophiles. Le pédicule est non lésionnel.

II- Duodénum: Trois fragments biopsiques de 1 mm à 2 mm, inclus en totalité et examinés sur plusieurs niveaux de coupe. Ils proviennent d'une muqueuse duodénale avec la musculaire muqueuse. Les villosités intestinales sont de hauteur normale. L'épithélium de surface est formé par des entérocytes et de cellules caliciformes régulières. Le chorion est oedémateux siège d'un infiltrat inflammatoire minime à lymphocytes, à plasmocytes et à polynucléaires éosinophiles avec la présence, en regard de l'exulcération, de nombreux polynucléaires neutrophiles. Il n'est pas vu d'atrophie villositaire ni d'agent pathogène.

III- Estomac: Quatre fragments biopsiques de 0,1 à 0,2 cm provenant d'une muqueuse de type antral et fundique. Le revêtement de surface est conservé mucosécrétant. La couche glandulaire est respectée. Les glandes sont régulières sans métaplasie intestinale ni signes de dysplasie. Le chorion est fibreux, siège d'un infiltrat inflammatoire minime fait essentiellement de lymphocytes et de plasmocytes sans polynucléaires neutrophiles. Pas d'hélicobacter pylori au fond des cryptes.

CONCLUSION :

- **Polype pédiculé sigmoïdo-colique:** Adénome vilieux en dysplasie de bas grade d'exérèse complète. Absence de malignité.
- **Duodénum :** Duodénite interstitielle chronique minime en poussée aigue oedémateuse non spécifique. Absence d'atrophie villositaire. Absence d'agent pathogène.
- **Estomac :** Gastrite chronique antro-fundique légère, non atrophique, non active sans métaplasie intestinale ou dysplasie. Absence d'hélicobacter pylori. Absence de malignité.

Signé : Dr. Amal BENKIRANE

Pr. Amal BENKIRANE

Anatomo - Pathologiste

Centre de Pathologie Casapath
5, Rue des Hôpitaux - Rés. du Parc Casablanca
Tél.: 05 22 22 13 46 / 66 - Fax: 05 22 22 14 24

COMPTE RENDU D'UNE ENDOSCOPIE DIGESTIVE HAUTE

Casablanca le : 04/02/2023

Patiente: Mme EL KHAZRAJI BAHJA

Appareil : FUJIFILM EC-760R-V/L

Indication : épigastralgie rebelle, hémocult+

**** Examen réalisé à la clinique JERRADA OASIS sous sédation (Propofol).**

Anesthésiste : Dr MAKAISSI

Oesophage

L'introduction du fibroscope a été réalisée sous contrôle de la vue, elle est aisée ; le corps de l'oesophage est normal, la muqueuse oesophagienne est intacte ; le cardia anatomique est en place bien continent et situé à 39cm des arcades dentaires.

Estomac : Présence d'un lac muqueux légèrement bilieux.

+ Le fundus : Les faces de l'estomac sont normales ; les angles ne sont pas déplacés ; La muqueuse fundique est érythémateuse (biopsies POT2) et la retro vision ne trouve pas d'anomalie de la région sous cardiale.

+ L'antré : La muqueuse antrale est érythémateuse et peu érosive (biopsies POT2)

+ Le pylore : Centré bien franchi.

+ Le bulbe : Muqueuse et paroi sont dépourvues de toute irrégularité jusqu'au Genius supérieurs.

Le duodénum : La muqueuse duodénale est normale. Petits dépôts blanchâtres.....giardia ?.....(biopsies POT1)

CONCLUSION

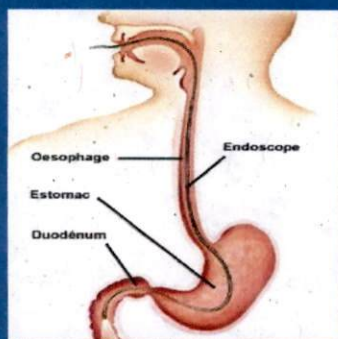
Muqueuse fundique érythémateuse.

Muqueuse antrale érythémateuse peu érosive.

Biopsies duodénale systématiques (giardia ?).

****Utilisation de matériel à usage unique.**

DR. BENKIRANE MED JALIL
HEPATO GASTRO ENTEROLOGUE
13, Bd. Ain Taoujtate - Casablanca
Tél : 05 22 27 03 53



Docteur MJ. BENKIRANE

*Spécialiste en Hépatogastro
Entérologie*

*Diplômé de la faculté de médecine de
Paris*

*Ancien attaché au CHU Bicêtre (Paris)
et à l'hôpital de Poissy*

*Diplômé en endoscopie digestive et
interventionnelle*

Diplômé en échographie digestive

Diplômé en nutrition

*Membre de la société française de
Gastro Entérologie*

13, Bd Ain Taoujtate

Rés Iliass Appt N° 3, 2^{ème} Etage
Quartier Bourgogne - Anfa
Casablanca

05 22 27 03 53

faxcabinetbenkirane@gmail.com

COMPTE REDU D'UNE COLOSCOPIE

Casablanca le : 04/02/2023

Nom et Prénom: Mme EL KHAZRAJI BAHJA

Appareil : FUJIFILM EG-760R

Indication : trouble de transit, hémocult +

**** Examen réalisé à la clinique JERRADA OASIS sous sédation (Propofol).**

Anesthésiste : Dr MAKAISSI

Examen réalisé sous CO2

La préparation est correcte.

Progression jusqu'à l'iléon terminal et au bas fond cæcal qui sont normaux.

Colon droit : L'exploration du colon droit est normale

Colon transverse : L'exploration du colon transverse est normale.

Colon gauche : L'angle gauche et le colon descendant ne présentent pas d'anomalie muqueuse.

Sigmoïde : Le sigmoïde est exempt de toute diverticulose mais l'angle sigmoïdo colique est le siège d'un gros polype à pédicule très long d'aspect bourgeonnant, on réalise la pose de deux clips au pied du polype car on trouve deux vaisseaux, l'ablation du polype se fait avec l'anse diathermique sans effet secondaire (récupération à l'aide du panier à polype).

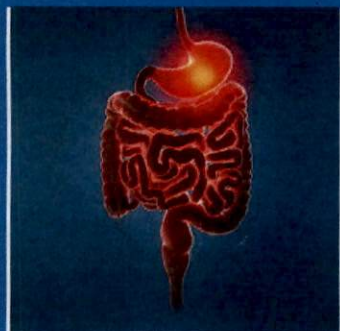Le rectum : Le rectum et la charnière recto sigmoïdienne sont normaux

CONCLUSION

Iléo coloscopie.

Ablation d'un gros polype bourgeonnant 4cm pédiculé sigmoïdo colique à l'anse diathermique et pose de deux clips d'hémostase.

****Utilisation de matériel à usage unique.**



Docteur MJ. BENKIRANE

Spécialiste en Hépatogastro
Entérologie

Diplômé de la faculté de médecine de
Paris

Ancien attaché au CHU Bichat (Paris)
et à l'hôpital de Poissy

Diplômé en endoscopie digestive et
interventionnelle

Diplômé en échographie digestive

Diplômé en nutrition

Membre de la société française de
Gastro Entérologie

13, Bd Ain Taoujate
Rés Iliass Apt N° 3, 2^{ème} Etage
Quartier Bourgogne - Anfa
Casablanca

13 شارع عين توجطات
إقامة إلياس، شقة رقم 3 الطابق الثاني -
الدار البيضاء

05 22 27 03 53

DR. BENKIRANE MED JALIL
HÉPATO GASTRO-ENTÉROLOGUE
13, Bd. Ain Taoujate - Casablanca
Tél : 05 22 27 03 53