

RECOMMANDATIONS IMPORTANTES A LIRE POUR ACTIVER LES REMBOURSEMENTS ET EVITER LES REJETS

Conditions générales :

- Le cadre réservé à l'adhérent doit être dûment renseigné.
- Le cadre réservé au médecin doit être renseigné par le praticien lui-même notamment la nature de la maladie.
- La validité de la feuille de soins est limitée à 3 mois à compter de la première consultation.
- L'entente préalable est exigée pour toute hospitalisation médicale, chirurgicale, soins dentaires spéciaux, extractions multiples, parodontie orthodontie, prothèses dentaires, prothèses auditives ou orthopédiques ainsi que pour tous les actes effectués en série.
- En cas d'accident, une déclaration précisant les causes et circonstances de l'accident est à joindre à la feuille de soins.

Pharmacie :

- Les vignettes des médicaments doivent être obligatoirement jointes aux ordonnances.
- Pour les médicaments sans vignettes une facture de la pharmacie doit être jointe.

Radiologie et Biologie :

- La facture ainsi qu'une copie des résultats des analyses ou du compte rendu (sous pli confidentiel) doivent être jointes à l'ordonnance médicale pour toute demande de remboursement.
- Un pli confidentiel du médecin prescripteur des analyses ou radios peut être demandé par le médecin conseil de la mutuelle.

Optique :

- L'ordonnance du médecin prescripteur et la facture de l'opticien sont à joindre à la feuille de soins.

Rééducation :

- L'entente préalable renseignée par le médecin prescripteur est exigée avant le début des séances de rééducations.
- Pour le remboursement, la facture et le calendrier des séances effectuées sont à joindre à la feuille de soins.

Dentaire :

- En cas de prothèses ou de traitement canalaires, l'accord préalable renseigné sur la feuille de soins est obligatoire avant le début de traitement.
- La facture doit être jointe à la feuille de soins pour toute demande de remboursement.
- La radio-après soins est obligatoire en cas de prothèses ou de traitement canalaires.

Maladie et Affection Longue Durée ALD et ALC :

- La déclaration de maladie chronique doit être renseignée par le médecin prescripteur et renouvelée tous les 6 mois.



Déclaration de Maladie

M22- 0018818

☐ Maladie ☐ Dentaire ☐ Optique ☐ Autres

Cadre réservé à l'adhérent (e)

Matricule : 539 Société : 160237
☐ Actif ☐ Pensionné(e) ☐ Autre :
Nom & Prénom : BEVKARI CAROL
Date de naissance : 11/6/1940
Adresse : RAMPE ANFA
Tél. : 0661159784 Total des frais engagés : 4215,00 Dhs

Cadre réservé au Médecin

Cachet du médecin :

Docteur Rachid ZHIF
NEUROCHIRURGIEN - NEUROLOGUE
80, Av. Lalla Yacout
CASABLANCA

Date de consultation : 29.3.2023
Nom et prénom du malade : CAROL BEVKARI Age :
Lien de parenté : ☐ Lui-même ☐ Conjoint ☐ Enfant
Nature de la maladie : Affection neurologique
Affection longue durée ou chronique : ☐ ALD ☐ ALC Pathologie :
En cas d'accident préciser les causes et circonstances :

Dans le cas où la maladie aurait un caractère confidentiel, communiquer les renseignements sous pli confidentiel à l'attention du médecin conseil de la Mutuelle.

J'atteste sur l'honneur l'exactitude des renseignements portés sur la présente déclaration. Je déclare avoir pris connaissance de la clause relative à la protection des données personnelles.

Fait à : Le :
Signature de l'adhérent(e) :

Adresses Mails utiles

- Réclamation : contact@mupras.com
- Prise en charge : pec@mupras.com
- Adhésion et changement de statut : adhesion@mupras.com

La MUPRAS garantit le respect de la loi n° 09-08 relative à la protection des personnes physiques à l'égard du traitement des données à caractère personnel.

MUPRAS : Centre Allal Ben Abdellah - 6ème Etage Angle Rue Mohamed Fakir et Rue Allal Ben Abdellah - Quartier de l'Horloge
Casablanca 20000 - Tél. : 05 22 20 45 45 (LG) - Fax : 05 22 22 78 18 - www.mupras.com

Autorisation CNDP N° : A-A-215 / 2019

RELEVÉ DES FRAIS ET HONORAIRES

Dates des Actes	Natures des Actes	Nombre et Coefficient	Montant détaillé des Honoraires	Cachet et signature du Médecin attestant le Paiement des Actes
20/3/2023		C5	300,00	Docteur Rachid ZERKOURI NEUROCHIRURGIEN - NEUROLOGUE 80, Av. La Yacout CASABLANCA

EXECUTION DES ORDONNANCES

Cachet du Pharmacien ou du Fournisseur	Date	Montant de la Facture
PHARMACIE ANOUAL Angle Boulevard d'Anoual et Allée du lion - Casablanca Tél.: 05 22 86 11 20	20/03/2023	415 DH

ANALYSES - RADIOGRAPHIES

Cachet et signature du	Date	Désignation des Coefficients	Montant des Honoraires
RADIOLOGIE ZERKOURI Résidence les Fleurs 59, Bd. Zerkouri Angle Rue des Hôpitaux Casablanca - Tél.: 85 22 88 11 ICE : 002458095	20/03/23	TD M Tholaco Abdelmounir P. S. Len	3500 DH

Dr. BELHOUCINE A. FATTAH

Radiologie Diagnostic et Interventionnelle

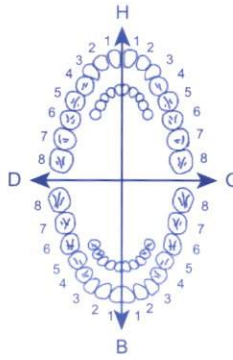
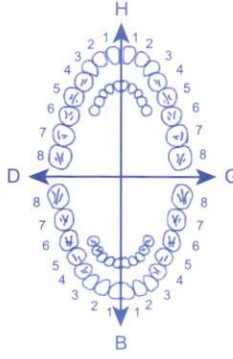
Cachet et signature	Date	Nombre	Montant détaillé des Honoraires
Angle Rue des Hôpitaux - Casablanca Tél.: 05 22 88 11 11 - INPE : 091018788		AM PC IM IV	

RELEVÉ DES FRAIS ET HONORAIRES

Le praticien est prié de préciser la dent traitée, l'acte pratiqué en indiquant la nature des soins.

Important :

Veillez joindre les radiographies en cas de prothèses ou de traitement canaux, ainsi que le bilan de l'ODF.

SOINS DENTAIRES	Dents Traitées	Nature des Soins	Coefficient	
				Coefficient DES TRAVAUX <input type="text"/>
				MONTANTS DES SOINS <input type="text"/>
				DEBUT D'EXECUTION <input type="text"/>
				FIN D'EXECUTION <input type="text"/>
O.D.F PROTHESES DENTAIRES	DETERMINATION DU CCEFFICIENT MASTICATOIRE H 25533412 21433552 00000000 00000000 D G 00000000 00000000 35533411 11433553 B		Coefficient DES TRAVAUX <input type="text"/>	
	[Création, remont, adjonction] Fonctionnel, Thérapeutique, nécessaire à la profession		MONTANTS DES SOINS <input type="text"/>	
			DATE DU DEVIS <input type="text"/>	
			DATE DE L'EXECUTION <input type="text"/>	

VISA ET CACHET DU PRATICIEN ATTESTANT LE DEVIS

VISA ET CACHET DU PRATICIEN ATTESTANT L'EXECUTION

Docteur Rachid ZHIRI

**NEUROCHIRURGIEN
NEUROLOGUE**

**Spécialiste Diplômé de la Faculté
de Médecine de Paris**

ELECTROENCEPHALOGRAPHIE

80, Avenue Lalla Yacout - CASABLANCA

Tél. : 05.22.31.89.72 / 05.22.31.78.18

الدكتور رشيد الزهيري

خريج كلية الطب بباريس

**جراحة الرأس والدماغ والعمود الفقري
اختصاصي في أمراض الأعصاب والدماغ
التخطيط الكهربائي للدماغ**

80، شارع لالا يقوت - الدار البيضاء


الهاتف : 05.22.31.78.18 / 05.22.31.89.72

Casablanca, le

20/31/2020

Sacm Hernac Adonurus Belun

Prtem exturion
neoplasque lenin
lanciatique gère


**Docteur Rachid ZHIRI
NEUROCHIRURGIEN - NEUROLOGUE
80, Av. Lalla Yacout
C A S A B L A N C A**

— 300 mg d'iode / ml
— 1 flacon de 100ml
— Voie injectable

LOT

EXP

KT0CVP5

06.2025

Ultravist 300 mg/ml
100 ml de sol inj
Iopromide

P.P.V. : 415,00 DH

Bayer S.A.



Dr Abdelaziz ZOUAOUI

Lauréat de la Faculté de Médecine d'Amiens
Spécialité en Imagerie du Sein Paris V

Le 20/03/2023

Mr Bekkari camel mohammed

PHARMACIE ANOUAL
Angle Boulevard d'Anoual
et Allée du lion - Casablanca
TEL: 05 22 86 11 20

UPF Trarist 100mf

RADIOLOGIE ZERKTOUNI

Résidence les Fleurs 59, Bd. Zerkouni
Angle Rue des Hôpitaux
Casablanca - Tél.: 05 22 88 11 11
ICE : 002458095000096

Radiologie Zerkouni

IRM | IMAGERIE DU SEIN | EOS

Dr A. Fattah BELHOUCINE

Lauréat de la Fac de Médecine de Marseille
Ancien PH des Hôpitaux de France

Dr Abdelaziz ZOUAOUI

Lauréat de la Faculté de Médecine d'Amiens
Spécialité en Imagerie du Sein Paris V

Casablanca, le 20/03/2023

Facture N° 1501/23

Nom patient : **BEKKARI CAMEL MOHAMMED**

Examen(s) réalisé(s) : **SCANNER THORACO ABDOMINO
PELVIEN**

Montant : **3500 DH**

**ARRETEE LA PRESENTE FACTURE A LA SOMME DE :
TROIS MILLE CINQ CENTS DH**

REGLEMENT : CHEQUE N° 696179

RADIOLOGIE ZERKOUNI
Résidence les Fleurs 59, Bd. Zerkouni
Angle Rue des Hôpitaux
Casablanca - Tél.: 05 22 88 11 11
ICE : 002458095000096

Radiologie Zerktouni

IRM | IMAGERIE DU SEIN | EOS

Dr A. Fattah BELHOUCINE

Lauréat de la Fac de Médecine de Marseille
Ancien PH des Hôpitaux de France

Dr Abdelaziz ZOUAOU

Lauréat de la Faculté de Médecine d'Amiens
Spécialité en Imagerie du Sein Paris V

Mr. BEKKARI CAMEL MOHAMMED

Conclusion :

- Contrôle ce jour satisfaisant sans lésion évidente.
- À noter un remaniement tissulaire au niveau de la région coeliomésentérique et autour des clips chirurgicaux, probablement cicatriciel, mais qui reste à recontrôler ultérieurement devant l'absence des documents antérieurs.

Dr. BELHOUCINE A. FATTAH

Radiologie Diagnostique et Interventionnelle

Résidence les Fleurs 59, Bd. Zerktouni

Angle Rue des Hôpitaux - Casablanca

Tel.: 05 22 88 11 11 - INPE 091018788

Pour les images, utilisez le lien : <http://102.50.240.229:8085/images/> Login : 24789 Mot de Passe : 12853

Résidence les Fleurs, 59 Bd Zerktouni, angle rue des Hôpitaux - Casablanca 20000 - Maroc

Tél. : + 212 5 22 88 11 11 (LG) • E-mail : rad59zerktouni@gmail.com

T.P. 36340653 - 45758413 - I.C.E. 002458095000096 - RIB CDM 021 780 0000 046 030 807165 97

DRW 0000 04 44 20 74 02 - DRW 000000000000 04 44 09 02 39

Dr A. Fattah BELHOUCINE

Lauréat de la Fac de Médecine de Marseille
Ancien PH des Hôpitaux de France

Dr Abdelaziz ZOUAOU

Lauréat de la Faculté de Médecine d'Amiens
Spécialité en Imagerie du Sein Paris V

Casablanca le , 20/03/2023

Mr. BEKKARI CAMEL MOHAMMED

COMPTE RENDU

SCANNER THORACO-ABDOMINO-PELVIER :

Technique :

Acquisition hélicoïdale avec injection du PDC.

Résultat :

Au niveau thoracique :

- Remaniements post thérapeutiques du Fowler gauche siège de matériel chirurgical (antécédents de wedge)
- Quelques épaissements non septaux bilatéraux
- Quelques bulles d'emphysème centro-lobulaires bilatérales
- Nodule pulmonaire postéro-apical droit mesurant 6mm de diamètre
- Absence de foyer de condensation évolutif décelable.
- Absence médiastinale décelable.
- Absence d'épanchement pleuro-péricardique.

Au niveau abdomino-pelvien :

- Foie stéatosique de taille normale, de contours réguliers, homogène
- Patient cholécystectomisé
- Dilatation minime des voies biliaires intra hépatique et de la VBP sans obstacle décelable
- Tête du pancréas d'aspect normal siège de quelques clips chirurgicaux
- Loge de spléno-pancréatectomie corporéo-caudale libre
- Densification de la graisse localisée en regard du tronc coélique et en péri aortique localisé en regard des clips chirurgicaux
- Petite lésion nodulaire au contact de la paroi postérieure de l'estomac rappelant la densité de la rate mesurant 16mm de diamètre
- Reins néphrétiques de taille normale, de contours réguliers, avec bonne néphrographie sans dilatation des cavités excrétrices siège d'un kyste cortical droit mesurant 44mm de diamètre
- Épaississement colique gauche diffus circonférentiel, régulier, non sténosant entouré d'une infiltration de la graisse en regard
- Absence d'adénopathie profonde de taille significative.
- Absence d'épanchement péritonéal décelable
- Absence de masse pelvienne
- Prothèse aortique en place perméable
- Vessie pleine à paroi fine, à contenu homogène.
- Absence de lésion osseuse d'allure suspecte.

..../....