

RECOMMANDATIONS IMPORTANTES A LIRE POUR ACTIVER LES REMBOURSEMENTS ET EVITER LES REJETS

Conditions générales :

- Le cadre réservé à l'adhérent doit être dûment renseigné.
- Le cadre réservé au médecin doit être renseigné par le praticien lui-même notamment la nature de la maladie.
- La validité de la feuille de soins est limitée à 3 mois à compter de la première consultation.
- L'entente préalable est exigée pour toute hospitalisation médicale, chirurgicale, soins dentaires spéciaux, extractions multiples, parodontie orthodontie, prothèses dentaires, prothèses auditives ou orthopédiques ainsi que pour tous les actes effectués en série.
- En cas d'accident, une déclaration précisant les causes et circonstances de l'accident est à joindre à la feuille de soins.

Pharmacie :

- Les vignettes des médicaments doivent être obligatoirement jointes aux ordonnances.
- Pour les médicaments sans vignettes une facture de la pharmacie doit être jointe.

Radiologie et Biologie :

- La facture ainsi qu'une copie des résultats des analyses ou du compte rendu (sous pli confidentiel) doivent être jointes à l'ordonnance médicale pour toute demande de remboursement.
- Un pli confidentiel du médecin prescripteur des analyses ou radios peut être demandé par le médecin conseil de la mutuelle.

Optique :

- L'ordonnance du médecin prescripteur et la facture de l'opticien sont à joindre à la feuille de soins.

Rééducation :

- L'entente préalable renseignée par le médecin prescripteur est exigée avant le début des séances de rééducations.
- Pour le remboursement, la facture et le calendrier des séances effectuées sont à joindre à la feuille de soins.

Dentaire :

- En cas de prothèses ou de traitement canaux, l'accord préalable renseigné sur la feuille de soins est obligatoire avant le début de traitement.
- La facture doit être jointe à la feuille de soins pour toute demande de remboursement.
- La radio-après soins est obligatoire en cas de prothèses ou de traitement canaux.

Maladie et Affection Longue Durée ALD et ALC :

- La déclaration de maladie chronique doit être renseignée par le médecin prescripteur et renouvelée tous les 6 mois.

Adresses Mails utiles

- 0 Réclamation : contact@mupras.com
- 0 Prise en charge : pec@mupras.com
- 0 Adhésion et changement de statut : adhesion@mupras.com

La MUPRAS garantit le respect de la loi n° 09-08 relative à la protection des personnes physiques à l'égard du traitement des données à caractère personnel.

MUPRAS : Centre Allal Ben Abdellah - 6ème Etage Angle Rue Mohamed Fakir et Rue Allal Ben Abdellah - Quartier de l'Horloge Casablanca 20000 - Tél. : 05 22 20 45 45 (LG) - Fax : 05 22 22 78 18 - www.mupras.com



Déclaration de Maladie

N° P19- 0037113

☐ Maladie

☐ Dentaire

☐ Optique

☐ Autres

Cadre réservé à l'adhérent (e)

Matricule : 2068 Société : R.A.M. AG 1837
☐ Actif ☒ Pensionné(e) ☐ Autre :
Nom & Prénom : DOURRHAM Ahmed
Date de naissance : 25-12-1951
Adresse : 57, Résidence de IRIS, Rue Chaika
Alouamane, Apt 13 HAY RANA
Tél. : 0622 730983 Total des frais engagés : Dhs

Cadre réservé au Médecin

Cachet du médecin :

Date de consultation : 07 / 04 / 2023

Nom et prénom du malade : DOURRHAM Ahmed Age : 71 ans

Lien de parenté : ☒ Lui-même ☐ Conjoint ☐ Enfant

Nature de la maladie : Gcc Euxan de Boue

En cas d'accident préciser les causes et circonstances : Couche de Gehr

Dans le cas où la maladie aurait un caractère confidentiel, communiquer les renseignements sous pli confidentiel à l'attention du médecin conseil de la Mutuelle.

J'atteste sur l'honneur l'exactitude des renseignements portés sur la présente déclaration. Je déclare avoir pris connaissance de la clause relative à la protection des données personnelles.

Fait à : CASABLANCA Le : 23 / 05 / 2023

Signature de l'adhérent(e) :

RELEVÉ DES FRAIS ET HONORAIRES

Dates des Actes	Natures des Actes	Nombre et Coefficient	Montant détaillé des Honoraires	Cachet et signature du Médecin attestant le Paiement des Actes
07.04.23	Consultation Cardiologie		350,~	

EXECUTION DES ORDONNANCES

Cachet du Pharmacien ou du Fournisseur	Date	Montant de la Facture
PHARMACIE AL WAZIRI 67, Rue des Roses A. Cote de Masjed Annour - Beauséjour Tel: 05 22 36 84 30 - Casablanca Patente: 34808192	07.04.23	310.00

ANALYSES - RADIOGRAPHIES

Cachet et signature du Laboratoire et du Radiologue	Date	Désignation des Coefficients	Montant des Honoraires
RADIOLOGIE ANOUAL 111 Oncologie & Diagnostic de l'Anatomie Tel: 05 22 36 84 30 - Casablanca Patente: 34808192	18.04.23	Dol	800,~
	23/4/23	Doppler Vasculaire	800,~

AUXILIAIRES MEDICAUX

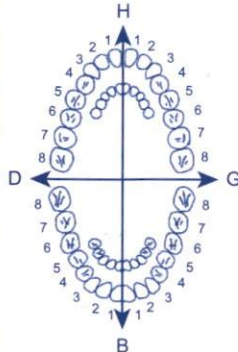
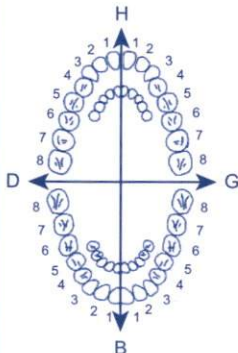
Cachet et signature du Praticien	Date des Soins	Nombre				Montant détaillé des Honoraires
		AM	PC	IM	IV	

RELEVÉ DES FRAIS ET HONORAIRES

Le praticien est prié de préciser la dent traitée, l'acte pratiqué en indiquant la nature des soins.

Important :

Veuillez joindre les radiographies en cas de prothèses ou de traitement canaux, ainsi que le bilan de l'ODF.

SOINS DENTAIRES	Dents Traitées	Nature des Soins	Coefficient	
				COEFFICIENT DES TRAVAUX <input type="text"/>
				MONTANTS DES SOINS <input type="text"/>
				DEBUT D'EXECUTION <input type="text"/>
				FIN D'EXECUTION <input type="text"/>
O.D.F. PROTHESES DENTAIRES	DETERMINATION DU COEFFICIENT MASTICATOIRE <div style="display: flex; justify-content: space-around;"> <div style="text-align: center;"> H 25533412 21433552 00000000 00000000 D </div> <div style="text-align: center;"> G 00000000 00000000 35533411 11433553 B </div> </div> <p>[Création, remont, adjonction] Fonctionnel, Thérapeutique, nécessaire à la profession</p>			COEFFICIENT DES TRAVAUX <input type="text"/>
				MONTANTS DES SOINS <input type="text"/>
				DATE DU DEVIS <input type="text"/>
				DATE DE L'EXECUTION <input type="text"/>

VISA ET CACHET DU PRATICIEN ATTESTANT LE DEVIS

VISA ET CACHET DU PRATICIEN ATTESTANT L'EXECUTION



وصفة طبية
Ordonnance

Casablanca, le :

07/04/2023

Don hem Ahmed

2x85,00

1) Cerubin 75mg



140,00

scpr/r

PPV : 85DH00

PPV : 85DH00

2) oedes 20mg



scpr/r

LOT: 211543
PER: 05-2024
PPV: 140.00DH

310,00

PHARMACIE AL WOUROUD
67, Rue des Roses A Côté de
Masjid Annour - Beauséjour
Tel: 0522 36 84 30 - Casablanca
Patente: 34808192

SERVICE CARDIOLOGIE

Casablanca le 03/05/2023

CERTIFICAT MEDICAL DE MALADIE DE LONGUE DUREE

Je soussignée,

à l'hôpital Cheikh Khalifa

Certifie que **MR DOURRHAM AHMED** est suivi pour **MALADIE
CHRONIQUE** et que son état de santé nécessite un suivi régulier, et
un traitement de longue durée.

Ce certificat est délivré à l'intéressée, pour servir et valoir ce que de
droit.

Signé :


Hôpital Universitaire International Cheikh Khalifa
Professeur ASSAÏF ZAHRA
Cardiologue
031203581

Id : [REDACTED]

Ahmed, Dourham

Indéfini --- (---)

Taille : 0 cm Poids : 0 kg TA : 0/0 mmHg

Méd. :

Technicien :

Commentaires :

07/04/2023 13:23:38

FC: 59 bpm

PR: 164 ms

QRS: 84 ms

QT/QTc: 398/396 ms

QTcB: 395 ms

QTcF: 396 ms

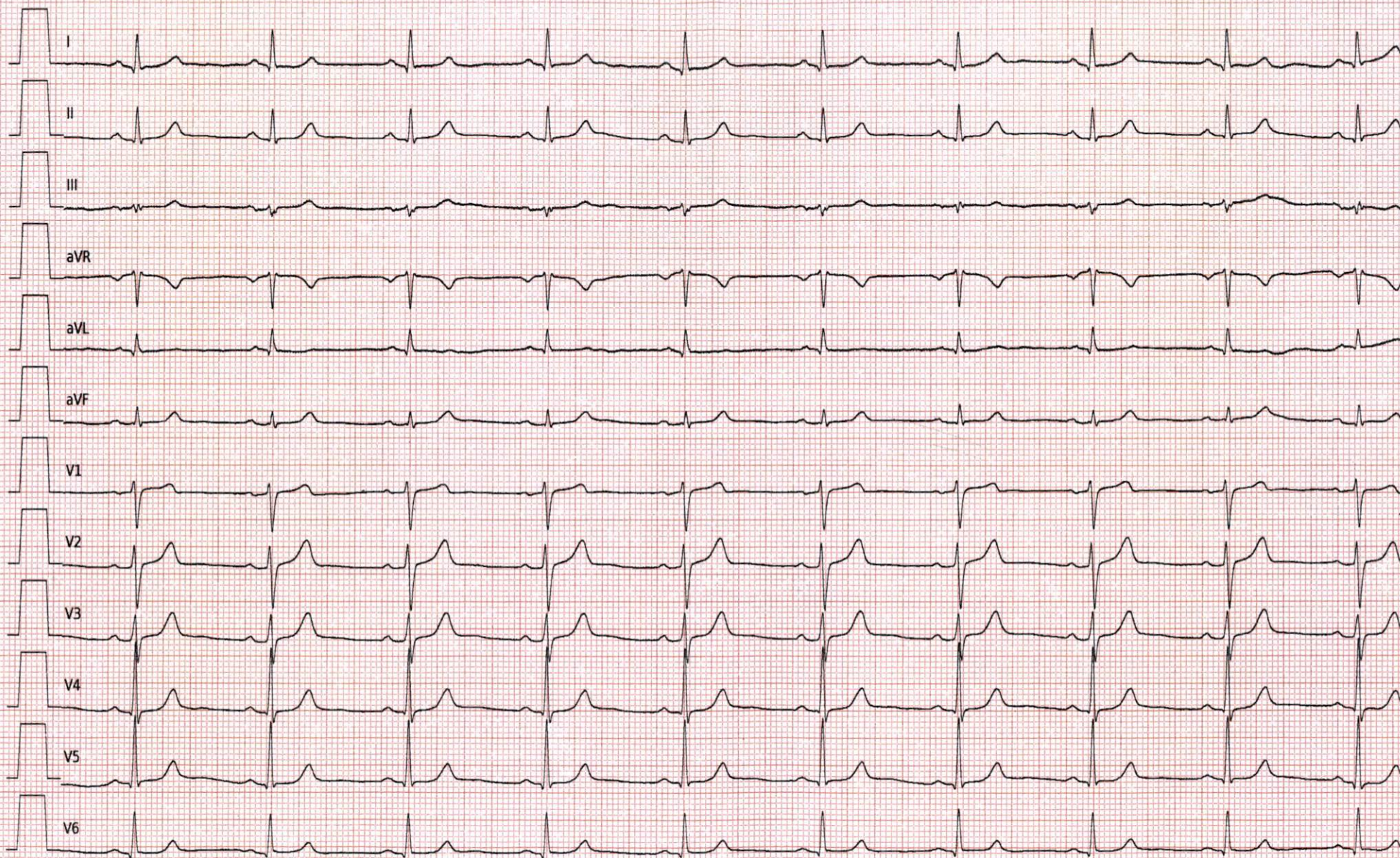
Rv5-v6/Sv1 : 1.40/0.77 mV

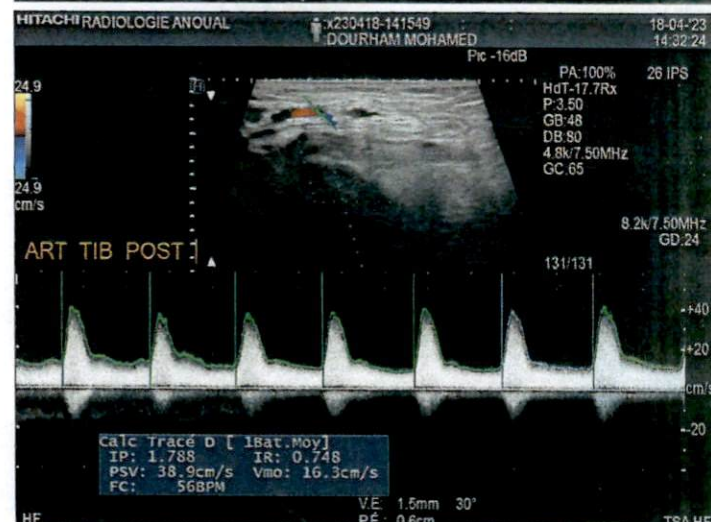
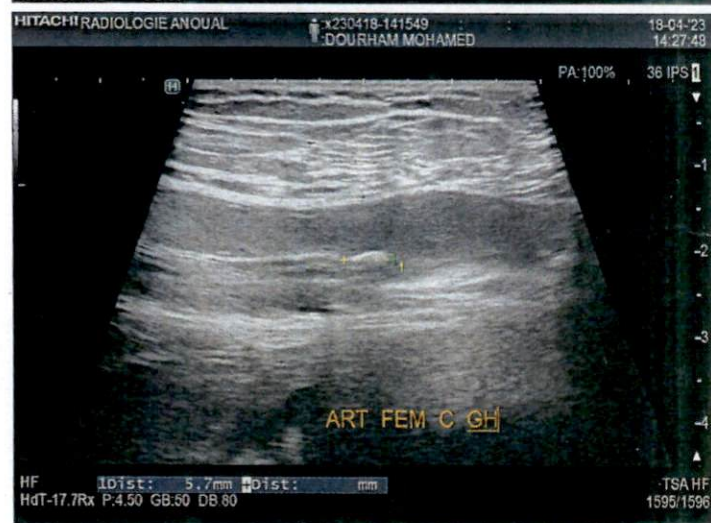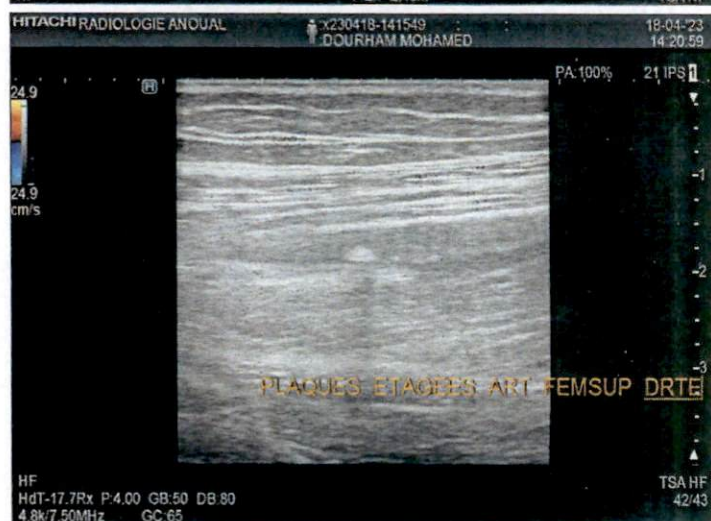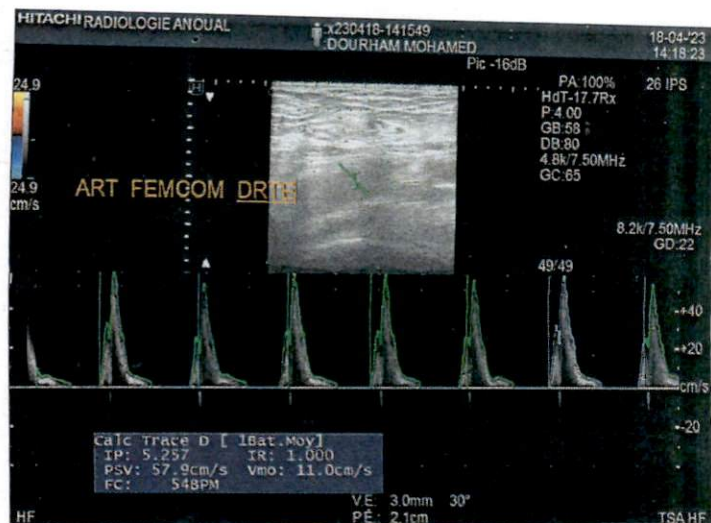
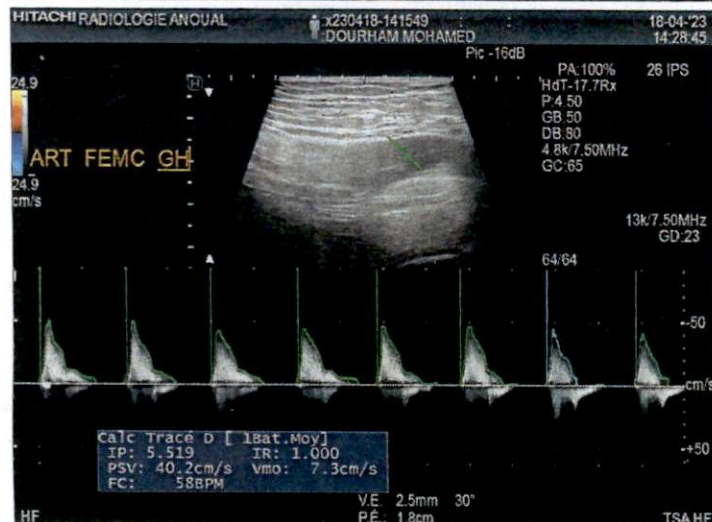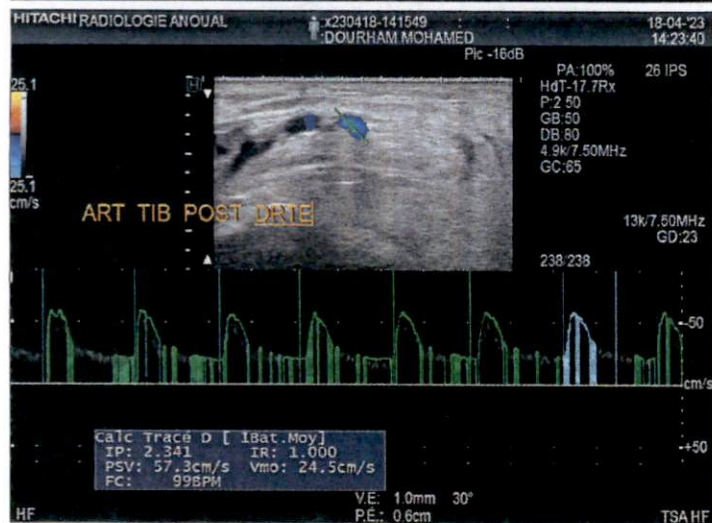
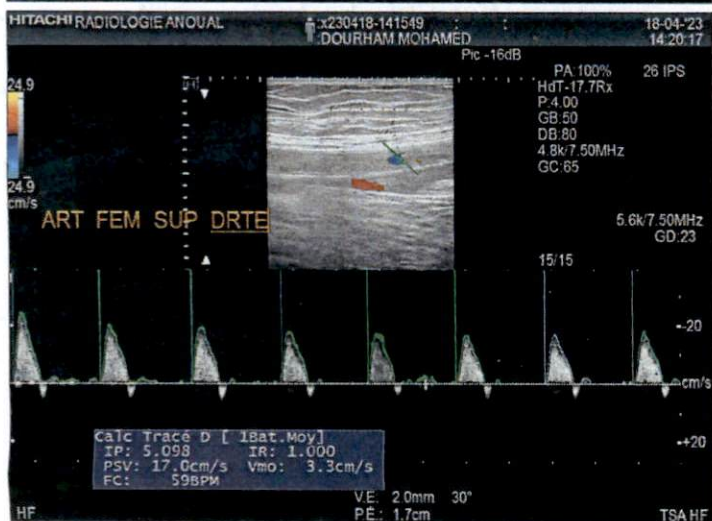
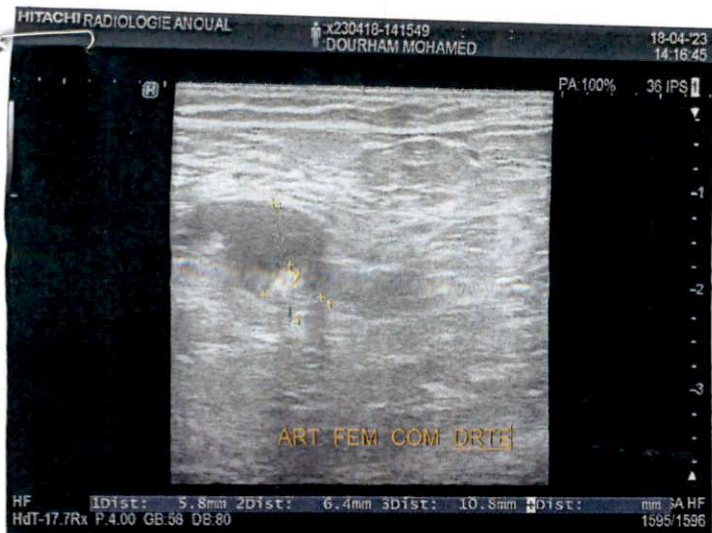Sok-Lyon : 2.18 mV

Axe: 34/29/58 °

RAPPORT NON CONFIRMÉ

TA 142/67






MR. DOURRHAM AHMED

- Présence au niveau de la partie terminale de l'artère fémorale commune droite d'une plaque athéromateuse au dépens de sa paroi postérieure hyperéchogène de contours réguliers, partiellement calcifié étendue sur 6 mm de hauteur estimée à 40 % selon le NACET ; Le flux en regard présente une accélération des vitesses, une perte de la clarté de la fenêtre sous systolique et l'apparition d'un flux réverse. Les vitesses systoliques en regard de la sténose sont mesurées à environ 150 cm/s contre des vitesses mesurées à 134 cm/s en amont soit un ratio des vitesses $< 1,5$.
- L'artère fémorale superficielle est le siège d'une surcharge athéromateuse importante diffuse mais reste perméable à flux normalement modulé le long de son trajet.
- Les artères poplitée péronière, tibiale antérieure et tibiale postérieure sont de calibre grêle, qui reste toutefois perméable au doppler couleur réalisée jusqu'au niveau de l'artère pédieuse, présentant une réduction des vitesses systoliques avec remplissage de la fenêtre sous la courbe en faveur d'un amorti démodulé.

Au total :

- Surcharge athéromateuse diffuse partiellement calcifiée de l'ensemble du réseau artériel des deux membres inférieurs en faveur d'une médiacalcosse sans signe de sténose significative au niveau des axes ilio fémoraux ; dont la plus significative est une plaque athéromateuse au niveau de l'artère fémorale commune droite estimée à 40 % selon le NACET.
- On note un aspect grêle des trépieds jambiers de façon bilatérale à prédominance droite; siège de plaques étagées responsables d'une réduction des vitesses systoliques amortis sans signe de démodulation notable.
- Au terme de ce bilan on note un aspect en faveur d'une artériopathie oblitérante des deux membres inférieurs à prédominance droite responsable d'un amortissement des flux distaux mais qui reste toutefois perméable jusqu'au niveau des artères pédieuses.


DR. EL OWARDIGHI
RADIOLOGIE ANOUAL 111
Oncologie & Diagnostic du Maroc
Dr. El Ouardighi
Médic (Radiologie)

Casablanca, le 18 Avril 2023

PR. F.Z. MERZOUK

MR. DOURRHAM AHMED

COMPTE RENDU

ECHO DOPPLER ARTERIEL DES DEUX MEMBRES INFERIEURS

Indication :

Bilan de claudications intermittentes des deux membres inférieurs chez un patient diabétique

Résultat :

- Présence d'une importante surcharge athéromateuse partiellement calcifiée diffuse au niveau de l'ensemble du réseau artériel des deux membres inférieurs, réalisant un aspect de médiacalcosse prédominante en distalité.

Au niveau du membre gauche :

- L'artère iliaque externe est de calibre normal perméable siège d'un flux normalement modulé.
- Présence au niveau de la partie distale de la paroi postérieure de l'artère fémorale commune d'une plaque athéromateuse échogène de contours réguliers, partiellement calcifié, sans modification du flux ni augmentation des vitesses en regard en faveur de son caractère non sténosant.
- L'artère fémorale superficielle est le siège d'une surcharge athéromateuse diffuse mais reste perméable siège d'un flux normalement modulé le long de son trajet.
- Les artères poplitée, tibiale postérieure et antérieure ainsi que la péronière sont de calibre grêles siège d'une médiacalcosse évoluée qui reste toutefois perméable au doppler couleur réalisée, avec réduction des vitesses systoliques et remplissage de la fenêtre sous la courbe sans anomalie d'ascension systolique.

Au niveau du membre inférieur droit :

- L'artère iliaque externe est de calibre normal perméable, siège d'un flux normalement modulé.

.../...

Dr Chakib BENNANI-SMIREs | Dr Hassan ZEGHARI | Dr Mohamed HAMDOUCH
 Dr Abdelaziz ZOUAoui | Dr Fatiha DADI-BENMOUSSA | Dr Nazha LAHLOU

M U P R A S

N° Admission : 23003427 N° Facture : 23003382 Date facturati: 20/04/2023

Nom et prénom du patient : Mr **DOURRHAM AHMED**

PRESTATIONS	Nombre	Prix unitaire	Montant
DOP ARTERE MEMB INF	1.00	800.00	800.00
		Sous-Total	800.00 DH

arrêtée la présente facture à la somme de :

Huit cents dirhams

Total : 800.00DH

Adhérent :	Part organisme :	0.00 DH
Mle :	Part patient :	800.00 DH
PC N° :		


RADIOLOGIE ANOUAL 111
 Oncologie & Diagnostic du Maroc
 ICE: 001614005000058
 111, Bd Anoual
 Tél: 05 22 86 09 99 - Gsm: 06 63 57 42 60

وصفة طبية

Ordonnance

Casablanca, le :

07/06/2023

Douhou Ahmed

Fauz ETI. ETSA

(Porteur etib gigue)

dans le cadre de

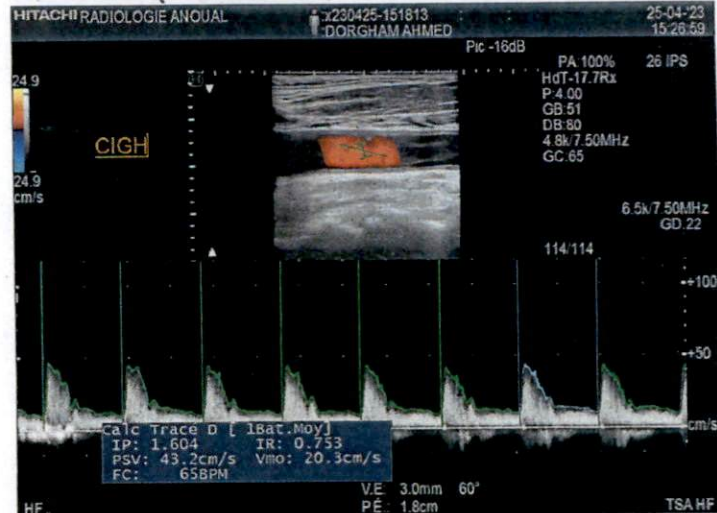
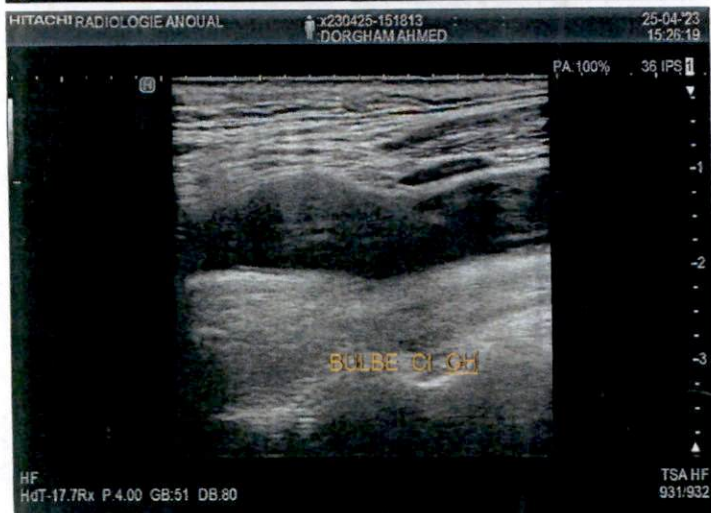
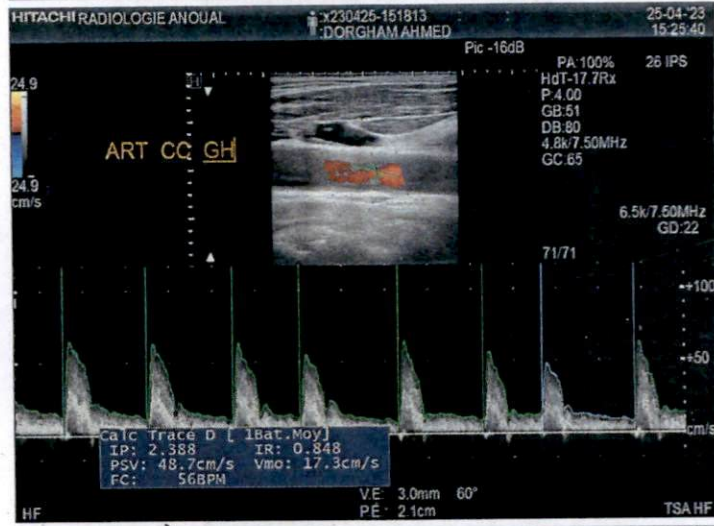
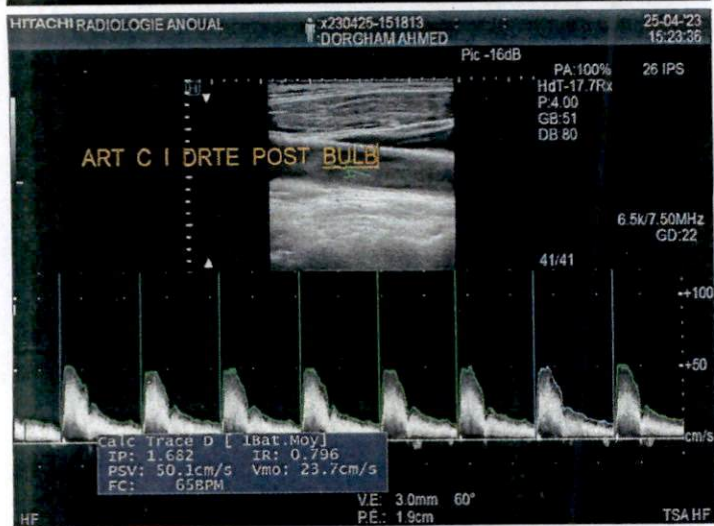
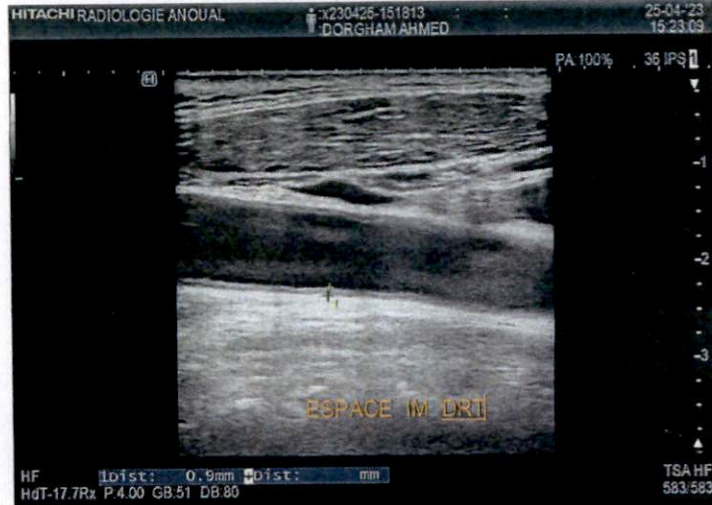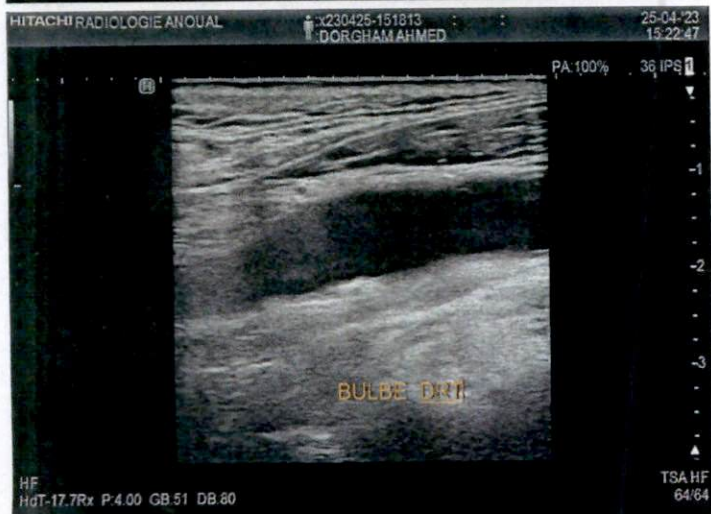
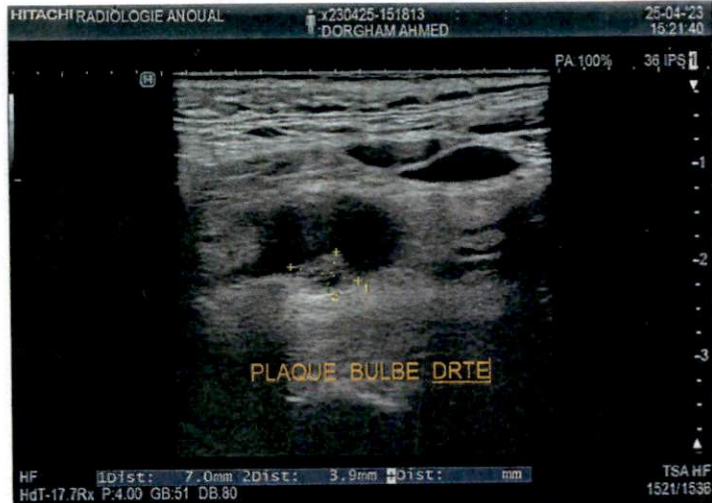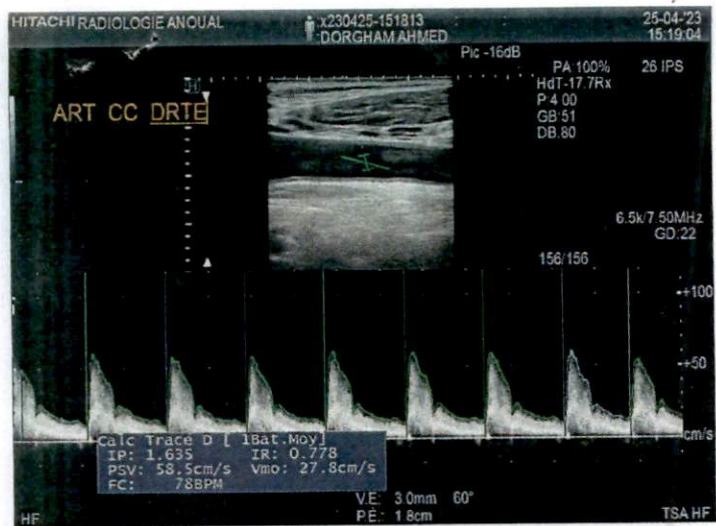
protection de la

saine enfance

de Brehne

RADIOLOGIE ANATOMIE 111
Oncologie & Diagnostic du Maroc
ICE: 0716 14 00 00 0058
Tél: 05 22 54 63 69 - GSM: 06 63 57 42 60

031203581
Professeur
Dr. F. TATTA
Hôpital Universitaire International Cheikh Khalifa



DORGHAM AHMED

Casablanca, le 25 Avril 2023

MR. DOURRHAM AHMED

COMPTE RENDU

ECHO DOPPLER DES TRONCS SUPRA-AORTIQUES

Résultat :

Surcharge athéromateuse diffuse avec un espace intima média mesurant 0,9 mm.

À droite :

- L'artère carotide primitive est de calibre normal sans anomalie de parallélisme pariétal, Le flux à son niveau est normo modulé avec des index de résistances normaux chiffré à 0,8.
- Présence au niveau du bulbe de l'artère carotide interne droite d'une plaque athéromateuse hétérogène non calcifiée estimé à 24 % selon le NACET.
- Absence de signe de démodulation d'aval; les flux sont normo modulés.
- L'artère vertébrale (V2) et de calibre normal circulant dans le sens physiologique.

À gauche :

- L'artère carotide commune gauche est de calibre normal et perméable
- Absence de plaque athéromateuse nettement individualisable à son niveau, les flux sont normo-modulés.
- L'artère carotide interne est de calibre normal, perméable au doppler couleur réalisée, avec des flux normo modulés
- L'artère vertébrale (V2) et de calibre normal circulant dans le sens physiologique.

Conclusion:

- Surcharge athéromateuse diffuse modérée avec perméabilité satisfaisante des troncs supra-aortiques.
- Individualisation d'une discrète plaque athéromateuse au niveau bulbaire droit estimé à 24 % selon le NACET (moyen risque thrombogène) sans signe de démodulation d'aval ; non significative.

DR LAMIAE EL OUARDIGHI

 **RADIOLOGIE ANOUAL 111**
Oncologie & Diagnostic du Maroc
ICE: 00161405/000058
111, Bd. Anoual
Tél: 05 22 86 09 99 - Gsm: 06 63 57 42 60

 **RADIOLOGIE ANOUAL 111**
Oncologie & Diagnostic du Maroc
Dr. Lamiae EL OUARDIGHI
Médecin Radiologue

www.anoual.ma | E-mail : contact@anoual.ma

111, Boulevard Anoual | Casablanca | ☎ 0522 86 09 99 - 0522 86 09 89 - 0522 86 09 79 - 0522 86 29 00

📞 06 63 57 42 60 📱 06 63 57 42 60

وصفة طبية
Ordonnance

Casablanca, le :

07/04/2023
Dounhou Ahmed

Age = 71 ans

Diabete

occlusion de la veine caverne
de la rein

Tous desoboles

srs faux

Echographie artériel

de LRI

M U P R A S

N° Admission : 23003532 N° Facture : 23003438 Date facturati 26/04/2023

Nom et prénom du patient : Mr **DOURRHAM AHMED**

PRESTATIONS	Nombre	Prix unitaire	Montant
DOP SUPRA AORTIQUE	1.00	800.00	800.00
		Sous-Total	800.00 DH
arrêtée la présente facture à la somme de :			Total : 800.00DH
Huit cents dirhams			
Adhérent	:	Part organisme	: 0.00 DH
Mle	:	Part patient	: 800.00 DH
PC N°	:		

Tél: 05 22 86 09 99 - 0522 86 09 89 - 0522 86 09 79 - 0522 86 29 00
 111, Bd Anoual
 ICE: 001614006000058
 Oncologie & Diagnostic du Maroc
RADIOLOGIE ANOUAL

www.anoual.ma | E-mail : contact@anoual.ma

111, Boulevard Anoual | Casablanca | ☎ 0522 86 09 99 - 0522 86 09 89 - 0522 86 09 79 - 0522 86 29 00

☎ 06 63 57 42 60 ☎ 06 63 57 42 60

TP : 36362330 | IF : 01084158 | CNSS : 2103844 | ICE : 001614 006 0000 58 | RIB Banque Populaire : 190 780 21211 1158467 000 921

HOPITAL CHEIKH KHALIFA IBN ZAID

F A C T U R E

N° 50 445 / 2023 du 07/04/2023

Nom patient : **DOURRHAM AHMED**

Entrée 07/04/2023

Prise en charge : **PAYANTS**

Sortie 07/04/2023

	Nombre	Lettre Clé	Prix Unitaire	Montant
PRESTATIONS INTERNES				
CONSULTATION AVEC ELECTROCARDIOGRAMME (E	1,00		350,00	350,00
			Sous-Total	350,00
Total Frais Clinique				350,00

Arrêtée la présente facture à la somme de :		
TROIS CENT CINQUANTE DIRHAMS		
	Total	350,00

Encaissements		Carte Bq		Total encaissé	Solde
		350,00		350,00	0,00

Université Internationale
Kh Khalifa
Cardiologue

P. Mezouk