

RECOMMANDATIONS IMPORTANTES A LIRE POUR ACTIVER LES REMBOURSEMENTS ET EVITER LES REJETS

Conditions générales :

- Le cadre réservé à l'adhérent doit être dûment renseigné.
- Le cadre réservé au médecin doit être renseigné par le praticien lui-même notamment la nature de la maladie.
- La validité de la feuille de soins est limitée à 3 mois à compter de la première consultation.
- L'entente préalable est exigée pour toute hospitalisation médicale, chirurgicale, soins dentaires spéciaux, extractions multiples, parodontie orthodontie, prothèses dentaires, prothèses auditives ou orthopédiques ainsi que pour tous les actes effectués en série.
- En cas d'accident, une déclaration précisant les causes et circonstances de l'accident est à joindre à la feuille de soins.

Pharmacie :

- Les vignettes des médicaments doivent être obligatoirement jointes aux ordonnances.
- Pour les médicaments sans vignettes une facture de la pharmacie doit être jointe.

Radiologie et Biologie :

- La facture ainsi qu'une copie des résultats des analyses ou du compte rendu (sous pli confidentiel) doivent être jointes à l'ordonnance médicale pour toute demande de remboursement.
- Un pli confidentiel du médecin prescripteur des analyses ou radios peut être demandé par le médecin conseil de la mutuelle.

Optique :

- L'ordonnance du médecin prescripteur et la facture de l'opticien sont à joindre à la feuille de soins.

Rééducation :

- L'entente préalable renseignée par le médecin prescripteur est exigée avant le début des séances de rééducations.
- Pour le remboursement, la facture et le calendrier des séances effectuées sont à joindre à la feuille de soins.

Dentaire :

- En cas de prothèses ou de traitement canalaires, l'accord préalable renseigné sur la feuille de soins est obligatoire avant le début de traitement.
- La facture doit être jointe à la feuille de soins pour toute demande de remboursement.
- La radio-après soins est obligatoire en cas de prothèses ou de traitement canalaires.

Maladie et Affection Longue Durée ALD et ALC :

- La déclaration de maladie chronique doit être renseignée par le médecin prescripteur et renouvelée tous les 6 mois.

Adresses Mails utiles

- Réclamation : contact@mupras.com
- Prise en charge : pec@mupras.com
- Adhésion et changement de statut : adhesion@mupras.com

La MUPRAS garantit le respect de la loi n° 09-08 relative à la protection des personnes physiques à l'égard du traitement des données à caractère personnel.

MUPRAS : Centre Allal Ben Abdellah - 6ème Etage Angle Rue Mohamed Fakir et Rue Allal Ben Abdellah - Quartier de l'Horloge Casablanca 20000 - Tél. : 05 22 20 45 45 (LG) - Fax : 05 22 22 78 18 - www.mupras.com



Déclaration de Maladie

M22- 0053663

☒ Maladie ☐ Dentaire ☐ Optique ☐ Autres

Cadre réservé à l'adhérent (e)

Matricule : 1679 Société : Royal Air Maroc
☐ Actif ☒ Pensionné(e) ☐ Autre :
 Nom & Prénom : AKKAZENE Mohamed
 Date de naissance : 01.01.1954
 Adresse : L'Esplanade Zahra rue 8 n° 1
 Ain chok Casablanca
 Tél. : 0667164605 Total des frais engagés : Dhs

Cadre réservé au Médecin

Dr. BENKIRANE MED JAL

HEPATO GASTRO ENTEROLOGUE
 13, BD. AIN TAOUJATE - CAS.

Cachet du médecin :

Date de consultation : 15/05/2023
 Nom et prénom du malade : ZOUGACH Nanera Age : 63
 Lien de parenté : ☐ Lui-même ☒ Conjoint ☐ Enfant
 Nature de la maladie : Epigastrique
 Affection longue durée ou chronique : ☐ ALD ☐ ALC Pathologie :
 En cas d'accident préciser les causes et circonstances :
 Dans le cas où la maladie aurait un caractère confidentiel, communiquer les renseignements sous pli confidentiel à l'attention du médecin conseil de la Mutuelle.

J'atteste sur l'honneur l'exactitude des renseignements portés sur la présente déclaration. Je déclare avoir pris connaissance de la clause relative à la protection des données personnelles.

Fait à : Casablanca Le : 22/05/2023
 Signature de l'adhérent(e) :

Autorisation CNDP N° : A-A-215 / 2019

RELEVÉ DES FRAIS ET HONORAIRES

Dates des Actes	Natures des Actes	Nombre et Coefficient	Montant détaillé des Honoraires	Cachet et signature du Médecin attestant le Paiement des Actes
15/05/23	S	1	Gratuit	Dr. BENKIRANE MED. DENT. HEPATO-GASTRO-ENTEROLOGUE 13, BD. AIN TAOUJATE - CASABLANCA

EXECUTION DES ORDONNANCES

Cachet du Pharmacien ou du Fournisseur Date Montant de la Facture

15/05/23 424,50

INP 092046754

ANALYSES - RADIOGRAPHIES

Cachet et signature du Laboratoire et du Radiologue Date Désignation des Coefficients Montant des Honoraires

15/05/23 P724 800,00

AUXILIAIRES MEDICAUX

Cachet et signature du Praticien Date des Soins Nombre Montant détaillé des Honoraires

AM PC IM IV

RELEVÉ DES FRAIS ET HONORAIRES

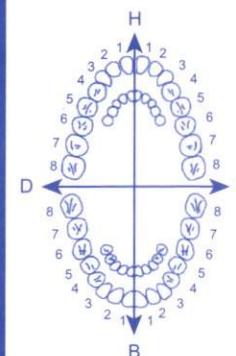
Le praticien est prié de préciser la dent traitée, l'acte pratiqué en indiquant la nature des soins.

Important :

Veuillez joindre les radiographies en cas de prothèses ou de traitement canalaires, ainsi que le bilan de l'ODF.

SOINS DENTAIRES

Dents Traitées Nature des Soins Coefficient



Coefficient DES TRAVAUX

MONTANTS DES SOINS

DEBUT D'EXECUTION

FIN D'EXECUTION

O.D.F. PROTHESES DENTAIRES

DETERMINATION DU COEFFICIENT MASTICATOIRE

H
25533412 21433552
00000000 00000000
D G
00000000 00000000
35533411 11433553
B

(Création, remont, adjonction)

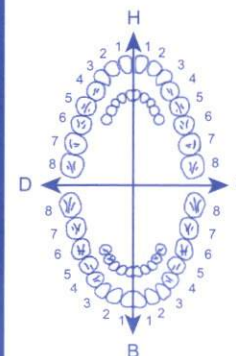
Fonctionnel, Thérapeutique, nécessaire à la profession

Coefficient DES TRAVAUX

MONTANTS DES SOINS

DATE DU DEVIS

DATE DE L'EXECUTION



VISA ET CACHET DU PRATICIEN ATTESTANT LE DEVIS

VISA ET CACHET DU PRATICIEN ATTESTANT L'EXECUTION



LABORATOIRE MOSTAFA EL MAANI
Anatomie Pathologique - Cytopathologie
Examens Extemporanes - Immunomarquage



Dr. Ali LEMSEFFER

Casablanca, le **15/05/2023**

NOTE D'HONORAIRES

Facture N° : **23/1436**

M^{me} - M^r **ZOUGAGH Nassera**

Veuillez trouver la note d'honoraire concernant les analyses médicales d'examens Histo-Cytopathologiques faits au laboratoire et demandées Dr. **BENKIRANE M. J.**

Réf. Anapath. **23.E.217**

Le montant s'élève à **≠ 800,00 Dh.**

Arrêtée la présente facture à la somme de :
Huit Cents Dirhams.

LABORATOIRE MOSTAFA EL MAANI
ANATOMIE PATHOLOGIQUE
Dr. LEMSEFFER Ali
227, Rue Mostafa El Maani
Tél: 05 22 20 21 33 - Casablanca



AKDITAL

Clinique Jerrada Oasis
مصحة جرادة الوايس

Casablanca, le 15/05/23

Mme ZOUGAGH NASSERA

Né le : 07/01/1959



CJ023E15073938

DR. BENKIRANE MED JALIL
HEPATO GASTRO ENTEROLOGUE
13, Bd. Ain Taoujlate - Casablanca
Tél : 05 22 27 03 53

144,50

Reciper 20
18 g de Nalin at 2g x 1ml

28000 Systémic
1ml x 15j x

424,50

Pharmacie Oued El Makhazine
Mohamed Amine B. NNANI
1, Lot Oued El Makhazine - Ain Chou - Casablanca
Tél 06 22 52 70 12 E-mail : m.annani@gmail.com
INP 000046754

DR. BENKIRANE MED JALIL
HEPATO GASTRO ENTEROLOGUE
13, Bd. Ain Taoujlate - Casablanca
Tél : 05 22 27 03 53

SysMetix

Synbioceutical®

Immuno

10 Billion Synbiotics

Chaque capsule contient
Mélange de ferments lactiques (Probiotiques)
10 Milliards CFU

Bacillus coagulans - LMG 6326
Bifidobacterium breve - LMG 13208
Lactobacillus acidophilus - LMG 8151
Lactobacillus casei - LMG 6904
Lactobacillus plantarum - LMG 26367
Lactobacillus reuteri - LMG 9213
Lactobacillus rhamnosus - LMG 25626
Saccharomyces boulardii - LMG 6326
Prebiotic (Inuline)
Vitamines C (Camu-Camu) (30% AR*)
Vitamines D3 (30% AR*)

Conseils d'utilisation :

Prendre 1 à 2 gélules par jour selon la recommandation médicale.

Contient: Gélule/capsule: Hydroxypropylmethylcellulose, gélifiant E418, colorant E171, (Vegan, Halal), Agent de charge E460, Camu-Camu (Myrcaria dubia) Extrait/Extract (60 mg) dont Vitamine C (24 mg) (30% AR/RI*), Lactobacillus plantarum (3,5.10⁹CFU), Lactobacillus casei (2,5.10⁹CFU), Bacillus coagulans (2,5.10⁹CFU), Inuline (Prebiotique) (25 mg), Bifidobacterium breve (1.10⁹CFU), Anti-agglomérant E551(nano), E470b, Saccharomyces boulardii (0,1.10⁹CFU), Lactobacillus rhamnosus (0,2.10⁹CFU), Lactobacillus acidophilus (0,1.10⁹CFU), Lactobacillus reuteri (0,1.10⁹CFU), Vitamine D3 1,5 µg - 60IU (30% AR/RI*)

* Apports de Référence


Distribué par :
Commune Sahel Had Soualem
Siège : 10 Rue Racine Valfleuri, Maarif
Casablanca, Maroc
+212 5 22 23 22 51
contact@healthinnovation.ma
www.healthinnovation.ma
ONSSA numéro : CAPV.59.217.19
N° Enregistrement au ministère de la santé :
2021.2012086/V1/DMP/CA/18

LOT: 22122B
EXP: 05/2024
PVC: 280.000H

Fabrication:
bellavie
Rue E. Duculot, 9b
5060 Sambreville - Belgique



Medicament Autorisé N°: 394/15DMP/21/NTT

Fabriqué par :

SUN PHARMACEUTICAL INDUSTRIES LIMITE

Village Ganguwala, Tehsil Paonta Sahib,
Distt. Sirmour - 173 025, Himachal Pradesh, Inde

Importé par :

SUN PHARMACEUTICALS MOROCCO LLC

169, Avenue Hassan 1er, 20070, Casablanca

RESPECTER LES DOSES PRESCRITES

احترم الجرعات المحددة

Tableau C (Liste II)

PPV:144 DH 50

CODE No.: HP/DRUGS/MNB/95/2

28 Comprimés
gastro-résistants
Voie orale

20 mg

Raciper®
Esomeprazole magnesium



Handwritten signature in blue ink.



LABORATOIRE MOSTAFA EL MAANI

Dr. Ali LEMSEFFER


Anatomopathologiste



DEMANDE D'EXAMEN HISTO - CYTOPATHOLOGIQUE

Mme ZOUGAGH NASSERA

Né le : 07/01/1959



CJ023E15073938

Nom et prénom : Age :

Ordonnance du Docteur :

Référence :

Siège et nature du prélèvement :

Renseignements cliniques et paracliniques : 1) Dorsal

2) Antécédents

non gte rendu

Frottis de dépistage : Vagin ☐ Exocol ☐ Endocol ☐ Endometre ☐

- Date des dernières règles :

- Parités :

Date : 15.5.2023

Signature :

DR. BENKIRANE MED JALIL
HEPATO GASTRO ENTEROLOGUE
13, Bd. Ain Taoujale - Casablanca
Tél : 05 22 27 03 53



LABORATOIRE MOSTAFA EL MAANI



Anatomie Pathologique - Cytopathologie
Examens Extemporaneés - Immunomarquage

Casablanca, le 18/05/2023

Date de naissance : 07/01/1959
Date d'arrivée : 15/05/2023
Organe : Duodénum + Estomac.
V. Réf : -

Identité : ZOUGAGH Nassera
Adressé par : Dr. BENKIRANE M. J.
Réf. Anapath. : 23.E.217

Renseignements Cliniques :

- 1) Duodénum 2) Antre + Fundus
- Béance cardiale modérée non compliquée.
 - Muqueuse fundique érythémateuse, avec présence de polypes d'aspect hyperplasiques.
 - Muqueuse antrale érythémateuse très peu érosive.
 - Aspect légèrement aplatis des plis duodénaux.

PROTOCOLE MACROSCOPIQUE :

On reçoit, fixés et différenciés en deux flacons, six fragments biopsiques, mesurant chacun moins de 0.3 cm de plus grande dimension.

Prélèvements : 1. Antre + Fundus : en totalité.1c
2. Duodénum : en totalité.1c

PROTOCOLE MICROSCOPIQUE :

1. Prélèvements de muqueuse antrale et fundique tapissée en surface d'un épithélium unistratifié formé de cellules mucosécrétantes indemnes d'atypie cytologique.

Les glandes sont revêtues d'un épithélium cubique unistratifié, composé de cellules ne présentant aucune anomalie nucléocytoplasmique.

La lamina propria présente un aspect modérément congestif. Elle est le siège d'un infiltrat inflammatoire modéré constitué de cellules lymphoplasmocytaires.

Pas de lésion atrophique ou de métaplasie intestinale observées.

Absence d'*Helicobacter Pylori* à la coloration de Giemsa.

2. Fragment de muqueuse duodénale montrant des villosités présentant une hauteur et un empâtement normaux. Le revêtement villositaire est composé de cellules cylindriques ne montrant aucune atypie cytologique. On y observe de très rares éléments lymphocytaires.

Pas de lésion atrophique visualisée.

Absence d'agent pathogène.

CONCLUSION :

1. ANTROFUNDITE CHRONIQUE MODEREE. ABSENCE D'HELICOBACTER PYLORI.
2. MUQUEUSE DUODENALE INDEMNES D'ATROPHIE OU D'AGENT PATHOGENE.

Signé : Dr Ali LEMSEFFER

Dr. LEMSEFFER Ali
Anatomopathologiste
227, Rue Mostafa El Maani
Tél: 0522 20 21 33 - Casablanca

COMPTE RENDU D'UNE ENDOSCOPIE DIGESTIVE HAUTE

Casablanca le : 15/05/2023

Patiente : Mme ZOUGAGH NASSERA

Appareil : FUJIFILM EC-760R-V/L

Indication : épigastralgie rebelle

**** Examen réalisé à la clinique JERRADA OASIS sous sédation (Propofol).**

Anesthésiste : Dr BENOMAR

Oesophage

L'introduction du fibroscope a été réalisée sous contrôle de la vue, elle est aisée ; le corps de l'oesophage est normal, la muqueuse oesophagienne est intacte ; le cardia anatomique est en place légèrement béant et situé à 37cm des arcades dentaires.

Estomac : Présence d'un lac muqueux claire.

+ Le fundus : Les faces de l'estomac sont normales ; les angles ne sont pas déplacés ; La muqueuse fundique est érythémateuse avec présence de polypes d'aspect hyperplasiques (biopsies et ablation) et la retro vision ne trouve pas d'anomalie de la région sous cardiale.

+ L'antré : La muqueuse antrale est érythémateuse très peu érosive (biopsies)

+ Le pylore : Centré bien franchi.

+ Le bulbe : Muqueuse et paroi sont dépourvues de toute irrégularité jusqu'au Genius supérieurs.

Le duodénum : La muqueuse duodénale est d'aspect légèrement aplatis.....biopsies

CONCLUSION

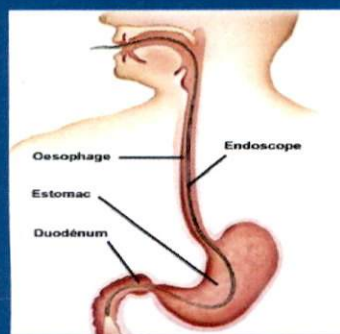
Béance cardiale modérée non compliquée.

Muqueuse fundique érythémateuse, avec présence de polypes d'aspect hyperplasiques.

Muqueuse antrale érythémateuse très peu érosive.

Aspect légèrement aplatis des plis duodénaux.

****Utilisation de matériel à usage unique.**



Docteur MJ. BENKIRANE

**Spécialiste en Hépatogastro
Entérologie**

**Diplômé de la faculté de médecine de
Paris**

**Ancien attaché au CHU Bichat (Paris)
et à l'hôpital de Poissy**

**Diplômé en endoscopie digestive et
interventionnelle**

Diplômé en échographie digestive

Diplômé en nutrition

**Membre de la société française de
Gastro Entérologie**

13, Bd Ain Taoujtate

**Rés Iliass Appt N° 3, 2^{ème} Etage
Quartier Bourgogne - Anfa
Casablanca**

05 22 27 03 53 ■

faxcabinetbenkirane@gmail.com

DR. BENKIRANE MED JALIL
HEPATO-GASTRO-ENTEROLOGUE
13, Bd. Ain Taoujtate - Casablanca
Tel: 05 22 27 03 53