

Signature de l'adhérent(e) : .....



# RELEVÉ DES FRAIS ET HONORAIRES

Dates des Actes	Natures des Actes	Nombre et Coefficient	Montant détaillé des Honoraires	Cachet et signature du Médecin attestant le Paiement des Actes
05/08/2023	Consultation	1	2.000	
05/08/2023	Consultation	1	2.000	

# EXECUTION DES ORDONNANCES

Cachet du Pharmacien ou du Fournisseur	Date	Montant de la Facture
Pharmacie KADRI Docteur KADRI HASSANI Quartier L'Amra-Bouskoud Tel: 06 10 80 45 38	05/08/2023	99,00

# ANALYSES - RADIOGRAPHIES

Cachet et signature du Laboratoire et du Radiologue	Date	Désignation des Coefficients	Montant des Honoraires
Laboratoire de Pathologie IBN KHALDOUN 04 bis, Angle Bd Abdeloumen et Rue Chatila Dr. F. SEKKAT Dr. A. BRTEL	05/08/2023	2800	400,00

# AUXILIAIRES MEDICAUX

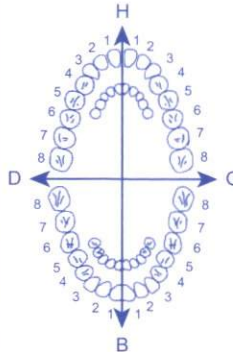
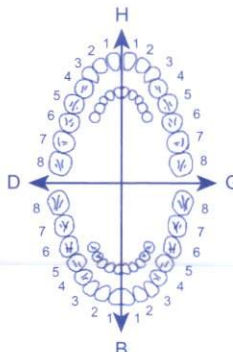
Date des Soins	Nombre				Montant détaillé des Honoraires
	AM	PC	IM	IV	

# RELEVÉ DES FRAIS ET HONORAIRES

Le praticien est prié de préciser la dent traitée, l'acte pratiqué en indiquant la nature des soins.

Important :

Veuillez joindre les radiographies en cas de prothèses ou de traitement canaux, ainsi que le bilan de l'ODF.

SOINS DENTAIRES	Dents Traitées	Nature des Soins	Coefficient															
				COEFFICIENT DES TRAVAUX <input type="text"/>														
				MONTANTS DES SOINS <input type="text"/>														
				DEBUT D'EXECUTION <input type="text"/>														
				FIN D'EXECUTION <input type="text"/>														
O.D.F PROTHESES DENTAIRES	DETERMINATION DU COEFFICIENT MASTICATOIRE <table border="1"> <tr> <td colspan="2">H</td> </tr> <tr> <td>25533412</td> <td>21433552</td> </tr> <tr> <td>00000000</td> <td>00000000</td> </tr> <tr> <td>D</td> <td>G</td> </tr> <tr> <td>00000000</td> <td>00000000</td> </tr> <tr> <td>35533411</td> <td>11433553</td> </tr> <tr> <td colspan="2">B</td> </tr> </table> [Création, remont, adjonction] Fonctionnel, Thérapeutique, nécessaire à la profession			H		25533412	21433552	00000000	00000000	D	G	00000000	00000000	35533411	11433553	B		COEFFICIENT DES TRAVAUX <input type="text"/>
H																		
25533412	21433552																	
00000000	00000000																	
D	G																	
00000000	00000000																	
35533411	11433553																	
B																		
				MONTANTS DES SOINS <input type="text"/>														
				DATE DU DEVIS <input type="text"/>														
				DATE DE L'EXECUTION <input type="text"/>														

VISA ET CACHET DU PRATICIEN ATTESTANT LE DEVIS

VISA ET CACHET DU PRATICIEN ATTESTANT L'EXECUTION

het' a  
ger  
PIRAMIDES  
CAVADAS C.B.  
Edificio Rubi  
9 - CIF: E93474625

Hora....: 13:49

084/2023 Vendedor:7 /GONZALO

Articu	Ca	P.V.P	%Dto	%A	Importe
--------	----	-------	------	----	---------

c.: 656284.0

PREP 2 S	1	43,27	0,00		43,27
----------	---	-------	------	--	-------

**total..... 43,27**

Entrega Eur ..... 0,00

Con Tarjeta:SABADELL 43,27

Revolucion Eur ..... 0,00

Tipo Impositivo	Base	Cuota	Importe
-----------------	------	-------	---------

Super Reducido	41,61	1,66	43,27
----------------	-------	------	-------

CONSULTENOS CUALQUIER DUDA

GRACIAS POR SU VISITA

Dr Mohamed HEFFOUDHI

SPECIALISTE

DES MALADIES DE L'APPAREIL DIGESTIF

(Estomac - Foie - Intestin - Hémorroïdes)

ENDOSCOPIE DIGESTIVE

ECHOGRAPHIE

الدكتور محمد حفوضي

اختصاصي

في أمراض الجهاز الهضمي

الفحص بالمنظار الداخلي

الفحص بالصدى

le 5.08.2023

Dr: HANNITI Boudiab

75 ans

A l'opérateur le  
5.08.2023 pour  
un colonoscopie

(RC) document sur  
un scanner d'exploration  
et résection en de  
colon rectum - d'exploration  
du cœcum

(cette voie d'entrée)

r. HEFFOUDHI  
Gastro-Entéro-  
r. SAAD ALLAH, n° 12,  
Abdelmoumen - Quartier  
NCA - Tél.: 05 22

إقامة سعد الله، 12 زنقة ريومير (شارع عبد المومن)، حي المستشفيات، الدار البيضاء

Résidence SAAD ALLAH, n° 12, rue Reaumur (Bd. Abdelmoumen), Q. des Hôpitaux - Casablanca

الهاتف : 0522.200.104 / 105 - Fax : 0522.200.106 - الفاكس : 0522.200.104 / 105



**Docteur MOHAMED HEFFOUDHI**

**SPECIALISTE DES MALADIES DE  
L'APPAREIL DIGESTIF**

**(Estomac, Foie, Intestin, Hémorroïdes)  
ENDOSCOPIE DIGESTIVE  
ECHOGRAPHIE**

## **COLOSCOPIE**

**Mr HAMRITI Bouchaib**

Casablanca le, 05/08/2023

### **Clinique**

suivi pour des troubles du transit = périodiques (Colono à Cochin en 2006 = normale)  
)- contrôles de 2017 et fév 2023 = normaux - facteur de risque (1 frère DCD d'1 ADK colique)  
)- Actuel : aucun SF digestif patent - Scanner TAP de juin 2023 (motif inconnu) : meV  
un épaississement et rétrécissement de la boucle sigmoïdienne et du bas fond  
coecal + infiltration de la graisse + épanchement en regard

### **Examen**

Préparation colique par Movipre de très bonne qualité, de qualité.

Progression +/- laborieuse, en raison d'un dolicho-colon et des angles fermés.  
l'examen des différents segments coliques ne montre aucun épaississement, ni de  
rétrécissement

Au niveau du bas fond coecal = on découvre un polype infracentimétrique, réséqué à  
l'anse froide-

### **Conclusion**

cet examen est normal - hormis un polype du coecum de 3-4 mm réséqué

**HEFFOUDHI-M.**  
**Gastro-Entérologie**  
Résidence SAAD ALLAH, n°12 Rue Reaumur  
13. Abdelmoumen - Quartier des Hôpitaux  
CASABLANCA - Tel.: 05 22 20 01 04 / 05



## COMPTE RENDU OPERATOIRE

Concernant : Mme/Mr/Mlle HAMRITI BOUCHIB

Date de naissance : 25 ans

Date de l'intervention : 5.08.2023

Opérateur : Dr. HEFFOUDHI

Anesthésiste : Dr. BENACUIDA

Indication : Décoloration sur la plaque d'au  
retraitement et résection du Coecum et  
colon sigmoïde. (Colo d'IA faite

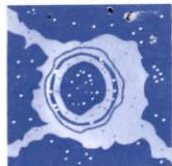
Intervention : Feu 2023 et normal

Coloscopie : NORMALE

Lebt 20 ans du Coecum, rectum

et anus libre.

Dr. HEFFOUDHI-M.  
Gastro-Entérologie  
Résidence SAAD ALLAH, 172 Rue Beaumont  
Bd. Abdelmoumen, Quartier des Hôpitaux  
CASABLANCA - Tél.: 05 22 20 64 04 10



# LABORATOIRE D'ANATOMIE ET DE CYTOLOGIE PATHOLOGIQUES IBN KHALDOUN

Dr. SEKKAT F. Dr. BRITEL A.

## FACTURE

**FACTURE :** 43547

CASABLANCA LE : 10/08/2023

Analyses effectuées le: 05/08/2023

Pour.....: **Mr. HAMRITI BOUCHAIB**

Sur prescription du: Dr HEFFOUDHILM

Code.....: 33WZ1295



Organisme.....: **NC**

**Montant Net :** 400.00

**Dhs**

**LABORATOIRE DE PATHOLOGIQUES  
IBN KHALDOUN**  
104 bis, Angle Bd Abdelmoumen et Rue Chatila  
**Dr. F. SEKKAT  
Dr. A. BRITEL**

Arrêtée la présente facture à la somme de :

**QUATRE CENTS Dhs 00 Cts**





# LABORATOIRE D'ANATOMIE ET DE CYTOLOGIE PATHOLOGIQUES IBN KHALDOUN

Dr. SEKKAT F. Dr. BRITEL A.

## DEMANDE D'EXAMEN HISTO - CYTOPATHOLOGIQUE

Ordonnance du docteur: H. Z. F. Foudhi

Nom et prénom: HAMRITI MR ☒ MME ☐ MLE ☐ ENF ☐

Age: 38 ans Bouclab

Référence: .....

Siège et nature du prélèvement: Légit 20g p. du Colore

Cytologie: Régie 21 ans

- Frottis de dépistage: - Vagin ☐ Exocol ☐ Endocol ☐ Endometre ☐

- Date des dernières règles: .....

- Traitements éventuels: .....

Renseignements cliniques et paracliniques: éprouvé de mal

interruption de la grossesse

et éprouvé de la Colore

de la Colore

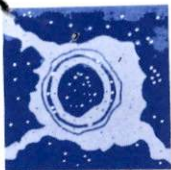
Radiographies: Colore = normal

Légit 20g p. du Colore

Date: 5.08.2003 Signature: .....

**Dr. H. Z. F. Foudhi-M.**  
**Gastro-Intérologie**  
104, Bis Angle Bd Abdelmoumen - 1, Rue Chatila - Casablanca  
Tél: 05 22 20 01 04 / 05





## LABORATOIRE D'ANATOMIE ET DE CYTOLOGIE PATHOLOGIQUES IBN KHALDOUN

**Dr. SEKKAT F.      Dr. BRITEL A.**  
**ANATOMOCYTOPATHOLOGISTES**

Nom : HAMRITI BOUCHAIB

Docteur : HEFFOUDHI.M

Age : 71 ans

Date de réception : 05/08/2023

Organisme : NC

Code Patient : 33WZ1295

Organe : 230805396

RENSEIGNEMENTS CLINIQUES : Petit polype de coecum réséqué.  
Épaississement et rétrécissement du colon sigmoïdien et  
épaississement du coecum sur scanner ??  
Colono normal.

Le fragment examiné est exigü et correspond à l'examen histologique à un fragment appartenant à un polype adénomateux tubuleux relativement bien différencié, constitué de structures tubulaires de taille petite à moyenne, à disposition radiaire, bordées d'un revêtement cylindrique, mucosécrétant, unistratifié, très rarement présentant une très discrète stratification ne dépassant pas le 1/3 du revêtement. Ce type de revêtement est retrouvé en surface.

Ces structures évoluent au sein d'un chorion d'aspect lâche, congestif avec des suffusions hémorragiques et pénétré de quelques éléments inflammatoires, associant des lymphoplasmocytes et de rares polynucléaires neutrophiles.

CONCLUSION : - Polype adénomateux tubuleux en dysplasie légère, soit de bas grade selon la classification de Vienne modifiée.

Signé : Dr. F. SEKKAT

LABORATOIRE DE PATHOLOGIE  
IBN KHALDOUN  
104, Bis Angle Bd Abdelmoumen et Rue Chatila  
Dr. F. SEKKAT  
Dr. A. BRITEL

**CLINIQUE VAL D'ANFA**  
**MULTIDISCIPLINAIRE**  
19, Bd Franklin Roosevelt  
Tél(212)522368787(LG) Fax(212)5223914  
Casablanca

## BILLET DE SORTIE

Nom du patient : **HAMRITI BOUCHAIB**

Chambre : **NA**

Médecin traitant **HEFFOUDHI MOHAMED**

Prise en charge **MUPRAS**

Date entrée **05/08/2023**

Date sortie **05/08/2023 09:54**

Le caissier

L'infirmier

Le major

Billet de sortie établi par : **ATIQA**

**05/08/2023**

**12:01**

**230805111411RE-001**

**CLINIQUE DU VAL D'ANFA**  
19, Bd Franklin Roosevelt  
CASABLANCA  
Tél: 0522 36 87 87 - 0522 39 60 10/13  
05 22 39 69 38 / 37  
Fax : 0522 39 14 39

# CLINIQUE VAL D'ANFA

MULTIDISCIPLINAIRE  
19, Bd Franklin Roosevelt  
Tél(212)522368787(LG) Fax(212)522391439

**TICKET MODERATEUR SUR FACTURE** N° **1803** / 2023 du 05/08/2023

Nom patient : **HAMRITI BOUCHAIB**

Entrée 05/08/2023

Prise en charge **MUPRAS**

Sortie 05/08/2023

	Nombre	Lettre Clé	Prix Unitaire	Taux Pec	Montant Patient
PRESTATIONS					
COLONOSCOPIE	1.00	K80	2 420.00	10	242.00
			Sous-Total		242.00

Arrêté le présent ticket modérateur à la somme de :

DEUX CENT QUARANTE-DEUX DIRHAMS

**Total 242.00**

Montant total facturé **2 420.00**

Montant pris en charge par l'organisme **2 178.00**

Montant ticket modérateur à charge du patient **242.00**

**CLINIQUE DU VAL D'ANFA**  
19, Bd. Franklin Roasevelt  
CASABLANCA  
Tél: 0522 36 87 87 - 0522 39 60 10/13  
05 22 39 60 36 / 37  
Fax: 0522 39 14 39



Dr Mohamed HEFFOUDHI

SPECIALISTE

DES MALADIES DE L'APPAREIL DIGESTIF

(Esomac - Foie - Intestin - Hémorroïdes)

ENDOSCOPIE DIGESTIVE

ECHOGRAPHIE

الدكتور محمد حفوضي

اختصاصي

في أمراض الجهاز الهضمي

الفحص بالمنظار الداخلي

الفحص بالصدى

Casablanca le, 05/08/2023

Mr Hamriti Bouchaib

99,00

Prodefen 1bte  
1 sachet à midi



Pharmacie KADRI  
Docteur KADRI HASSANI SANAË  
Douar Lezmaïra-Bouskoura  
Tel: 06 0 80 45 38

PRODEFEN  
Complément alimentaire

Lot :

Date de Fab :

Date de Pér :

PPC : 99 Dhs

124532

06.2022

06.2024

Dr. HEFFOUDHI-M.  
Gastro-Entérologue  
Résidence SAAD-ALLAH, n° 12 rue Reaumur  
Bd. Abdelmoumen, Quartier des Hôpitaux  
CASABLANCA - Tél.: 05 22 20 01 04 / 05



PC: 08470006562840  
SN: NEZB5RT4R1TMST  
Lot: 22102326  
EXP: 09 2025



8 470006 562840