

RECOMMANDATIONS IMPORTANTES A LIRE POUR ACTIVER LES REMBOURSEMENTS ET EVITER LES REJETS

Conditions générales :

- Le cadre réservé à l'adhérent doit être dûment renseigné.
- Le cadre réservé au médecin doit être renseigné par le praticien lui-même notamment la nature de la maladie.
- La validité de la feuille de soins est limitée à 3 mois à compter de la première consultation.
- L'entente préalable est exigée pour toute hospitalisation médicale, chirurgicale, soins dentaires spéciaux, extractions multiples, parodontie orthodontie, prothèses dentaires, prothèses auditives ou orthopédiques ainsi que pour tous les actes effectués en série.
- En cas d'accident, une déclaration précisant les causes et circonstances de l'accident est à joindre à la feuille de soins.

Pharmacie :

- Les vignettes des médicaments doivent être obligatoirement jointes aux ordonnances.
- Pour les médicaments sans vignettes une facture de la pharmacie doit être jointe.

Radiologie et Biologie :

- La facture ainsi qu'une copie des résultats des analyses ou du compte rendu (sous pli confidentiel) doivent être jointes à l'ordonnance médicale pour toute demande de remboursement.
- Un pli confidentiel du médecin prescripteur des analyses ou radios peut être demandé par le médecin conseil de la mutuelle.

Optique :

- L'ordonnance du médecin prescripteur et la facture de l'opticien sont à joindre à la feuille de soins.

Rééducation :

- L'entente préalable renseignée par le médecin prescripteur est exigée avant le début des séances de rééducations.
- Pour le remboursement, la facture et le calendrier des séances effectuées sont à joindre à la feuille de soins.

Dentaire :

- En cas de prothèses ou de traitement canalaires, l'accord préalable renseigné sur la feuille de soins est obligatoire avant le début de traitement.
- La facture doit être jointe à la feuille de soins pour toute demande de remboursement.
- La radio-après soins est obligatoire en cas de prothèses ou de traitement canalaires.

Maladie et Affection Longue Durée ALD et ALC :

- La déclaration de maladie chronique doit être renseignée par le médecin prescripteur et renouvelée tous les 6 mois.

Adresses Mails utiles

- Réclamation : contact@mupras.com
- Prise en charge : pec@mupras.com
- Adhésion et changement de statut : adhesion@mupras.com

La MUPRAS garantit le respect de la loi n° 09-08 relative à la protection des personnes physiques à l'égard du traitement des données à caractère personnel.

MUPRAS : Centre Allal Ben Abdellah - 6ème Etage Angle Rue Mohamed Fakir et Rue Allal Ben Abdellah - Quartier de l'Horloge Casablanca 20000 - Tél. : 05 22 20 45 45 (LG) - Fax : 05 22 22 78 18 - www.mupras.com



Déclaration de Maladie
M23-014857

☐ Maladie ☐ Dentaire ☐ Optique ☐ Autres

Cadre réservé à l'adhérent (e)

Matricule : 2343 Société : 178837
☐ Actif ☒ Pensionné(e) ☐ Autre :
 Nom & Prénom : BACHRY MOSTAFA
 Date de naissance : 14-12-1951
 Adresse : 41 Hassan 2e INB 60126
 Tél. : 06 61 18 19 89 Total des frais engagés : Dhs

Cadre réservé au Médecin

Cachet du médecin : **DR. KHALID MABCHOURI**
CARDIOLOGUE
 76, Bd. La Grande Ceinture
 Hay Mohammadi - CASABLANCA
 Tél: 05 22 63 87 50
 Date de consultation : 12/10/2023
 Nom et prénom du malade : BACHRY MOSTAFA Age :
 Lien de parenté : ☒ Lui-même ☐ Conjoint ☐ Enfant
 Nature de la maladie : Arythmie
 Affection longue durée ou chronique : ☐ ALD ☐ ALC Pathologie :
 En cas d'accident préciser les causes et circonstances :
 Dans le cas où la maladie aurait un caractère confidentiel, communiquer les renseignements sous pli confidentiel à l'attention du médecin conseil de la Mutuelle.

J'atteste sur l'honneur l'exactitude des renseignements portés sur la présente déclaration. Je déclare avoir pris connaissance de la clause relative à la protection des données personnelles.

Fait à : Le 12/10/2023
 Signature de l'adhérent(e) :

RELEVÉ DES FRAIS ET HONORAIRES

Dates des Actes	Natures des Actes	Nombre et Coefficient	Montant détaillé des Honoraires	Cachet et signature du Médecin attestant le paiement des Actes
12/10/2023	Echo	Coef		

Dr. KHALID MARCHOURI
CARDIOLOGUE
 76, Bd. La Grande Ceinture
 Hay Mohammadi - CASABLANCA
 Tél: 05 22 63 87 50

EXECUTION DES ORDONNANCES

Cachet du Pharmacien
 ou du Fournisseur

Date: 12/10/2023
 Montant de la Facture: 39,32

Date: 12/10/2023
 Montant de la Facture: 183,40

ANALYSES - RADIOGRAPHIES

Cachet et signature du
 Laboratoire et du Radiologue

Date: 12/10/2023
 Désignation des Coefficients: Echo - Doppler
 Montant des Honoraires: 800 D.H.
 Casaque

AUXILIAIRES MEDICAUX

Cachet et signature
 du Praticien

Date des Soins:
 Nombre: A M P C I M I V
 Montant détaillé des Honoraires:

RELEVÉ DES FRAIS ET HONORAIRES

Le praticien est prié de préciser la dent traitée, l'acte pratiqué en indiquant la nature des soins.

Important :

Veuillez joindre les radiographies en cas de prothèses ou de traitement canaux, ainsi que le bilan de l'ODF.

SOINS DENTAIRES

Dents
 Traitées

Nature des
 Soins

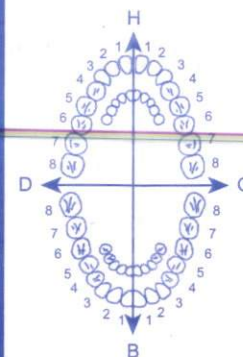
Coefficient

CCEFFICIENT
 DES TRAVAUX

MONTANTS
 DES SOINS

DEBUT
 D'EXECUTION

FIN
 D'EXECUTION



O.D.F PROTHESES DENTAIRES

DETERMINATION DU COEFFICIENT MASTICATOIRE

H
 25533412 21433552
 00000000 00000000
 D 00000000 G
 35533411 11433553
 B

[Création, remont, adjonction]

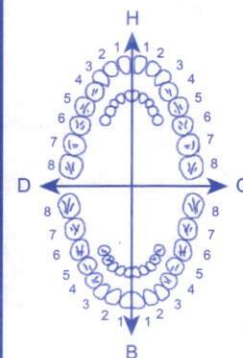
Fonctionnel, Thérapeutique, nécessaire à la profession

CCEFFICIENT
 DES TRAVAUX

MONTANTS
 DES SOINS

DATE DU
 DEVIS

DATE DE
 L'EXECUTION



VISA ET CACHET DU PRATICIEN ATTESTANT LE DEVIS

VISA ET CACHET DU PRATICIEN ATTESTANT L'EXECUTION

CABINET DE CARDIOLOGIE ET DES EXPLORATIONS CARDIOVASCULAIRES

DR. KHALID MABCHOURI

Spécialiste des maladies
du cœur, des vaisseaux
et de l'hypertension artérielle

Echo-Doppler cardiaque et vasculaire
Holter Rythmique, M.A.P.A
Epreuve D'effort

الدكتور خالد مبشوري

إختصاصي في أمراض القلب
الشرايين و إرتفاع الضغط الدموي

الفحص بالصدى و الدوبليير
تسجيل تخطيط القلب و الضغط الدموي

Casablanca le : 12/10/2023 : مساء في

Mr BACHRY MOSTAFA

1 - KERLONE 20mg

1/2 comprimé le matin,

2 - CARDIOASPIRINE 100 mg

Chaque Jour(s), 1 comprimé à midi,

3 - LD-NOR 10mg

Chaque Jour(s), 1 comprimé le soir,

4 - ALDACTAZINE

1/2 comprimé par jour à midi

TRAITEMENT DE 2 MOIS

BOTTU SA
PPV : 97DH90

20 mg
tablet
stalline, hypromellose, lactose,
crystalline cellulose, hypromellose, lactose.

Eiffel - 37100, Tours - France

TIN 04260095685193

GT039
10/2021
LOT/BATCH
Fab/Mfg
EXP 09/2024

Cardioaspirine 100 mg/30cps
Acide acétylsalicylique

P.P.V. : 27,70 DH
Bayer S.A.

6 118001 090280

LOT : 230728
EXP : 05/2026
PPV : 57,80DH

Store at a temperature not exceeding
25°C.
Read the inside instructions carefully
before use

ALDACTAZINE 25MG/15MG 20 CPS
P.P.V. : 39DH30

6 118000 250517

Laboratoires
Pfizer S.A.

DR. KHALID MABCHOURI
CARDIOLOGUE
76, Bd. La Grande Ceinture
Hay Mohammadi - CASABLANCA
Tél: 05 22 63 87 50

Important : Prenez vos traitements régulièrement et à la dose prescrite. N'arrêtez pas et ne modifiez pas les doses de votre traitement seul: cela peut être dangereux pour votre santé.

76. Bd. : la Grande ceinture, Résidence Al Khair
1^{er} étage, N°123, Hay Mohammadi, Casablanca, Tél. : 05 22 63 87 50

Dr Khalid MABCHOURI
Spécialiste des maladies du cœur et des vaisseaux
76 Bd. la grande ceinture Hay Mohammadi
Tél : 0522638750

Casablanca le : 12/10/2023

ECHO-DOPPLER CARDIAQUE COULEUR

Nom et prénom du malade : BACHRY MOSTAFA

Age : 72 ans

Poids : 93 Kg

Taille : 170 cm

Indication :

Médecin traitant :

Examen réalisé avec un échographe Doppler couleur **VIVID T8 R3**. Mise en service en 2020

COMMENTAIRE :

- ECHO D2 et TM :

- Ventricule gauche de taille normale, non dilaté et non hypertrophié (38 g/m²). Cinétique segmentaire et globale conservées. Bonne fonction systolique, FEVG à 74 % (Simpson biplan)
- Absence de thrombus intracavitaire décelable ;
- Oreillette gauche dilatée sans image anormale intracavitaire visible, absence de shunt interauriculaire décelable ; VOG indexé biplan à 43 ml / m².
- Anneau mitral non dilaté
- Ventricule droit non dilaté, normokinétique ;
- Oreillette droite non dilatée VOD indexé monoplan à 19 ml/m²
- Valves mitrales peu épaissies
- Sigmoides aortiques de structure et de cinétique normales.
- Aorte initiale de taille normale
- Tronc de l'artère pulmonaire de taille normale, valves pulmonaires de structure et de cinétique normales.
- Péricarde sec
- VCI non dilatée et COMPLIANTE

-DOPPLER :

- Flux mitral : E/A à 1.3 , Vmax E 0.8 m/s. TDE 163 ms. E/e 10 fuite modérée
- Flux aortique normal, Vmax à 1.1 m/s, Gradient moyen VG/Ao à 3 mmHg ;
- Flux pulmonaire normal
- Onde S VD : 14 cm/s

CONCLUSION :

Ventricule gauche de taille normale, non dilaté et non hypertrophié, cinétique segmentaire et globale conservées. Bonne fonction systolique, fraction d'éjection à 74% . Pressions de remplissage élevées. Bonne fonction systolique et diastolique du VD. POD non élevée. Aorte initiale de taille normale. Péricarde sec.

Signé :


Dr. KHALID MABCHOURI
CARDIOLOGUE
76, Bd. La Grande Ceinture
Hay Mohammadi - CASABLANCA
Tél: 05 22 63 87 50

Dr Khalid MABCHOURI

Casablanca le : 12/10/2023

Spécialiste des maladies du cœur et des vaisseaux
76 Bd. la grande ceinture Hay Mohammadi
Tél : 0522638750

ECHO-DOPPLER CARDIAQUE COULEUR

Nom et prénom du malade : BACHRY MOSTAFA

Age : 72 ans

Poids : 93 Kg

Taille : 170 cm

Indication :

Médecin traitant :

Examen réalisé avec un échographe Doppler couleur **VIVID T8 R3**. Mise en service en 2020

COMMENTAIRE :

- ECHO D2 et TM :

- Ventricule gauche de taille normale, non dilaté et non hypertrophié (38 g/m²). Cinétique segmentaire et globale conservées. Bonne fonction systolique, FEVG à 74 % (Simpson biplan)
- Absence de thrombus intracavitaire décelable ;
- Oreillette gauche dilatée, sans image anormale intracavitaire visible, absence de shunt interauriculaire décelable ; VOG indexé biplan à 43 ml / m².
- Anneau mitral non dilaté
- Ventricule droit non dilaté , normokinétique ;
- Oreillette droite non dilatée VOD indexé monoplan à 19 ml/m²
- Valves mitrales peu épaissies
- Sigmoides aortiques de structure et de cinétique normales.
- Aorte initiale de taille normale
- Tronc de l'artère pulmonaire de taille normale, valves pulmonaires de structure et de cinétique normales.
- Péricarde sec
- VCI non dilatée et COMPLIANTE

-DOPPLER :

- Flux mitral : E/A à 1.3 , Vmax E 0.8 m/s. TDE 163 ms. E/e 10 fuite modérée
- Flux aortique normal, Vmax à 1.1 m/s, Gradient moyen VG/Ao à 3 mmHg ;
- Flux pulmonaire normal
- Onde S VD : 14 cm/s

CONCLUSION :

Ventricule gauche de taille normale, non dilaté et non hypertrophié, cinétique segmentaire et globale conservées. Bonne fonction systolique, fraction d'éjection à 74% . Pressions de remplissage élevées. Bonne fonction systolique et diastolique du VD. POD non élevée. Aorte initiale de taille normale. Péricarde sec.

Signé :

Dr. KHALID MABCHOURI
CARDIOLOGUE
76, Bd. La Grande Ceinture
Hay Mohammadi - CASABLANCA
Tél: 05 22 63 87 50

Dr Khalid MABCHOURI

Spécialiste des maladies du Cœur et des Vaisseaux

76 Bd la grande ceinture Hay Mohammadi

Casablanca

Téléphone : 0522638750

Facture
N° 00451/2023

12/10/2023

BACHRY MOSTAFA

Acte	Honoraire
ECHO-DOPPLER CARDIAQUE	800,00
TOTAL	800,00

Somme arrêtée à : huit cents dirhams

Mode de règlement : Espèce

Dr. KHALID MABCHOURI
CARDIOLOGUE
76, Bd. La Grande Ceinture
Hay Mohammadi - CASABLANCA
Tél: 05 22 63 87 50

ICE : 001729353000068

INPE : 091095802

Dr Khalid MABCHOURI
Echographie Cardiaque

Nom : **BACHRY MOSTAFA**, Né(e) le : **14/02/1951** Date : **12/10/2023**

