

RECOMMANDATIONS IMPORTANTES A LIRE POUR ACTIVER LES REMBOURSEMENTS ET EVITER LES REJETS

Conditions générales :

- Le cadre réservé à l'adhérent doit être dûment renseigné.
- Le cadre réservé au médecin doit être renseigné par le praticien lui-même notamment la nature de la maladie.
- La validité de la feuille de soins est limitée à 3 mois à compter de la première consultation.
- L'entente préalable est exigée pour toute hospitalisation médicale, chirurgicale, soins dentaires spéciaux, extractions multiples, parodontie orthodontie, prothèses dentaires, prothèses auditives ou orthopédiques ainsi que pour tous les actes effectués en série.
- En cas d'accident, une déclaration précisant les causes et circonstances de l'accident est à joindre à la feuille de soins.

Pharmacie :

- Les vignettes des médicaments doivent être obligatoirement jointes aux ordonnances.
- Pour les médicaments sans vignettes une facture de la pharmacie doit être jointe.

Radiologie et Biologie :

- La facture ainsi qu'une copie des résultats des analyses ou du compte rendu (sous pli confidentiel) doivent être jointes à l'ordonnance médicale pour toute demande de remboursement.
- Un pli confidentiel du médecin prescripteur des analyses ou radios peut être demandé par le médecin conseil de la mutuelle.

Optique :

- L'ordonnance du médecin prescripteur et la facture de l'opticien sont à joindre à la feuille de soins.

Rééducation :

- L'entente préalable renseignée par le médecin prescripteur est exigée avant le début des séances de rééducations.
- Pour le remboursement, la facture et le calendrier des séances effectuées sont à joindre à la feuille de soins.

Dentaire :

- En cas de prothèses ou de traitement canalaires, l'accord préalable renseigné sur la feuille de soins est obligatoire avant le début de traitement.
- La facture doit être jointe à la feuille de soins pour toute demande de remboursement.
- La radio-après soins est obligatoire en cas de prothèses ou de traitement canalaires.

Maladie et Affection Longue Durée ALD et ALC :

- La déclaration de maladie chronique doit être renseignée par le médecin prescripteur et renouvelée tous les 6 mois.

Adresses Mails utiles

- Reclamation : contact@mupras.com
- Prise en charge : pec@mupras.com
- Adhésion et changement de statut : adhesion@mupras.com

La MUPRAS garantit le respect de la loi n° 09-08 relative à la protection des personnes physiques à l'égard du traitement des données à caractère personnel.

MUPRAS : Centre Allal Ben Abdellah - 6ème Etage Angle Rue Mohamed Fakir et Rue Allal Ben Abdellah - Quartier de l'Horloge Casablanca 20000 - Tél. : 05 22 20 45 45 (LG) - Fax : 05 22 22 78 18 - www.mupras.com



Déclaration de Maladie

M22- N° 003565

☐ Maladie ☐ Dentaire ☐ Optique ☒ Autres

Cadre réservé à l'adhérent (e)

Matricule : 1695 Société : Royal Air Maroc
☐ Actif ☒ Pensionné(e) ☐ Autre : Retraité
Nom & Prénom : AHDAVOUCH Email
Date de naissance : 1954
Adresse : quartier de la commune Hay Hassani
BLOC 10 N° 465 case Hay Hassani
Tél. 0665 07 7276 Total des frais engagés :Dhs

Cadre réservé au Médecin

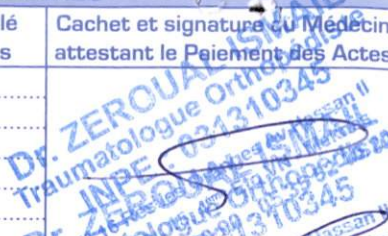
Cachet du médecin : **Dr. ZEROUAL ISMAIL**
Traumatologue Orthopédiste
INPE : 031310345
N° 16 Res les Oranges Au Hassan II
Bureau 15, 4ème Etg VN - Meknes
Date de consultation : 18/10/23
Nom et prénom du malade : Age :
Lien de parenté : ☐ Lui-même ☐ Conjoint ☐ Enfant
Nature de la maladie : Lombalgie + tendinite long Biceps droit
Affection longue durée ou chronique : ☐ ALD ☐ ALC Pathologie :
En cas d'accident préciser les causes et circonstances :
Dans le cas où la maladie aurait un caractère confidentiel, communiquer les renseignements sous pli confidentiel à l'attention du médecin conseil de la Mutuelle.

J'atteste sur l'honneur l'exactitude des renseignements portés sur la présente déclaration. Je déclare avoir pris connaissance de la clause relative à la protection des données personnelles.


Fait à : Meknes le : 18/10/2023
Signature de l'adhérent(e) : [Signature] ACCUEIL

Autorisation CNDP N° AA-215 / 2019

RELEVÉ DES FRAIS ET HONORAIRES

Dates des Actes	Natures des Actes	Nombre et Coefficient	Montant détaillé des Honoraires	Cachet et signature du Médecin attestant le Paiement des Actes
18/10/23	C.S		25 000	
20/10/23	Contrôle		G	

EXECUTION DES ORDONNANCES

Cachet du Pharmacien ou du Fournisseur	Date	Montant de la Facture
	20/10/23	401,10

ANALYSES - RADIOGRAPHIES

Cachet et signature du Laboratoire et du Radiologue	Date	Désignation des Coefficients	Montant des Honoraires
	19-10-23		2700,00
	08.11.23		5000,11

AUXILIAIRES MEDICAUX

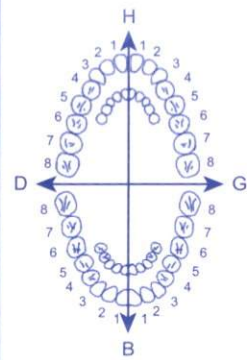
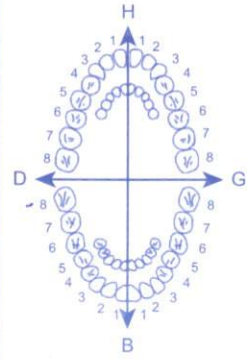
Cachet et signature du Praticien	Date des Soins	Nombre				Montant détaillé des Honoraires
		AM	PC	IM	IV	

RELEVÉ DES FRAIS ET HONORAIRES

Le praticien est prié de préciser la dent traitée, l'acte pratiqué en indiquant la nature des soins.

Important :

Veuillez joindre les radiographies en cas de prothèses ou de traitement canaux, ainsi que le bilan de l'ODF.

SOINS DENTAIRES	Dents Traitées	Nature des Soins	Coefficient														
				COEFFICIENT DES TRAVAUX <input type="text"/>													
				MONTANTS DES SOINS <input type="text"/>													
				DEBUT D'EXECUTION <input type="text"/>													
				FIN D'EXECUTION <input type="text"/>													
O.D.F PROTHESES DENTAIRES	DETERMINATION DU COEFFICIENT MASTICATOIRE																
	<table border="1"> <tr> <td>H</td> <td>H</td> </tr> <tr> <td>25533412</td> <td>21433552</td> </tr> <tr> <td>00000000</td> <td>00000000</td> </tr> <tr> <td>D</td> <td>G</td> </tr> <tr> <td>00000000</td> <td>00000000</td> </tr> <tr> <td>35533411</td> <td>11433553</td> </tr> <tr> <td>B</td> <td></td> </tr> </table>		H	H	25533412	21433552	00000000	00000000	D	G	00000000	00000000	35533411	11433553	B		COEFFICIENT DES TRAVAUX <input type="text"/>
	H	H															
	25533412	21433552															
	00000000	00000000															
	D	G															
	00000000	00000000															
	35533411	11433553															
	B																
	[Création, remont, adjonction] Fonctionnel, Thérapeutique, nécessaire à la profession		MONTANTS DES SOINS <input type="text"/>														
			DATE DU DEVIS <input type="text"/>														
		DATE DE L'EXECUTION <input type="text"/>															

VISA ET CACHET DU PRATICIEN ATTESTANT LE DEVIS

VISA ET CACHET DU PRATICIEN ATTESTANT L'EXECUTION

Dr. ZEROUAL Ismail

Chirurgien Traumatologue
Orthopédiste

Lauréat de la Faculté de Médecine
et de Pharmacie - Fès

Ancien Médecin du CHU Hassan II - Fès

Ancien Médecin du CH René
Dubos - Pontoise - France



الدكتور زروال إسماعيل

طبيب اختصاصي في جراحة العظام
و المفاصل

خريج كلية الطب و الصيدلة - فاس

طبيب سابق بالمركز الإستشفائي

الجامعي الحسن الثاني - فاس

طبيب سابق بالمركز الإستشفائي

روني ديبوس - فرنسا

ORDONNANCE

Meknès, le :

20/11/23

Nom et Prénom :

KHADIJA SEKOU

LOT : 230860
EXP : 06/2026
PPV : 3.6004

ARIXIB® 60 mg
7 comprimés



LOT 211546
EXP 05/2024
PPV 30.00DH

LOT PUC: 198.00DH
C247
2025-11

CNK 3259-850



PCC: 99.50 DH
Lot:
A consommer de
préférence avant le :



Cartigen®

PHARMACIE AZZAMPA TOULAL S.A.
Dr. CHAFAI Zakia
Bd. 1, N° 5 TOULAL - ME
Tél : 05 35 55 83 99

05 35 52 10 20

تب رقم 15 (بالمصدق)، م.ج (قرب الصيدلية الجديدة) - مكناس

16, Rce les Orangers, Av. Hassan II, 4^{ème} Étage (Ascenseur), (à côté de la pharmacie nouvelle) - Meknès

E-mail : drzeroual.ismail@gmail.com

Dr. ZEROUAL Ismail

Chirurgien Traumatologue
Orthopédiste

Lauréat de la Faculté de Médecine
et de Pharmacie - Fès

Ancien Médecin du CHU Hassan II - Fès

Ancien Médecin du CH René
Dubos - Pontoise - France



الدكتور زروال إسماعيل

طبيب اختصاصي في جراحة العظام
و المفاصل

خريج كلية الطب و الصيدلة - فاس

طبيب سابق بالمركز الإستشفائي

الجامعي الحسن الثاني - فاس

طبيب سابق بالمركز الإستشفائي

روني ديبوس - فرنسا

ORDONNANCE

Meknès, le : 18 / 10 / 23

Nom et Prénom :

KHAOUJA SEKOUR

- Faire SOP

- Rx Epaule droit F + profil Lamy 2.30
- Rx Rachis Lombaire (Face + profil) 7.30

Dr. HOUMADA Mohamed Younes
Spécialiste en Radiologie
18, Av. Hassan II - MEKNES
INPE : 131195802

Dr. ZEROUAL ISMAIL
Traumatologue Orthopédiste
INPE : 06 07 08 90 90
N° 16 Rce les Orangers Av Hassan II
Bureau 15, 4^{ème} Étage V.N - Meknès

05 35 52 10 20 06 07 08 90 90

16, إقامة الليمون، شارع الحسن الثاني، الطابق 4، مكتب رقم 15 (بالمصعد)، م.ج (قرب الصيدلية الجديدة) - مكناس
16, Rce les Orangers, Av. Hassan II, 4^{ème} Étage (Ascenseur), Bureau N° 15, V.N (à côté de la pharmacie nouvelle) - Meknès

E-mail : drzeroual.ismail@gmail.com

Dr. ZEROUAL Ismail

Chirurgien Traumatologue
Orthopédiste

Lauréat de la Faculté de Médecine
et de Pharmacie - Fès

Ancien Médecin du CHU Hassan II - Fès
Ancien Médecin du CH René
Dubos - Pontoise - France



الدكتور زروال إسماعيل

طبيب اختصاصي في جراحة العظام
والمفاصل

خريج كلية الطب و الصيدلة - فاس
طبيب سابق بالمركز الإستشفائي
الجامعي الحسن الثاني - فاس
طبيب سابق بالمركز الإستشفائي
روني ديبوس - فرنسا

ORDONNANCE

Meknès, le : 18/10/2023

Nom et Prénom :

HAADIJA SEKOUR

Echographie épaule droit

230

Rc : Douleur de l'épaule droit avec
Signe de conflit de nerf et manœuvre
de Jobert palm up test (+)

Dr. HOUMADA Mohamed Youssef
Spécialiste en Radiologie
18, Av. Hassan II - MEKNES
INPE : 131195802

Dr. ZEROUAL ISMAIL
Traumatologue Orthopédiste
INPE : 031310-45
Res les Orangers Av. Hassan II
4^{ème} Etage V.N - Meknès
05 35 52 10 20 05 55 52 10 20

☎ 05 35 52 10 20 06 07 08 90 90

16, إقامة الليمون، شارع الحسن الثاني، الطابق 4، مكتب رقم 15 (بالمصعد)، م.ج (قرب الصيدلية الجديدة) - مكناس
16, Rce les Orangers, Av. Hassan II, 4^{ème} Étage (Ascenseur), Bureau N° 15, V.N (à côté de la pharmacie nouvelle) - Meknès

E-mail : drzeroual.ismail@gmail.com

Centre Médical de Radiologie

18, Avenue Hassan II - Meknès

Dr Mohamed SOUALI - Dr Nouria TAHRI - Dr Mohamed Younes HOUMADA

Facture N° 4303/23

Nom : Mme Sekour Khadija

Date : 19-10-2023

Examen : Echographie Epaule +Bilan Radiologique

Montant : 1100 DH

Arrêter la présente note à la somme de :

Mille cent Dirhams

Dr. HOUMADA Mohamed Younes
Spécialiste en Radiologie
18, Av. Hassan II - MEKNES
INPE : 131195802

CONCLUSION:

Rupture transfixiante du tendon supra-épineux mesurant 20 x 15 mm avec hypotrophie du chef musculaire estimée à 40%.

Tendinopathie sans fissure ou rupture intéressant l'infra-épineux et le faisceau supérieur du subscapulaire.

Tendinopathie du long biceps au niveau de sa portion intra-articulaire.

Bursite sous-acromiale.

Arthropathie dégénérative acromioclaviculaire avec un acromion de type III selon la classification de Bigliani.

En vous remerciant de votre confiance

Signé : PR SIHAM TIZNITI

CENTRE DE RADIOLOGIE ANNAKH
Pr. Siham TIZNITI
Professeur de Radiologie
10 Rue Rachid Ben Ali, Rabat, Maroc



Fès, le 08/11/2023

PATIENT : SEKOUR KHADIJA
MEDECIN TRAITANT : DR ZEROUAL ISMAIL
EXAMEN(S) REALISE(S) : IRM épaule droite

RENSEIGNEMENTS CLINIQUES:

Patiente de 65 ans présentant des scapalgies droites évoluant depuis six mois.

TECHNIQUE:

Séquences en densité protonique FATSAT, écho de gradient et spe T1, réalisées dans les plans axial, coronal et sagittal

RESULTAT:

- Foyer de rupture transfixiante du tendon supra-épineux intéressant ses fibres antérieures et moyennes, mesurant 20 mm dans le plan antéropostérieur et 15 mm dans le plan frontal, comblé par du liquide. Les fibres distales qui sont légèrement rétractées paraissent d'aspect effilochéet hyperintense en T2. Le chef musculaire présente une amyotrophie modérée avec un bord supérieur concave et un taux d'occupation de la fosse supra-épineux d'environ 60%.
- Le faisceau supérieur du tendon subscapulaire est en hypersignal T2 non liquidien. Le chef musculaire présente une trophicité normale.
- Le tendon infra-épineux présente un hypersignal T2 non liquidien de sa partie distale. Son chef musculaire présente une trophicité normale.
- Le tendon du long biceps siège normalement dans la gouttière bicipitale. Il présente un calibre et un signal normaux à ce niveau. Sa portion intra-articulaire est épaissie et en hypersignal T2.
- Pas d'épanchement liquidien intra-articulaire.
- Épanchement liquidien de faible abondance de la bourse sous-acromiale.
- L'articulation acromioclaviculaire présente un épaississement de son plan capsuloligamentaire et des berges osseuses de part et d'autre d'origine arthrosique. L'acromion est de type III selon la classification de Bigliani.
- Pas d'anomalie du signal du ligament glénohuméral inférieur.
- Pas d'anomalie des structures osseuses.



08/11/2023

Fès, le :

Pr. Siham TIZNIT

Professeur en Radiologie

Ex. Enseignante à la Faculté de Médecine de Fès

Ex. Chef de Service de Radiologie au CHU Hassan II de Fès

FACTURE N° :08263 - 23

- NOM DU PATIENT : SEKOUR KHADIJA
- EXAMEN(S) REALISE(S) :

IRM épaule droite

2500 DH

2500 DH

- MONTANT TOTAL :2500 DH

DEUX MILLE CINQ CENTS DIRHAMS

IRM 1,5 Tesla

IRM Cardiaque

Scanner 128 coupes

Scanner Cardiaque

Angiographie

Mammographie Numérique

avec tomosynthèse

Echographie et doppler

Panoramique dentaire

Ostéodensitométrie

Radiologie standard numérique

Radiologie interventionnelle

155, Lot Riad Annakhil,
Route d'Immouzer, Fès.

Tél : 05 35 69 35 60

Fax : 05 35 60 60 06

GSM : 06 61 42 37 92

56 Lot Riad Annakhil Rte d'Immouzer Fès
Tél : 05 35 69 35 60 - Fax : 05 35 60 60 06
ANNAKHIL
CENTRE DE RADIOLOGIE

Dr. ZEROUAL Ismail

Chirurgien Traumatologue
Orthopédiste

Lauréat de la Faculté de Médecine
et de Pharmacie - Fès

Ancien Médecin du CHU Hassan II - Fès

Ancien Médecin du CH René
Dubos - Pontoise - France



الدكتور زروال إسماعيل

طبيب اختصاصي في جراحة العظام
والمفاصل

خريج كلية الطب و الصيدلة - فاس
طبيب سابق بالمركز الإستشفائي
الجامعي الحسن الثاني - فاس
طبيب سابق بالمركز الإستشفائي
روني ديبوس - فرنسا

ORDONNANCE

Meknès, le : 20 / 10 / 2023

Nom et Prénom :

KHADIJA SEKOUR

IRM de l'épaule droite

- RC : 65 ans, ATCD : 0, qui présente une douleur de l'épaule droite évoluant depuis 6 mois, à l'examen clinique : Signe de conflit sous acromial, et Manoeuvre de Jobe et palm up test (+).
- Rx : Arthrose crochue stade 3 de Bigliani.
- Echo : Epanchement du long Biceps.

tendinite des épineux ??

Dr. ZEROUAL ISMAIL
Traumatologue Orthopédiste
INPE : 031310345
N° 16 Res les Orangers Av Hassan II
Bureau 15, 4ème Étage Meknès
05 35 52 10 20 - 06 07 08 90 90

05 35 52 10 20 06 07 08 90 90

16. إقامة الليمون، شارع الحسن الثاني، الطابق 4، مكتب رقم 15 (بالمصعد)، م.ج (قرب الصيدلية الجديدة) - مكناس
16, Rce les Orangers, Av. Hassan II, 4^{ème} Étage (Ascenseur), Bureau N° 15, V.N (à côté de la pharmacie nouvelle) - Meknès

E-mail : drzeroual.ismail@gmail.com



Centre Médical de Radiologie - Ibn Sina

18, Avenue Hassan II - Meknès

Dr Mohamed SOUALI - Dr Nouria TAHRI - Dr Mohamed Younes HOUMADA

Mme Sekour Khadija

Médecin prescripteur : Dr Zeroual I.

Meknès , le 19/10/2023

ECHOGRAPHIE DE L'EPAULE DROITE

Indication :

Douleur de l'épaule droite

Résultats :

- Le tendon supra épineux est d'épaisseur normale, dépourvu de calcification, ayant une structure hyperéchogène fibrillaire, sans rupture ou fissure tendineuse visible.
- Les autres tendons de la coiffe des rotateurs sont sans anomalie visible.
- La trophicité musculaire est respectée.
- La bourse sous acromio-deltoïdienne est libre.
- Absence de visualisation de conflit lors des manœuvres dynamiques.
- Présence d'un épanchement anéchogène de faible abondance intéressant la gaine du long biceps.
- Absence de visualisation de conflit lors des manœuvres dynamiques.

Conclusion :

Epanchement anéchogène de faible abondance intéressant la gaine du long biceps sans autre anomalie visible.

Cordialement

Dr. HOUMADA Mohamed Younes
Spécialiste en Radiologie
18, Av. Hassan II - MEKNES
INPE : 131195802



Centre Médical de Radiologie - Ibn Sina

18, Avenue Hassan II - Meknès

Dr Mohamed SOUALI - Dr Nouria TÁHRI - Dr Mohamed Younes HOUMADA

Mme Sekour Khadija
Médecin prescripteur : Dr Zeroual I.
Meknès, le 19/10/2023

RX EPAULE DROITE F+P Lamy
RX RACHIS LOMBAIRE F/P

1. Epaule :

- Acromion de type 3 de la classification de Bigliani
- Présence d'un rétrécissement de l'espace sous-acromio-claviculaire, sans calcifications abarticulaires visibles.
- L'articulation gléno-humérale a un aspect normal par ailleurs.

2. Rachis lombaire :

- La statique rachidienne est normale.
- Présence d'une arthrose lombaire étagée modérée sans retentissement significatif sur la hauteur des espaces discaux
- La hauteur des corps vertébraux est normale.
- Les pédicules sont respectés.

Cordialement

Dr. HOUMADA Mohamed Younes
Spécialiste en Radiologie
18, Av. Hassan II - MEKNES
INPE : 131195802