

RECOMMANDATIONS IMPORTANTES A LIRE POUR ACTIVER LES REMBOURSEMENTS ET EVITER LES REJETS

Conditions générales :

- Le cadre réservé à l'adhérent doit être dûment renseigné.
- Le cadre réservé au médecin doit être renseigné par le praticien lui-même notamment la nature de la maladie.
- La validité de la feuille de soins est limitée à 3 mois à compter de la première consultation.
- L'entente préalable est exigée pour toute hospitalisation médicale, chirurgicale, soins dentaires spéciaux, extractions multiples, parodontie orthodontie, prothèses dentaires, prothèses auditives ou orthopédiques ainsi que pour tous les actes effectués en série.
- En cas d'accident, une déclaration précisant les causes et circonstances de l'accident est à joindre à la feuille de soins.

Pharmacie :

- Les vignettes des médicaments doivent être obligatoirement jointes aux ordonnances.
- Pour les médicaments sans vignettes une facture de la pharmacie doit être jointe.

Radiologie et Biologie :

- La facture ainsi qu'une copie des résultats des analyses ou du compte rendu (sous pli confidentiel) doivent être jointes à l'ordonnance médicale pour toute demande de remboursement.
- Un pli confidentiel du médecin prescripteur des analyses ou radios peut être demandé par le médecin conseil de la mutuelle.

Optique :

- L'ordonnance du médecin prescripteur et la facture de l'opticien sont à joindre à la feuille de soins.

Rééducation :

- L'entente préalable renseignée par le médecin prescripteur est exigée avant le début des séances de rééducations.
- Pour le remboursement, la facture et le calendrier des séances effectuées sont à joindre à la feuille de soins.

Dentaire :

- En cas de prothèses ou de traitement canaux, l'accord préalable renseigné sur la feuille de soins est obligatoire avant le début de traitement.
- La facture doit être jointe à la feuille de soins pour toute demande de remboursement.
- La radio-après soins est obligatoire en cas de prothèses ou de traitement canaux.

Maladie et Affection Longue Durée ALD et ALC :

- La déclaration de maladie chronique doit être renseignée par le médecin prescripteur et renouvelée tous les 6 mois.

Adresses Mails utiles

- Reclamation : contact@mupras.com
- Prise en charge : pec@mupras.com
- Adhésion et changement de statut : adhesion@mupras.com

La MUPRAS garantit le respect de la loi n° 09-08 relative à la protection des personnes physiques à l'égard du traitement des données à caractère personnel.

MUPRAS : Centre Allal Ben Abdellah - 6ème Etage Angle Rue Mohamed Fakir et Rue Allal Ben Abdellah - Quartier de l'Horloge Casablanca 20000 - Tél. : 05 22 20 45 45 (LG) - Fax : 05 22 22 78 18 - www.mupras.com



Déclaration de Maladie

N° W21-825046

187584

☒ Maladie

☐ Dentaire

☐ Optique

☐ Autres

Cadre réservé à l'adhérent (e)

Matricule : 8725 Société : RAM
☒ Actif ☐ Pensionné(e) ☐ Autre :
 Nom & Prénom : FILALI KHALIL
 Date de naissance : 26/01/1965
 Adresse : VJ36 DARELKENZ DARBOUZA CASA
 Tél. : 0661618817 Total des frais engagés : Dhs

Cadre réservé au Médecin

Cachet du médecin :

PROFESSEUR SALWA NADIR
 Hépatogastro-entérologie
 Praticien Médical et Chirurgien
 Clinique Dar Essalam
 170, Bd. Mir Marouf 1er Cas - BP 0577 20577 Casablanca

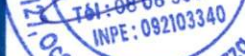
Date de consultation : / /
 Nom et prénom du malade : HAREOUNI NAÏMA Age : 53
 Lien de parenté : ☐ Lui-même ☒ Conjoint ☐ Enfant
 Nature de la maladie : AFFECTION DIGESTIVE
 En cas d'accident préciser les causes et circonstances :

Dans le cas où la maladie aurait un caractère confidentiel, communiquer les renseignements sous pli confidentiel à l'attention du médecin conseil de la Mutuelle.

J'atteste sur l'honneur l'exactitude des renseignements portés sur la présente déclaration. Je déclare avoir pris connaissance de la clause relative à la protection des données personnelles.

Fait à : CASA Le : 20 DEC 2023
 Signature de l'adhérent(e) :

RELEVÉ DES FRAIS ET HONORAIRES				
Dates des Actes	Natures des Actes	Nombre et Coefficient	Montant détaillé des Honoraires	Cachet et signature du Médecin attestant le Paiement des Actes
07/11/23	voir facture ci-jointe		3440,00	INF : 091028860
27.11				

EXECUTION DES ORDONNANCES		
Cachet du Pharmacien ou du Fournisseur	Date	Montant de la Facture
	27.11.23	1.132 M2
	27.11.23	204 p2

ANALYSES - RADIOGRAPHIES			
Cachet et signature du Laboratoire et du Radiologue	Date	Désignation des Coefficients	Montant des Honoraires
Dr. Raja KARIM Médecin Anatomopathologiste PATH-LAB HOPITAL 40, Bd Anouar, Andalous Premium 3eme étage, N° 33, Casablanca. Tel : 0522 86 24 25-0665 99 33 88	07/11/23		1400,00 MA

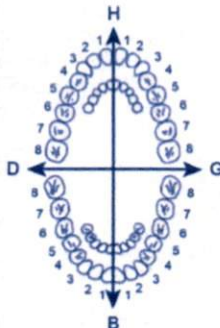
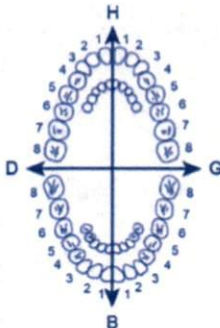
[illegible]

RELEVÉ DES FRAIS ET HONORAIRES

Le praticien est prié de préciser la dent traitée, l'acte pratiqué en indiquant la nature des soins.

Important :

Veuillez joindre les radiographies en cas de prothèses ou de traitement canaux, ainsi que le bilan de l'ODF.

SOINS DENTAIRES	Dents Traitées	Nature des Soins	Coefficient	INP : <input type="text"/>
				COEFFICIENT DES TRAVAUX <input type="text"/>
				MONTANTS DES SOINS <input type="text"/>
				DEBUT D'EXECUTION <input type="text"/>
				FIN D'EXECUTION <input type="text"/>
O.D.F. PROTHESES DENTAIRES	DETERMINATION DU COEFFICIENT MASTICATOIRE			
	<div style="display: flex; justify-content: space-between;"> <div style="text-align: center;"> H 25533412 21433552 00000000 00000000 D ————— G 00000000 00000000 35533411 11433553 B </div> </div>			COEFFICIENT DES TRAVAUX <input type="text"/>
	[Création, remont, adjonction] Fonctionnel, Thérapeutique, nécessaire à la profession			MONTANTS DES SOINS <input type="text"/>
				DATE DU DEVIS <input type="text"/>
				DATE DE L'EXECUTION <input type="text"/>

VISA ET CACHET DU PRATICIEN ATTESTANT LE DEVIS

VISA ET CACHET DU PRATICIEN ATTESTANT L'EXECUTION

Veillez joindre les radiographies en cas de prothèses ou de traitement canaux, ainsi que le bilan de l'ODF.

INP: | | | | | | | | | |

FIN
D'EXECUTION

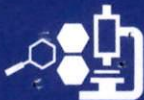DETERMINATION DU COEFFICIENT MASTICATOIRE

DATE DE L'EXECUTION

	H	
25533412		21433552
00000000		00000000
D		
00000000		00000000
35533411		11433553
	B	

(Création, remont, adjonction)
Fonctionnel, Thérapeutique, nécessaire à la profession

VISA ET CACHET DU PRATICIEN ATTESTANT L'EXECUTION



PATH-LAB
Les hôpitaux

مختبر التشريح المرضي المستشفيات Laboratoire d'anatomie pathologique les hôpitaux

Dr. Rajaa KARAM
Médecin anatomo-pathologiste

الدكتورة رجاء كرام
طبيبة اختصاصية في علم التشريح المرضي

DEMANDE D'EXAMEN CYTO-PATHOLOGIQUE

Patient	Prescripteur
Nom et prénom : Mme HASSOUNI Naima	Nom et prénom :
Date de naissance : Né le : 12/11/1970	N de téléphone :
N de téléphone : Admis le : 07/11/2023 08h16	E-mail :
Org : Payant	



Prélèvement

Date du prélèvement :	Référence du prélèvement :
Type de prélèvement : Cytologie <input type="checkbox"/> Biopsie <input type="checkbox"/> Exérèse <input type="checkbox"/> Extemporane <input type="checkbox"/>	
Fixé <input type="checkbox"/>	Non fixé <input type="checkbox"/>
Nombre de flacons :	
Siège, organe ou tissus :	
Examens ou actes chirurgicaux antérieurs :	
Renseignements cliniques et paracliniques :	
Biopsie antérieure : Oui <input type="checkbox"/> Non <input type="checkbox"/> Si oui rappelez la référence SVR :	
Frottis de dépistage : Vagin <input type="checkbox"/> Exocol <input type="checkbox"/> Endocol <input type="checkbox"/> Endomètre <input type="checkbox"/>	
Date des dernières règles :	Parité :
Traitement hormonal :	
Test au Lugol :	

Professeur **SALWA NAD**
Hépatogastroentérologie
Proctologie
Carte de Signature

Dr. Rajaa KARAM
Médecin Anatomo-pathologiste
PATH-LAB LES HÔPITAUX
40, Bd Anoual, Anoual Premium Offices,
3ème étage, N° 33, Casablanca,
Tél : 0522 86 24 25-0665 99 33 88



Pathlabcasablanca@gmail.com



(+212) 06 65 99 33 88



(+212) 05 22 86 24 25

40, Anoual Premium Offices, 3ème étage, N° 33, Bd Anoual, Quartier les hopitaux, Casablanca

FACTURE

REF FA23000141

Demande **23K0701 07/11/2023**
Médecin traitant **Dr NADIR SALWA**
Patient **HASSOUNI NAIMA**
Date de facturation **09/11/2023**

Liste des examens

Histologie

Biopsies multiples (4 flacons)

Montant 1400,00 Dh
coefficient-P 1273

Arrêtée la présente facture à la somme de mille quatre cents Dh

Dr. Rajaa KARAM
Médecin Anatomo-pathologiste
PATH-LAB LES HOPITAUX
40, Bd Anoual, Anoual Premium Offices,
3eme étage, N° 33. Casablanca.
Tél : 0522 86 24 25-0665 99 33 88



مختبر التشريح المرضي المستشفيات Laboratoire d'anatomie pathologique les hôpitaux

Dr. Rajaa KARAM
Médecin anatomo-pathologiste

الدكتورة رجاء كرام
طبيبة اختصاصية في علم التشريح المرضي

Date de réception : 07/11/2023
Age : 53 ans
Sexe : F
Edité le : 09/11/2023

Référence : H23K0701
Nom et prénom : HASSOUNI NAIMA
Prescripteur : Dr. NADIR SALWA
Organisme : -

NATURE DU PRELEVEMENT

Biopsies multiples (4 flacons)

RENSEIGNEMENTS CLINIQUES

Troubles digestifs. Coloscopie (diverticule colique) Biopsies coliques.

FOGD : Estomac : Gastrite antrale + duodénale

Biopsie duodénale + antrale et fundique

COMPTE RENDU ANATOMO CYTO-PATHOLOGIQUE

I- Duodénum :

Macroscopie :

Reçu trois fragments mesurant entre 0.2 cm et 0.3cm de grand axe. Ils sont inclus en totalité et examinés sur plusieurs plans de coupes étagés.

Microscopie :

A l'examen histologique, il s'agit d'une muqueuse duodénale. Les villosités ont une hauteur conservée. Elles sont bordées par un épithélium cylindrique simple régulier sans exocytose lymphocytaire marquée. Le chorion sous-jacent est fibreux lâche siège d'un infiltrat inflammatoire polymorphe et diffus, fait de lymphocytes, de plasmocytes et de rares polynucléaires neutrophiles et éosinophiles. Les glandes de Lieberkühn et de Brunner sont régulières. Il n'est pas vu de granulome épithélio-giganto-cellulaire ni d'agent pathogène. Absence de prolifération tumorale maligne.

II- Estomac :

Macroscopie :

Reçu six fragments mesurant entre 0.2 cm et 0.3cm de grand axe. Ils sont inclus en totalité et examinés sur plusieurs plans de coupes étagés.

Microscopie :

A l'examen histologique, il s'agit d'une muqueuse gastrique (trois de type antral, et trois fundique) comportant la musculaire muqueuse. Le revêtement épithélial de surface est cylindrique simple régulier, abrasé focalement. Le chorion est œdémateux siège d'un infiltrat inflammatoire minime diffus à prédominance mononuclée. Il est fait de lymphoplasmocytes et de rares polynucléaires neutrophiles. Les glandes sont régulières, de densité conservée. Présence d'Helicobacter Pylori en quantité minime. Absence de prolifération tumorale.



مختبر التشريح المرضي المستشفيات Laboratoire d'anatomie pathologique les hôpitaux

Dr. Rajaa KARAM
Médecin anatomo-pathologiste

الدكتورة رجاء كرام
طبيبة اختصاصية في علم التشريح المرضي

III- Biopsies iléales :

Macroscopie :

Reçu neuf fragments mesurant entre 0.1 cm et 0.2cm de grand axe. Ils sont inclus en totalité et examinés sur plusieurs plans de coupes étagés.

Microscopie :

A l'examen histologique, il s'agit d'une muqueuse intestinale grêle. Les villosités intestinales sont de hauteur conservée, bordées par un épithélium cubocylindrique simple régulier. Le chorion sous-jacent est œdémato-congestif siège d'un infiltrat inflammatoire modéré diffus dense par places. Il est fait de lymphocytes de plasmocytes et de polynucléaires neutrophiles. Absence de signe de malignité.

IV- Biopsies coliques :

Macroscopie :

Reçu sept fragments mesurant entre 0.2 cm et 0.3cm de grand axe. Ils sont inclus en totalité et examinés sur plusieurs plans de coupes étagés.

Microscopie :

L'examen histologique, il s'agit d'une muqueuse de type colo-rectal. Le revêtement de surface est hypercrine. Le chorion est œdémato-congestif, siège d'un infiltrat inflammatoire diffus et modéré, composé essentiellement de lymphocytes avec quelques polynucléaires éosinophiles. Les cryptes sont tubuleuses droites, rectilignes, sans branchement ni ramification. Il n'est vu ni granulome tuberculoïde, ni prolifération tumorale ni agent pathogène sur ces prélèvements.

Conclusion :

I- Duodénum : Duodénum d'aspect normal. Absence de signe de malignité.

II-Estomac : Pangastrite chronique minime, d'activité minime, non atrophique, sans métaplasie intestinale ni dysplasie. Présence d'Helicobacter Pylori (+).

Absence de signes de malignité.

III- Biopsies iléales : Remaniements inflammatoires subaigus et chroniques non spécifiques. Absence de signe malignité.

IV- Biopsies coliques :

Remaniements inflammatoires chroniques non spécifiques.

Absence de malignité.

Signé : Dr. Rajaa KARAM

Dr. Rajaa KARAM

Médecin Anatomo-pathologiste

PATH-LAB LES HÔPITAUX

40, Bd Anoual, Annual Premium Offices,

3ème étage, N° 33, Casablanca.

Tel: 0522 86 24 25-0665 99 33 88

Page 2 sur 2



مختبر التشريح المرضي المستشفيات Laboratoire d'anatomie pathologique les hôpitaux

Dr. Rajaa KARAM
Médecin anatomo-pathologiste

الدكتورة رجاء كرام
طبيبة إختصاصية في علم التشريح المرضي

Date de réception : 07/11/2023
Age : 53 ans
Sexe : F
Edité le : 09/11/2023

Référence : H23K0701
Nom et prénom : HASSOUNI NAIMA
Prescripteur : Dr. NADIR SALWA
Organisme : -

NATURE DU PRELEVEMENT

Biopsies multiples (4 flacons)

RENSEIGNEMENTS CLINIQUES

Troubles digestifs. Coloscopie (diverticule colique) Biopsies coliques.

FOGD : Estomac : Gastrite antrale + duodénale

Biopsie duodénale + antrale et fundique

COMPTE RENDU ANATOMO CYTO-PATHOLOGIQUE

I- Duodénum :

Macroscopie :

Reçu trois fragments mesurant entre 0.2 cm et 0.3cm de grand axe. Ils sont inclus en totalité et examinés sur plusieurs plans de coupes étagés.

Microscopie :

A l'examen histologique, il s'agit d'une muqueuse duodénale. Les villosités ont une hauteur conservée. Elles sont bordées par un épithélium cylindrique simple régulier sans exocytose lymphocytaire marquée. Le chorion sous-jacent est fibreux lâche siège d'un infiltrat inflammatoire polymorphe et diffus, fait de lymphocytes, de plasmocytes et de rares polynucléaires neutrophiles et éosinophiles. Les glandes de Lieberkühn et de Brunner sont régulières. Il n'est pas vu de granulome épithélio-giganto-cellulaire ni d'agent pathogène. Absence de prolifération tumorale maligne.

II- Estomac :

Macroscopie :

Reçu six fragments mesurant entre 0.2 cm et 0.3cm de grand axe. Ils sont inclus en totalité et examinés sur plusieurs plans de coupes étagés.

Microscopie :

A l'examen histologique, il s'agit d'une muqueuse gastrique (trois de type antral, et trois fundique) comportant la musculaire muqueuse. Le revêtement épithélial de surface est cylindrique simple régulier, abasé focalement. Le chorion est œdémateux siège d'un infiltrat inflammatoire minime diffus à prédominance mononuclée. Il est fait de lymphoplasmocytes et de rares polynucléaires neutrophiles. Les glandes sont régulières, de densité conservée. Présence d'*Helicobacter Pylori* en quantité minime. Absence de prolifération tumorale.



مختبر التشريح المرضي المستشفيات Laboratoire d'anatomie pathologique les hôpitaux

Dr. Rajaa KARAM
Médecin anatomo-pathologiste

الدكتورة رجاء كرام
طبيبة إختصاصية في علم التشريح المرضي

III- Biopsies iléales :

Macroscopie :

Reçu neuf fragments mesurant entre 0.1 cm et 0.2cm de grand axe. Ils sont inclus en totalité et examinés sur plusieurs plans de coupes étagés.

Microscopie :

A l'examen histologique, il s'agit d'une muqueuse intestinale grêle. Les villosités intestinales sont de hauteur conservée, bordées par un épithélium cubocylindrique simple régulier. Le chorion sous-jacent est œdémato-congestif siège d'un infiltrat inflammatoire modéré diffus dense par places. Il est fait de lymphocytes de plasmocytes et de polynucléaires neutrophiles. Absence de signe de malignité.

IV- Biopsies coliques :

Macroscopie :

Reçu sept fragments mesurant entre 0.2 cm et 0.3cm de grand axe. Ils sont inclus en totalité et examinés sur plusieurs plans de coupes étagés.

Microscopie :

L'examen histologique, il s'agit d'une muqueuse de type colo-rectal. Le revêtement de surface est hypercrine. Le chorion est œdémato-congestif, siège d'un infiltrat inflammatoire diffus et modéré, composé essentiellement de lymphocytes avec quelques polynucléaires éosinophiles. Les cryptes sont tubuleuses droites, rectilignes, sans branchement ni ramification. Il n'est vu ni granulome tuberculoïde, ni prolifération tumorale ni agent pathogène sur ces prélèvements.

Conclusion :

I- Duodénum : Duodénum d'aspect normal. Absence de signe de malignité.

II-Estomac : Pangastrite chronique minime, d'activité minime, non atrophique, sans métaplasie intestinale ni dysplasie. Présence d'Helicobacter Pylori (+).

Absence de signes de malignité.

III- Biopsies iléales : Remaniements inflammatoires subaigus et chroniques non spécifiques. Absence de signe malignité.

IV- Biopsies coliques :

Remaniements inflammatoires chroniques non spécifiques.

Absence de malignité.

Signé : **Dr. Rajaa KARAM**

Dr. Rajaa KARAM

Médecin Anatomo-pathologiste
PATH-LAB LES HÔPITAUX

40, Bd Anoual, Anoual Premium Offices,
3ème étage, N° 33. Casablanca.

Page 2 sur 2
Tel: 0522 86 24 25-0665 99 33 88

مصحة دار السلام CLINIQUE DAR SALAM

Casablanca, le 07 Novembre 2023

- **Nom +Prénom** : Mme HASSOUNI NAIMA
- **Age** : Née en 1970
- **Anesthésiste** : Dr FALAHI
- **Indication** : Troubles digestifs
- **Aide** : Mme GHFARA
- **Nature de l'examen** : Coloscopie
- **Examen réalisé sous neuroleptanalgie , avec un vidéoendoscope Olympus EXERA III CLV 190**

COMPTE RENDU

Iléocoloscopie totale. Préparation assez bonne. Score de Boston (3+2+ 3). La valvule iléocaecale et la dernière anse iléale sont d'aspect normal. L'exploration colique retrouve un petit diverticule au niveau du colon gauche non compliqué. Le reste de la muqueuse colique est d'aspect. A des hémorroïdes stade II. Biopsies coliques.

Conclusion : - Diverticule colique gauche non compliqué

Pr S.NADIR

URGENCES 24/24 مستعجلات

Professeur Salwa Nadir

Spécialiste en Hépatogastroentérologie

D.U. "Hépatites Virales-Cytokines"

Echographie et Endoscopie Digestives

D.U "Explorations Fonctionnelles Digestives"

D.U "Maladies Inflammatoires Chroniques de l'Intestin"

Proctologie Médicale et Chirurgicale



الدكتورة سلوى ندير

أستاذة جامعية سابقا بكلية الطب

ومستشفى ابن رشد بالدار البيضاء

أخصائية أمراض الكبد والجهاز الهضمي

التشخيص بالمنظار والصدى

أمراض وجراحة الشرج

Casablanca, le في الدار البيضاء،

Mr - Mme : Halboul Nadeef

• Age : Née en 1970

• Renseignements cliniques :

digestif / Antécédents de Polype /
EBO / TP normal

Faire faire :

- ☐ Une échographie hépatobiliaire
- ☒ Une fibroscopie oesogastroduodénale (+biopsies)
- ☒ Une colonoscopie (+biopsies)
- ☐ Un entéro-scanner
- ☐ Une entéro-IRM
- ☐ Un scanner abdominal
- ☐ Une cholangio-IRM
- ☐ Autre :

Professeur Salwa Nadir
Hépatogastroentérologie
Proctologie Médicale et Chirurgicale

POLYCLINIQUE DAR SALAM
728, Bd. Modibokeita - Casa
Tél: 05 22 85 14 14
Fax: 05 22 83 08 80

En cas d'urgence : 06 61 46 84 96

120, Bd. Moulay Idriss 1er, 4^{ème} étage N°10 - Tél. : 05 22 86 27 86 - Fax : 05 22 86 34 39 - رقم 10 - شارع مولاي إدريس الأول، الطابق 4،
Clinique Dar Salam, 728, Bd. Modibokeita - Casablanca 20100 - Tél. : 05 22 85 14 14 - الهاتف : 728، شارع مودي بوكيتا، الدار البيضاء - مصحة دار السلام،

E-mail : salwanadir@yahoo.fr - البريد الإلكتروني : Site web : www.prnadirsalwa.com/www.prnadirsalwa.ma : الموقع الإلكتروني



مصحة دار السلام CLINIQUE DAR SALAM



INPE 090002650

F A C T U R E

Numéro Facture	Date Facture	Nom du patient	Prise en charge	Période hospitalisation	
202309848	07/11/2023	Mme HASSOUNI Naima	Payant	07/11/2023	07/11/2023

N° Affiliation :

Référence prise en charge

N° Matricule :

Adhérent

HASSOUNI Naima

Désignation des prestations	Observation	Lettres Clé	Nbre	Prix Unitaire	Montant DH
FIBROSCOPIE + COLONOSCOPIE			1	3 300,00	3 300,00
PINCE			1	140,00	140,00
TOTAL CLINIQUE					3 440,00

Arrêtée la présente facture à la somme
TROIS MILLE QUATRE CENT QUARANTE DIRHAMS

TOTAL GENERAL

3 440,00

POLYCLINIQUE DAR SALAM
728, Bd. Modibo Keita - Casa
Tél: 05 22 85 14 14
Fax: 05 22 83 08 80



URGENCES 24/24 مستعجلات

728, Bd Modibo keita Casablanca 20100 - Tél : +212 5 22 851 414 - Fax: +212 5 22 830 880 - CNSS : 6387246 - Patente : 36372350 - IF : 1087352

Attijari Wafa Banque Agence 2 Mars, RIB : 007 780 0001225000000356 48 Code Swift : BCMAMAMC - ICE : 001660857000058

E-mail : contact@cliniquedarsalam.ma - www.cliniquedarsalam.ma

CLINIQUE DAR SALAM

BULLETIN D'ENTREE / SORTIE

N° DE DOSSIER 23K07081630

NOM DU PATIENT Mme HASSOUNI Naima

DATE D'ENTREE 2023-11-07 08:16:30

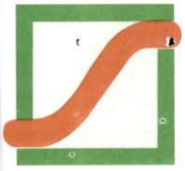DATE DE SORTIE 2023-11-07 11:00:00

POLYCLINIQUE DAR SALAM
728, Bd. Modibokene - Casa
Tél: 05 22 85 14 14
Fax: 05 22 83 08 80

CLINIQUE DAR SALAM

NOM DU PATIENT : Mme HASSOUNI Naima DATE DE NAISSANCE : 12/11/1970	N° DE DOSSIER : 23K07081630 Sejour : Du 07/11/2023 au 07/11/2023
Reçu	
Palement du 07/11/2023 11h47	
Montant	3 440,00 Dh
Type de paiement	ESPECE

UNIVERSITÉ
CLINIQUE DAR SALAM




- **Nom +Prénom** : Mme HASSOUNI NAIMA
- **Age** : Née en 1970
- **Anesthésiste** : Dr FALAHI
- **Aide** : Mme GHFARA
- **Nature de l'examen** : Fibroscopie oesogastroduodénale
- **Examen réalisé sous neuroleptanalgie , avec un vidéoendoscope Olympus EXERA CLV 180**

COMPTE RENDU

- **Oesophage** : cardia à 35cm des arcades dentaires. Muqueuse œsophagienne d'aspect normal.
- **Estomac** : Gastrite antrale érythémateuse pétéchiale minime sans perte de substance. Muqueuse fundique d'aspect normal. Biopsies antrales, fundiques et au niveau de l'angulus. Pylore facilement franchi.
- **Bulbe-DII** : Duodénite pétéchiale sans perte de substance. Biopsies duodénales.
- **Conclusion** : -Duodénite
-Gastrite antrale

Professeur Samir NADIR
Hépatogastro-entérologue et Clinicien
Pr S. NADIR

URGENCES 24/24 مستعجلات



Casablanca, le 07 Novembre 2023

- **Nom +Prénom** : Mme HASSOUNI NAIMA
- **Age** : Née en 1970
- **Anesthésiste** : Dr FALAHI
- **Indication** : Troubles digestifs
- **Aide** : Mme GHFARA
- **Nature de l'examen** : Coloscopie
- **Examen réalisé sous neuroleptanalgie , avec un vidéoendoscope Olympus EXERA III CLV 190**

COMPTE RENDU

Iléocoloscopie totale. Préparation assez bonne. Score de Boston (3+2+ 3). La valvule iléocaecale et la dernière anse iléale sont d'aspect normal. L'exploration colique retrouve un petit diverticule au niveau du colon gauche non compliqué. Le reste de la muqueuse colique est d'aspect. A des hémorroïdes stade II. Biopsies coliques.

Conclusion : - Diverticule colique gauche non compliqué

Pr S.NADIR

Professeur Salwa Nadir

Spécialiste en Hépatogastroentérologie

D.U. "Hépatites Virales-Cytokines"

Echographie et Endoscopie Digestives

D.U "Explorations Fonctionnelles Digestives"

D.U "Maladies Inflammatoires Chroniques de l'Intestin"

Proctologie Médicale et Chirurgicale



الدكتورة سلوى ندير

أستاذة جامعية سابقا بكلية الطب

ومستشفى ابن رشد بالدار البيضاء

أخصائية أمراض الكبد والجهاز الهضمي

التشخيص بالمنظار والصدى

أمراض وجراحة الشرج

Casablanca, le 27.11.2023 في الدار البيضاء

Mme HASSOUNI Hassania

Prendre :

1 - **EUZOL 40MG**

1 comprimé le matin et le soir, avant le repas, pendant 10 jours.

2 - **PYLERA 140 mg/125 mg/125 mg gél : FI/120**


3 gélules le matin, à midi, à 16h, et le soir, après le repas, pendant 10 jours.

3 - **MAXI-FLORE**

1 comprimé par jour, au cours du repas, pendant 15 jours.

4 - **NAUSELIUM**

1 Comprimé le matin et le soir, avant le repas, pendant 10 jours.
en cas de nausées ou de vomissements



Professeur Salwa NADIR

En cas d'urgence : 06 61 46 84 96

120, Bd. Moulay Idriss 1er, 4^{ème} étage N°10 - Tél. : 05 22 86 27 86 - Fax : 05 22 86 34 39 - رقم 10 -
مصحة دار السلام, 728, شارع مودي بوكيتا, الدار البيضاء - الهاتف : 05 22 85 14 14 -
Clinique Dar Salam, 728, Bd. Modibokeita - Casablanca 20100 - Tél. : 05 22 85 14 14

الموقع الإلكتروني : www.prnadirsalwa.com/www.prnadirsalwa.ma - البريد الإلكتروني : salwanadir@yahoo.fr - E-mail :

Professeur Salwa Nadir

Spécialiste en Hépatogastroentérologie

D.U. "Hépatites Virales-Cytokines"

Echographie et Endoscopie Digestives

D.U "Explorations Fonctionnelles Digestives"

D.U "Maladies Inflammatoires Chroniques de l'Intestin"

Proctologie Médicale et Chirurgicale



الدكتورة سلوى ندير

أستاذة جامعية سابقا بكلية الطب

ومستشفى ابن رشد بالدار البيضاء

أخصائية أمراض الكبد والجهاز الهضمي

التشخيص بالمنظار والصدى

أمراض وجراحة الشرج

Casablanca, le 27.11.2023 في الدار البيضاء،

Mme HASSOUNI Hassania

Prendre :

6 x 34,0 = 204,00



- OSMOSINE SUSPENSION BUVALE

2 cuillères à soupe le soir, pendant 1 mois.

puis 1 cuillère à soupe par jour pendant 1 mois

puis un jour sur deux pendant 1 mois



Professeur Salwa NADIR

En cas d'urgence : 06 61 46 84 96

120, Bd. Moulay Idriss 1er, 4^{ème} étage N°10 - Tél. : 05 22 86 27 86 - Fax : 05 22 86 34 39 - رقم 10 - الطابق 4، شارع مولاي إدريس الأول، 120،
مصحة دار السلام، 728، شارع مودي بوكيتا، الدار البيضاء - الهاتف : 05 22 85 14 14 - Clinique Dar Salam, 728, Bd. Modibokeita - Casablanca 20100 - Tél. : 05 22 85 14 14

E-mail : salwanadir@yahoo.fr - البريد الإلكتروني - Site web : www.pnadirsalwa.com/www.pnadirsalwa.ma - الموقع الإلكتروني

Nauseliu

LOT : 6197
PER : 07 - 26
P.P.V : 24 DH 40

 **20** comprimés
Voie orale

PPV
34DH00



GTIN 05016007207996
LOT 233120A
MFG 03 2023
EXP 02 2026
SN 986486116043

PYLERA® gélules

Boîte de 1 flacon de 120.
AMM N°281 DMP / 21 / NNP
PPV : 803,00 DH
Titulaire de l'AMM / Distributeur :
SOTHEMA, S.P.A. 127182 Bouskoura, MAROC



6 118001 072262

Lot : F11/21
Dluo : 11/24
PPC : 89 DH

x5 ced

PPV
34DH00

Evazol[®]

Esoméprazole

40 mg

LOT : 6049
PER : 07 - 26
P.P.V : 216 DH 00



28

Gélules
Voie orale

Microgranules gastro-résistants



PHARMA 5