

RECOMMANDATIONS IMPORTANTES A LIRE POUR ACTIVER LES REMBOURSEMENTS ET EVITER LES REJETS

Conditions générales :

Le cadre réservé à l'adhérent doit être dûment renseigné.
Le cadre réservé au médecin doit être renseigné par le praticien lui-même notamment la nature de la maladie.
La validité de la feuille de soins est limitée à 3 mois à compter de la première consultation.
L'entente préalable est exigée pour toute hospitalisation médicale, chirurgicale, soins dentaires spéciaux, extractions multiples, parodontie orthodontie, prothèses dentaires, prothèses auditives ou orthopédiques ainsi que pour tous les actes effectués en série.
En cas d'accident, une déclaration précisant les causes et circonstances de l'accident est à joindre à la feuille de soins.

Pharmacie :

Les vignettes des médicaments doivent être obligatoirement jointes aux ordonnances.
Pour les médicaments sans vignettes une facture de la pharmacie doit être jointe.

Radiologie et Biologie :

La facture ainsi qu'une copie des résultats des analyses ou du compte rendu (sous pli confidentiel) doivent être jointes à l'ordonnance médicale pour toute demande de remboursement.
Un pli confidentiel du médecin prescripteur des analyses ou radios peut être demandé par le médecin conseil de la mutuelle.

Optique :

L'ordonnance du médecin prescripteur et la facture de l'opticien sont à joindre à la feuille de soins.

Rééducation :

L'entente préalable renseignée par le médecin prescripteur est exigée avant le début des séances de rééducations.
Pour le remboursement, la facture et le calendrier des séances effectuées sont à joindre à la feuille de soins.

Dentaire :

En cas de prothèses ou de traitement canalaires, l'accord préalable renseigné sur la feuille de soins est obligatoire avant le début de traitement.

La facture doit être jointe à la feuille de soins pour toute demande de remboursement.

La radio-après soins est obligatoire en cas de prothèses ou de traitement canalaires.

Maladie et Affection Longue Durée ALD et ALC :

La déclaration de maladie chronique doit être renseignée par le médecin prescripteur et renouvelée tous les 6 mois.

Adresses Mails utiles

Réclamation : contact@mupras.com
Prise en charge : pec@mupras.com
Adhésion et changement de statut : adhesion@mupras.com

MUPRAS garantit le respect de la loi n° 09-08 relative à la protection des personnes physiques à l'égard du traitement des données à caractère personnel.

MUPRAS : Centre Allal Ben Abdellah - 8ème Etage Angle Rue Mohamed Fakir et Rue Allal Ben Abdellah - Quartier de l'Horloge Casablanca 20000 - Tél. : 05 22 20 45 45 [LG] - Fax : 05 22 22 78 18 - www.mupras.com



Déclaration de Maladie

N° P19- 0045808

☐ Maladie ☐ Dentaire ☐ Optique ☒ Autres

Cadre réservé à l'adhérent (e)

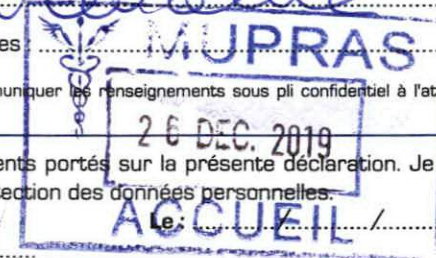
Matricule : 00009 Société : R.A.M.
☐ Actif ☐ Pensionné(e) ☒ Autre : Retraité
Nom & Prénom : CHABRAKHIT Mohamed
Date de naissance : 01.01.1985
Adresse : 39 Rue 12 Jétes, Résidence SABRINE, ETG 2 App 1, Boulogne, CASABLANCA
Tél. : 06 66 48 66 77 Total des frais engagés : 2189,40 Dhs

Cadre réservé au Médecin

Cachet du médecin : Dr BENABDERRAZIK Mohamed Ali
OPHTALMOLOGISTE
96, Avenue 2 Mars Résidence Waltham A N°6
Tél 0522 86 05 57/0522 88 05 58 Casablanca
Date de consultation :/...../.....
Nom et prénom du malade : CHABRAKHIT MOHAMAD Age :
Lien de parenté : ☐ Lui-même ☐ Conjoint ☐ Enfant
Nature de la maladie :
En cas d'accident préciser les causes et circonstances :
Dans le cas où la maladie aurait un caractère confidentiel, communiquer les renseignements sous pli confidentiel à l'attention du médecin conseil de la Mutuelle.

J'atteste sur l'honneur l'exactitude des renseignements portés sur la présente déclaration. Je déclare avoir pris connaissance de la clause relative à la protection des données personnelles.

Fait à : CASABLANCA le : 26 DEC. 2019
Signature de l'adhérent(e) : [Signature]



RELEVÉ DES FRAIS ET HONORAIRES

Dates des Actes	Natures des Actes	Nombre et Coefficient	Montant détaillé des Honoraires	Cachet et signature du Médecin attestant le Paiement des Actes
20.11.2019	Consultation 2 p. l'usage c2	2X000		

EXECUTION DES ORDONNANCES

Cachet du Pharmacien ou du Fournisseur

Date

Montant de la Facture

20.11.2019

939,40

ANALYSES - RADIOGRAPHIES

Cachet et signature du Laboratoire et du Radiologue

Date

Désignation des Coefficients

Montant des Honoraires

19/12/019

K80

1009 00

AUXILIAIRES MEDICAUX

Cachet et signature du Praticien

Date des Soins

Nombre

A M

P C

I M

I V

Montant détaillé des Honoraires

RELEVÉ DES FRAIS ET HONORAIRES

Le praticien est prié de préciser la dent traitée, l'acte pratiqué en indiquant la nature des soins.

Important :

Veillez joindre les radiographies en cas de prothèses ou de traitement canaux, ainsi que le bilan de l'

SOINS DENTAIRES

Dents Traitées

Nature des Soins

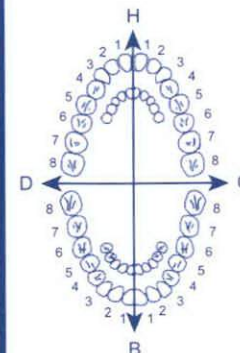
Coefficient

COEFFICIENT DES TRAVAUX

MONTANTS DES SOINS

DEBUT D'EXECUTION

FIN D'EXECUTION



O.D.F

PROTHESES DENTAIRES

DETERMINATION DU COEFFICIENT MASTICATOIRE

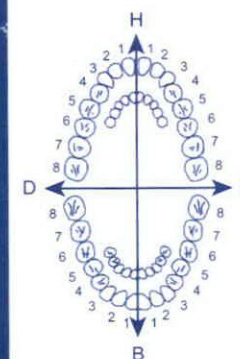
H
25533412 21433552
00000000 00000000
D 00000000 00000000 G
35533411 11433553
B

COEFFICIENT DES TRAVAUX

MONTANTS DES SOINS

DATE DU DEVIS

DATE DE L'EXECUTION



(Création, remont, adjonction)

Fonctionnel, Thérapeutique, nécessaire à la profession

VISA ET CACHET DU PRATICIEN ATTESTANT LE DEVIS

VISA ET CACHET DU PRATICIEN ATTESTANT L'EXECUTION



الدكتور محمد علي بنعبد الرزاق
إختصاص في أمراض وجراحة العيون

Docteur Mohamed Ali BENABDERRAZIK

خريج كلية الطب بليج (بلجيكا)

Spécialiste des maladies et chirurgie des yeux
Glaucome - Strabologie - Contactologie - Echographie - Angiographie - Laser
Diplômé de la Faculté de Médecine de Liège (BELGIQUE),
Ancien assistant et consultant au Centre Hospitalier Universitaire de Liège

16420(x2) Mr. CHABRAKHIT MOHAMED

COSOPT: Collyre

1 goutte 2 fois / jour; 8h & 20h, œil gauche,

16420(x2) THEALOSE COLLYRE

31700 1 GTTE X 4 / J, les deux yeux, 3 Mois

SUVEALE DUO CP

1 CP par jour, 2 Mois

LOT 5076240 1

EXP 02 2021

PPV 764.20 DH

LOT 5076240 1

EXP 02 2021

PPV 764.20 DH

PPC : 147.00 DH

PPC : 147.00 DH

OPHTALMED
PPC
317.00 DHS

93900
الدكتور محمد علي بنعبد الرزاق
إختصاص في أمراض وجراحة العيون
Dr BENABDERRAZIK Mohamed Ali
OPHTALMOLOGISTE
96, Avenue 2 Mars, Résidence Walili, Imm. A N°6
Tél. 0522 86 05 57 / 0522 86 05 58 Casablanca

Casablanca, le

20/11/2019



الدكتور محمد علي بنعبد الرزاق
إختصاصي في أمراض و جراحة العيون

Docteur Mohamed Ali BENABDERRAZIK

خريج كلية الطب بلياج (بلجيكا)

Spécialiste des maladies et chirurgie des yeux
Glaucome - Strabologie - Contactologie - Echographie - Angiographie - Laser
Diplômé de la Faculté de Médecine de Liège (BELGIQUE),
Ancien assistant et consultant au Centre Hospitalier Universitaire de Liège.

Mr. CHABRAKHIT MOHAMED

O C T MACULAIRE



Casablanca, le

20/11/2019

Docteur Mohamed BENNANI

Ophthalmologiste

Chirurgie vitréo - rétinienne

Ancien résident du Collège de Médecine
des Hôpitaux de Paris

الدكتور محمد بناني

• طب العيون

أمراض وجراحة الشبكة

داخلي سابقا بمستشفيات باريس

CASABLANCA, Le 19/12/2019

HONORAIRES :

Mr. CHABRAKHIT Mohamed

Acte : OCT : K80 . (Tomographie par cohérence optique)

Montant : 1000.00 Dhs (MILLE DHS) .

Docteur Mohamed Bennani

Docteur Mohamed BENNANI

Ophthalmologiste

54, Bd. Rachidi - Casablanca

Tél.: 0522 22 40 22 / 0522 22 62 22

54, Bd Rachidi - Casablanca - Tél. : 05.22.22.40.22/05.22.22.62.22 - Fax : 05.22.22.73.22
54. شارع الراشدي - الدار البيضاء - الهاتف : 05.22.22.62.22/05.22.22.40.22 : الفاكس : 05.22.22.73.22

ICE 001709416000017



الدكتور محمد علي بنعبد الرازق
إختصاصي في أمراض و جراحة العيون

Docteur Mohamed Ali BENABDERRAZIK

خريج كلية الطب بلياج (بلجيكا)

Spécialiste des maladies et chirurgie des yeux
Glaucome - Strabologie - Contactologie - Echographie - Angiographie - Laser
Diplômé de la Faculté de Médecine de Liège (BELGIQUE),
Ancien assistant et consultant au Centre Hospitalier Universitaire de Liège.

Mr. CHABRAKHIT MOHAMED

O C T MACULAIRE

de couleur

1 Mu oe

الدكتور محمد علي بنعبد الرازق
إختصاصي في أمراض و جراحة العيون
Dr BENABDERRAZIK Mohamed Ali
OPHTALMOLOGISTE
96, Avenue 2 Mars Résidence Walili Imm A N°6
Tél : 0522 86 05 57 / 0522 86 05 58 Casablanca

Docteur Mohamed BENNANI
Ophtalmologiste
54, Bd. Rachidi - Casablanca
Tél.: 0522 22 40 22 / 0522 22 62 22

Casablanca, le

20/11/2019

Docteur Mohamed BENNANI

Ophtalmologiste

Chirurgie vitréo - rétinienne

Ancien résident du Collège de Médecine
des Hôpitaux de Paris

الدكتور محمد بناني

طب العيون

أمراض وجراحة الشبكة

داخلي سابقا بمستشفيات باريس

CASABLANCA, le 19/12/2019

COMPTE RENDU OCT

OCT DU jeudi 19 décembre 2019

Mr. CHABRAKHIT Mohamed

Contexte :

Baisse visuelle oeil gauche chez un patient monophtalme

OCT oeil gauche :

Sur le cliché couleurs, dépigmentation rétinienne avec aspect atrophique diffus du pôle postérieur

Sur l'OCT, épaissement de l'épithélium pigmentaire assez étendu avec aspect atrophique maculaire central. Adhérence vitréomaculaire sans traction. Absence de fluide intrarétinien.

Conclusion :

Atrophie maculaire oeil gauche

Docteur Mohamed BENNANI
Ophtalmologiste
54, Bd. Rachidi - Casablanca
Tél.: 0522 22 40 22 / 0522 22 62 22

Docteur Mohamed BENNANI

Ophtalmologiste

Chirurgie vitréo - rétinienne

Ancien résident du Collège de Médecine
des Hôpitaux de Paris

الدكتور محمد بناني

طب العيون

أمراض وجراحة الشبكة

داخلي سابقا بمستشفيات باريس

CASABLANCA, le jeudi 19 décembre 2019

Dr CHAKIB Abderrahim

Clinique madina

Quartier palmier

CASABLANCA

Cher ami,

L'OCT de **Mr. CHABRAKHIT Mohamed** montre une atrophie
maculaire oeil gauche sans néovascularisation active.

Merci de ta confiance.

Amicalement.

Docteur Mohamed BENNANI



Docteur Mohamed BENNANI

Ophtalmologiste

Chirurgie vitréo - rétinienne

Ancien résident du Collège de Médecine
des Hôpitaux de Paris

الدكتور محمد بناني

طب العيون

أمراض وجراحة الشبكة

داخلی سابقا بمستشفیات باریس

CASABLANCA, le 19/12/2019

COMPTE RENDU OCT

OCT DU jeudi 19 décembre 2019

Mr. CHABRAKHIT Mohamed

Contexte :

Baisse visuelle oeil gauche chez un patient monophthalme

OCT **oeil gauche :**

Sur le cliché couleurs, dépigmentation rétinienne avec aspect atrophique diffus du pôle postérieur

Sur l'OCT, épaissement de l'épithélium pigmentaire assez étendu avec aspect atrophique maculaire central. Adhérence vitréomaculaire sans traction. Absence de fluide intrarétinien.

Conclusion :

Atrophie maculaire oeil gauche

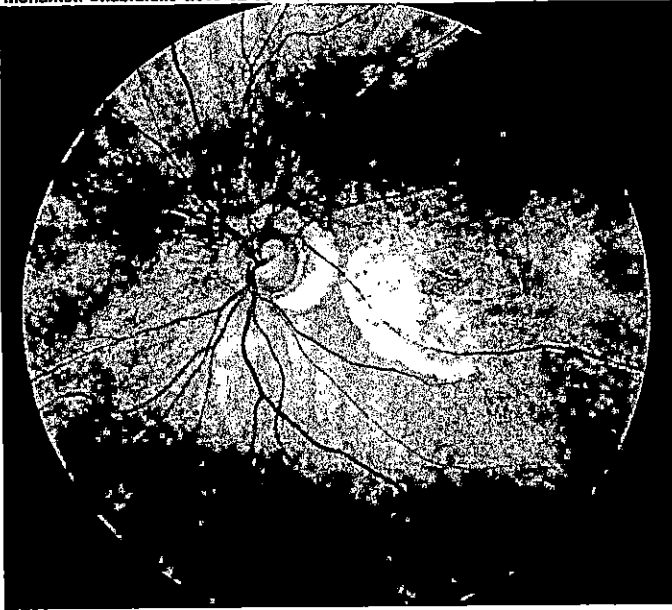
Patient: CHABRAKHIT, MOHAMED
Patient ID: ---

DOB: 01/janv./1925
Exam.: 19/déc./2019

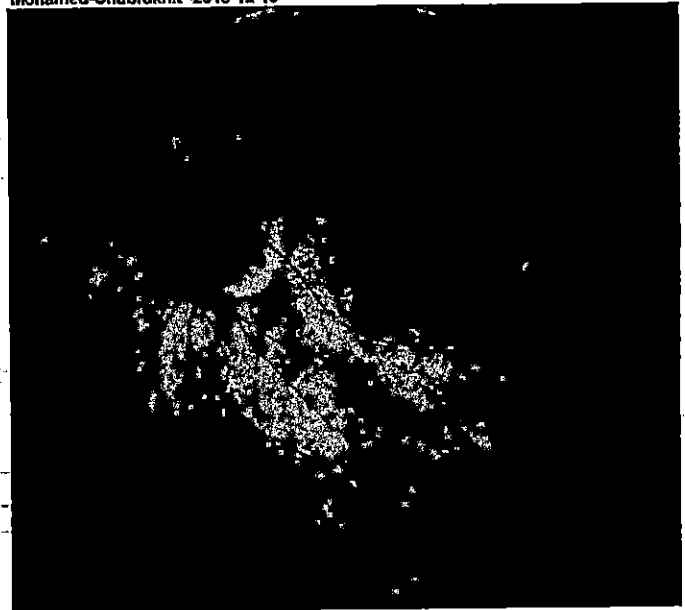
Sex: M

OS

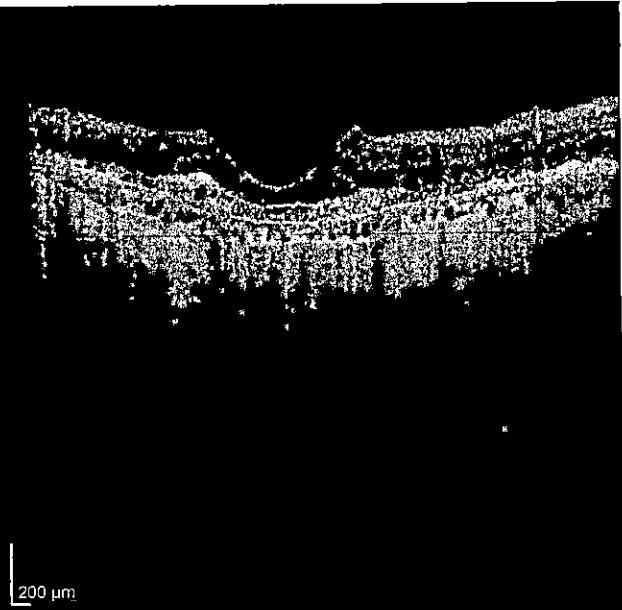

Mohamed-Chabрахит-2019-12-19



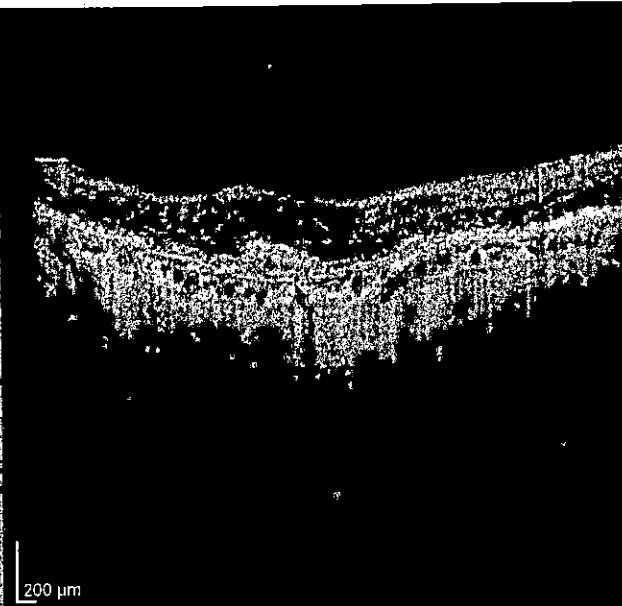
Mohamed-Chabрахит-2019-12-19



IR 30° ART + OCT 20.1° (5.8 mm) ART (16) Q: 23 [HS]



IR 30° ART + OCT 20.1° (5.8 mm) ART (15) Q: 24 [HS]



Patient: CHABRAKHIT, MOHAMED

DOB: 01/janv./1925

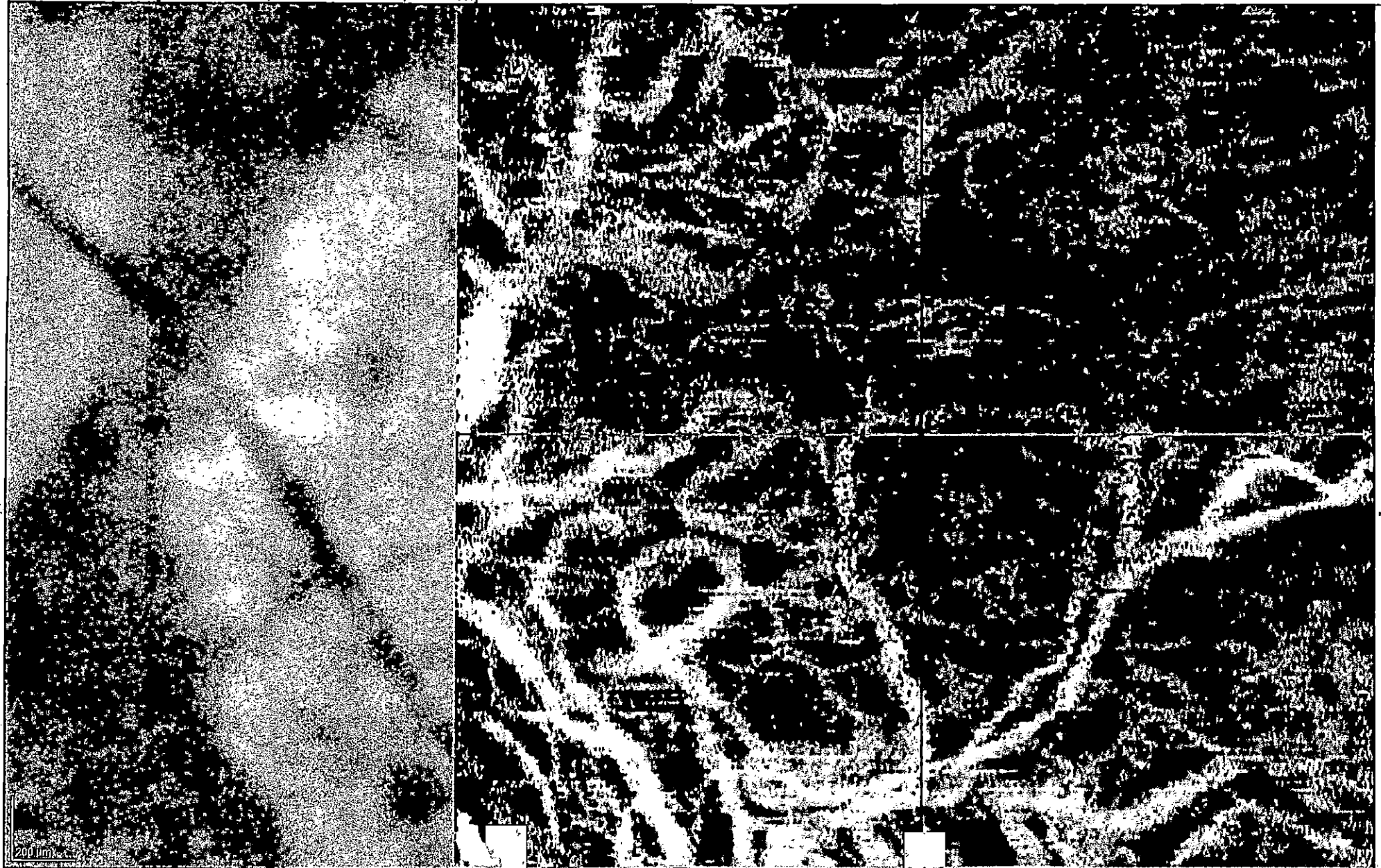
Sex: M

Patient ID: ---

Exam.: 19/déc./2019

OS

Transverse OCTA [Contrast 1:15, from PR2 to BM; PAR on]



Patient: CHABRAKHIT, MOHAMED
Patient ID: —


DOB: 01/janv./1925

Sex: M


OS

Baseline 11/mars/2019

IR 30° ART [HS]



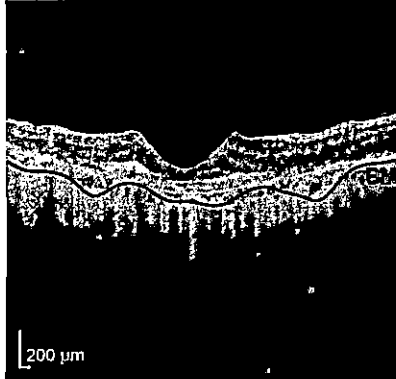
Average Thickness [µm]



Center: 190 µm
Central Min: 188 µm
Central Max: 332 µm


Circle Diameters:
1, 3, 6 mm ETDRS

OCT 20° (6.0 mm) ART (14) Q: 29 [HS]

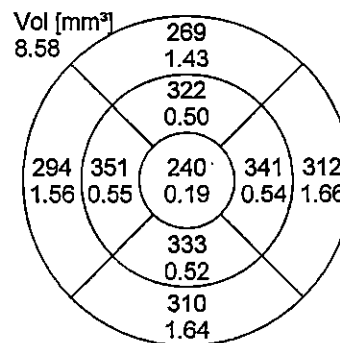


Follow-Up #1 19/déc./2019

IR 30° ART [HS]



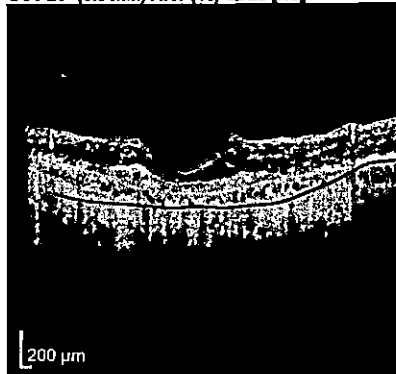
Average Thickness [µm]



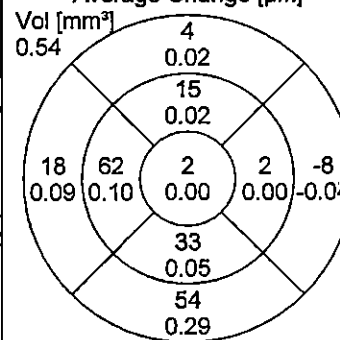
Center: 192 µm
Central Min: 190 µm
Central Max: 331 µm

Circle Diameters:
1, 3, 6 mm ETDRS

OCT 20° (6.0 mm) ART (16) Q: 23 [HS]



Average Change [µm]



Thickness Change [µm]

