

RECOMMANDATIONS IMPORTANTES A LIRE POUR ACTIVER LES REMBOURSEMENTS ET EVITER LES REJETS

Conditions générales :

- Le cadre réservé à l'adhérent doit être dûment renseigné.
- Le cadre réservé au médecin doit être renseigné par le praticien lui-même notamment la nature de la maladie.
- La validité de la feuille de soins est limitée à 3 mois à compter de la première consultation.
- L'entente préalable est exigée pour toute hospitalisation médicale, chirurgicale, soins dentaires spéciaux, extractions multiples, parodontie orthodontie, prothèses dentaires, prothèses auditives ou orthopédiques ainsi que pour tous les actes effectués en série.
- En cas d'accident, une déclaration précisant les causes et circonstances de l'accident est à joindre à la feuille de soins.

Pharmacie :

- Les vignettes des médicaments doivent être obligatoirement jointes aux ordonnances.
- Pour les médicaments sans vignettes une facture de la pharmacie doit être jointe.

Radiologie et Biologie :

- La facture ainsi qu'une copie des résultats des analyses ou du compte rendu (sous pli confidentiel) doivent être jointes à l'ordonnance médicale pour toute demande de remboursement.
- Un pli confidentiel du médecin prescripteur des analyses ou radios peut être demandé par le médecin conseil de la mutuelle.

Optique :

- L'ordonnance du médecin prescripteur et la facture de l'opticien sont à joindre à la feuille de soins.

Rééducation :

- L'entente préalable renseignée par le médecin prescripteur est exigée avant le début des séances de rééducations.
- Pour le remboursement, la facture et le calendrier des séances effectuées sont à joindre à la feuille de soins.

Dentaire :

- En cas de prothèses ou de traitement canalaires, l'accord préalable renseigné sur la feuille de soins est obligatoire avant le début de traitement.
- La facture doit être jointe à la feuille de soins pour toute demande de remboursement.
- La radio-après soins est obligatoire en cas de prothèses ou de traitement canalaires.

Maladie et Affection Longue Durée ALD et ALC :

- La déclaration de maladie chronique doit être renseignée par le médecin prescripteur et renouvelée tous les 6 mois.



DECLARATION DE MALADIE

N° W19-539286

MP-30502

☒ Maladie ☐ Dentaire ☐ Optique ☐ A

Cadre réservé à l'adhérent (e)

Matricule : 1545 Société : RAM

☐ Actif ☐ Pensionné(e) ☐ Autre :

Nom & Prénom : BENYASS Abdelhafid

Date de naissance : 08-03-1954

Adresse : Lot 125 tranche D cité nouvelle
Sidi Othman - Casablanca

Tél. : 0662 18 93 50 Total des frais engagés : 3021,00 DH

Cadre réservé au Médecin

Cachet du médecin :

Docteur SINNATE Abderrahmane
Spécialiste en Chirurgie Orthopédique
et Traumatologique
Chirurgie des Os et Articulation
Résidence Al Mouahidine, Rue 4 N° 319
Hay Mohammadi Tel: 05 22 66 35 66

Date de consultation : 08/01/2020

Nom et prénom du malade : DR BENYASS ABDELHAFID Age : 1954

Lien de parenté : ☒ Lui-même ☐ Conjoint ☐ Enfant

Nature de la maladie : ganglions du cou, atal et de l'articulation
droit avec lésion de l'os et de la jointure

En cas d'accident préciser les causes et circonstances : Maladie

Dans le cas où la maladie aurait un caractère confidentiel, communiquer les renseignements sous pli confidentiel à l'at
médecin conseil de la Mutuelle.

J'atteste sur l'honneur l'exactitude des renseignements portés sur la présente déclaration. Je
avoir pris connaissance de la clause relative à la protection des données personnelles.

Fait à : Casablanca

Signature de l'adhérent(e) : [Signature] Le : 15/06/2020


Adresses Mails utiles

- Réclamation : contact@mupras.com
- Prise en charge : pec@mupras.com
- Adhésion et changement de statut : adhesion@mupras.com


RELEVÉ DES FRAIS ET HONORAIRES

Dates des Actes	Natures des Actes	Nombre et Coefficient	Montant détaillé des Honoraires	Cachet et signature du Médecin attestant le Paiement des Actes
02/6/2020		C5	200 DHS	INF: 00110418716 Docteur SINNATE Abderrahim Spécialiste en Chirurgie Orthopédique et Traumatologique Chirurgie des Os et Articulation Résidence Al Mouahidine, Rue 4 N° 310 Hay Mohammadi - Tél.: 05 22 66 35 61

EXECUTION DES ORDONNANCES

Cachet du Pharmacien ou du Fournisseur	Date	Montant de la Facture
	02/6/2020	21.00

ANALYSES - RADIOGRAPHIES

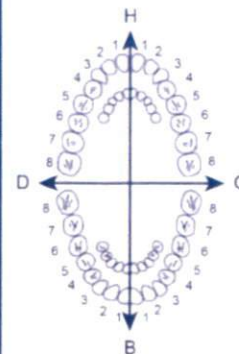
Cachet et signature du Laboratoire et du Radiologue	Date	Désignation des Coefficients
	09/06/2020	72000

AUXILIAIRES MEDICAUX

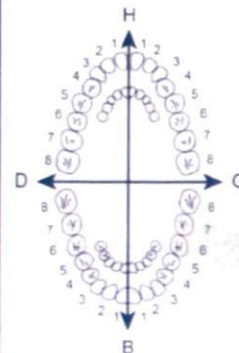
Cachet et signature du Particien	Date des Soins	Montant détaillé des Honoraires

VOLET ADHERENT

* Il est entendu que le règlement est conditionné par la fourniture de tous les justificatifs exigés par la Mutuelle.



O.D.F PROTHESES DENTAIRES



DETERMINATION DU COEFFICIENT MASTICATOIRE

H	25533412	21433552
D	00000000	00000000
G	00000000	00000000
B	35533411	11433553

[Création, remont, adjonction]

Fonctionnel, Thérapeutique, nécessaire à la profession

COEFFICIENT DES TRAVAUX

MONTANTS DES SOINS

DEBUT D'EXECUTION

FIN D'EXECUTION

COEFFICIENT DES TRAVAUX

MONTANTS DES SOINS

DATE DU DEVIS

DATE DE L'EXECUTION

VISA ET CACHET DU PRATICIEN ATTESTANT LE DEVIS

VISA ET CACHET DU PRATICIEN ATTESTANT L'EXE

Cabinet Médical de Groupe Spécialisé en Traumato-Orthopédie et Maladies des Os

عيادة طبية مشتركة مختصة في جراحة العظام والمفاصل والروماتيزم

Dr. Abderrahim SINNATE

Spécialiste en Chirurgie Orthopédique
et Traumatologique

Chirurgie des Os et Articulations

الدكتور عبد الرحيم سنات

إختصاصي في جراحة

العظام والمفاصل

Dr. Assia BENCHAABOUN

Spécialiste en Chirurgie Orthopédique
et Traumatologique

Chirurgie des Os et Articulations

الدكتورة أسية بنشعبون

إختصاصية في جراحة

العظام والمفاصل



091042796

Casablanca, le 08/6/2020



INPE 091042770

Dr. BENYASS ABDEL HAFID

21,00

Permanganate de Potassium
1 cuillère à soupe dans 10 litres d'eau
tiède



trempé le pied - j - se
pend 30 minutes quotidiennement

Docteur SINNATE Abderrahim
Spécialiste en Chirurgie Orthopédique
et Traumatologique
Chirurgie des Os et Articulations
Résidence Al Mouahidine, Rue 4 N° 310
Hay Mohammadi Tel: 05 22 66 35 66

PHARMACIE LILAS
MADINA AL JADIDA
LAHLOU Fatou
Pharmacienne
4, 273 Résidence 3 Cité Mouahida - Casablanca

Permanganate de potassium

25 comprimés de 250mg

P.P.C : 21,00 dhs



PERMANGANATE de
POTASSIUM

25 comprimés de 250mg

USAGE EXTERNE - NE PAS AVALER - USAGE EXTERNE - NE PAS AVALER - USAGE EXTERNE - NE PAS AVALER - USAGE EXTERNE - NE PAS AVALER

Cabinet Médical de Groupe Spécialisé en Traumato-Orthopédie et Maladies des Os

عيادة طبية مشتركة مختصة في جراحة العظام والمفاصل والروماتيزم

Dr. Abderrahim SINNATE

Spécialiste en Chirurgie Orthopédique
et Traumatologique

Chirurgie des Os et Articulations

الدكتور عبد الرحيم سنات

إختصاصي في جراحة

العظام والمفاصل

Dr. Assia BENCHAABOUN

Spécialiste en Chirurgie Orthopédique
et Traumatologique

Chirurgie des Os et Articulations

الدكتورة أسية بنشعبون

إختصاصية في جراحة

العظام والمفاصل



091042796

Casablanca, le 02/6/2020



INPE 091042770

Dr. BENYASS ABDELKAFID

Rx du Pied
Fx Pble

C Rx de Taill

الفحص بالأشعة
RADIO DIAGNOSTIC AL MOUAHIDINE
Dr. Malika MOUSS BENMERI
Ba. De La Grande Centre, Rés. Al Mouahidine
mm. Yacoub Al Mansour I (RDC) H.M. - Casablanca
Tél: 05 22 34 15 36/37 - Fax: 05 22 34 15 34

Docteur SINNATE Abderrahim
Spécialiste en Chirurgie Orthopédique
et Traumatologique
Chirurgie des Os et Articulation
Résidence Al Mouahidine, Rue 4 N° 310
Hay Mohammadi. Tél.: 05 22 66 35 66

RADIODIAGNOSTIC
AL MOUAHIDINE

Dr.Malika MOUSS BENMERI

Spécialiste en Radiologie - DNS de la Radiologie
Diplômée de la faculté de médecine de Nancy



الفحص بالأشعة
الموحدين

الدكتورة مليكة موسى بنمري
إختصاصية في الفحص بالأشعة

Casablanca, le 09/06/2020

Facture N°3342/2020

Nom patient : **BENYASS ABDELHAFID**

Examen réalisé :
ANGIOSCANNER.
RX. PIED DROIT FACE+ 3/4

Montant : **2800 DH**

ARRETEE LA PRESENTE FACTURE A LA SOMME DE :
DEUX MILLE HUIT CENTS DH

REGLEMENT : ESPECES

DR MOUSS BENMERI
RADIODIAGNOSTIC AL MOUAHIDINE
Rég. de la Grande Ceinture, Rés. Al Mouahidine
Bd. Grande Ceinture, Rés. Al Mouahidine
Casablanca - Tél.: 05 22 34 15 36 / 37 - E-mail: rxmouss@hotmail.fr
Imm. Yacoub Al Mouahidine
Tél: 05 22 34 15 36 - Fax: 05 22 34 15 36
C.N.S.S.: 2559279 - I.C.E.: 001740047000002

إقامة الموحدين عمارة يعقوب الموحدين - الحزام الكبير - الحي المحمدي - الدار البيضاء.

Résidence AL MOUAHIDINE - Imm. Yacoub Al Mouahidine - B.C.S. - Bd. Grande Ceinture - Hay Mohammadi
Casablanca - Tél.: 05 22 34 15 36 / 37 - E-mail: rxmouss@hotmail.fr
Site Web : www.radiologie-mouahidine.com - Patente : 31834204 - I.F. : 48036204 - C.N.S.S. : 2559279 - I.C.E. : 001740047000002

Cabinet Médical de Groupe Spécialisé en Traumato-Orthopédie et Maladies des Os

عيادة طبية مشتركة مختصة في جراحة العظام والمفاصل والروماتيزم

Dr. Abderrahim SINNATE

Spécialiste en Chirurgie Orthopédique
et Traumatologique

Chirurgie des Os et Articulations

الدكتور عبد الرحيم سنات

إختصاصي في جراحة

العظام والمفاصل

Dr. Assia BENCHAABOUN

Spécialiste en Chirurgie Orthopédique
et Traumatologique

Chirurgie des Os et Articulations

الدكتورة أسية بنشعبون

إختصاصية في جراحة

العظام والمفاصل



091042796

Casablanca, le 09/6/2020



INPE 091042770

Dr. BEN YASS ABDELKAFID

RC: Patient diabétique prend
un agresseur de pied droit
avec l'élution de la
opéré: Par Pontage femoral
→ pas eu aggio
de br fémur
et gauche

Docteur SINNATE Abderrahim
Spécialiste en Chirurgie Orthopédique
et Traumatologique
Chirurgie des Os et Articulations
Résidence Al Mouahidine, Rue 4, N°310,
Hay Mohammadi. Tél: 05 22 66 35 66

LABODIAGNOSTIC AL MOUAHIDINE
Dr. Malika MOUSS-BENMERI
Bd. De La Grande Ceinture, Rés. Al Mouahidine
mm. Yacoub Al Mansour / RDCH.M - Casablanca
Tél: 05 22 34 15 36/37 - Fax: 05 22 34 15 36

RADIODIAGNOSTIC AL MOUAHIDINE

Dr. Malika MOUSS BENMERI

Spécialiste en Radiologie - DNS de la Radiologie
Diplômée de la faculté de médecine de Nancy



الفحص بالأشعة الموحدين

الدكتورة مليكة موسى بنمري

إختصاصية في الفحص بالأشعة

Casablanca , le 09/06/2020

NOM DU PATIENT : BENYASS ABDELHAFID 66 ANS
MEDECIN TRAITANT : DR SINNATE A
EXAMEN REALISE : RX. PIED DROIT FACE+ 3/4
RENSEIGNEMENT CLINIQUE : Pied droit diabétique.

- Déminéralisation osseuse diffuse.
- Présence de foyer d'ostéolyse en miroir au niveau de l'articulation métatarso-phalangienne du 2^{ème} rayon responsable d'une destruction de l'articulation.
- Foyer d'ostéolyse associé à un trait de fracture médio phalangien de la 1^{ère} phalange du 1^{er} rayon.
- Déminéralisation osseuse diffuse avec important remaniement arthrosique des différentes articulations inter métatarso-phalangiennes et inter phalangiennes proximales et distales.

AU TOTAL :

- Aspect radiographique en faveur d'une ostéo arthrite de l'articulation inter métatarso-phalangienne du 2^{ème} rayon.
- Trait de fracture transversale sur os pathologique de la 1^{ère} phalange du 1^{er} rayon.

Confraternellement,

Signé : Dr. MOUSS

RADIODIAGNOSTIC AL MOUAHIDINE
Dr. Malika MOUSS BENMERI
Bd. De la Grande Ceinture, Rés. Al Mouahidine
Imm. Yacoub Al Mansour 1 - R.D.C - Hay Mohammadi
Tél: 05 22 34 15 36 / 37 - Fax: 05 22 34 15 36

إقامة الموحدين عمارة يعقوب المنصور 1 (الطابق السفلي) شارع الحزام الكبير - الحي المحمدي - الدار البيضاء.

Résidence AL MOUAHIDINE - Imm. Yacoub Al Mansour 1 (R.D.C) - Bd. Grande Ceinture - Hay Mohammadi
Casablanca - Tél.: 05 22 34 15 36 / 37 - Fax : 05 22 34 15 36 - E-mail : rxmouss@hotmail.fr
Site Web : www.radiologie-mouahidine.com - Patente : 31836204 - I.F. : 48036204 - C.N.S.S. : 2559279 - I.C.E. : 001740047000002



Casablanca , le 09/06/2020

NOM DU PATIENT : BENYASS ABDELHAFID 66 ANS
MEDECIN TRAITANT : DR SINNATE A
EXAMEN REALISE : ANGIOSCANNER DES MEMBRES INFERIEURS.

SUITE

À gauche :

- Individualisation d'une plaque athéromateuse partiellement calcifiée étendue au niveau des tiers proximal et moyen de l'artère iliaque externe gauche estimée à 30% selon le NACET et étendue sur 62 mm en hauteur, l'artère porteuse reste toutefois perméable.
 - Présence d'une plaque athéromateuse partiellement calcifiée de l'artère fémorale commune gauche estimée à 50% selon le NACET.
 - Aspect grêle de l'ensemble de l'artère fémorale profonde avec absence de ré haussement au niveau de son tiers distal.
 - L'artère fémorale superficielle siège d'une importante surcharge athéromateuse partiellement calcifiée étagée, elle est toutefois de calibre acceptable et normalement rehaussé le long de son trajet.
 - L'artère poplitée est grêle mais reste toutefois perméable.
 - Aspect grêle de l'ensemble du trépied jambier ; à moindre degré comparativement au côté controlatéral, et reste perméable jusqu'en distalité.
- À noter la présence d'un matériel hypodense au niveau de la lumière de la veine poplitée gauche étendue au niveau de la totalité de la veine fémorale superficielle, la fémorale commune et la veine iliaque externe gauches, avec aspect en cible après injection du produit de contraste.
Ce comblement par du matériel échogène est retrouvé au complément Echo-doppler réalisé.

CONCLUSION :

- *Aspect scanographique d'une importante surcharge athéromateuse réalisant un aspect en médiacalcosse de l'ensemble du réseau artériel responsable d'une artériopathie chronique oblitérante des membres inférieurs, dont l'aspect le plus significatif correspond :*

° À droite :

- A des Plaques athéromateuses estimées à 50% selon le NACET de l'artère iliaque externe ;
- Thrombose totale du pontage de l'artère fémorale superficielle ,
- et importante réduction du calibre du trépied jambier.

° À gauche :

- Plaque athéromateuse de l'artère fémorale commune chiffrée à 50%, bien compensée en distalité.

- *Thrombose veineuse étendue de la veine poplitée jusqu'au niveau de la veine iliaque externe gauches.*

Confraternellement
Signé : DR MOUSS



Casablanca, le 09/06/2020

NOM DU PATIENT : BENYASS ABDELHAFID 66 ANS
MEDECIN TRAITANT : DR SINNATE A
EXAMEN REALISE : ANGIOSCANNER DES MEMBRES INFERIEURS.

• CONTEXTE CLINIQUE :

Patient diabétique présente une gangrène du pied droit avec infiltration de la jambe et du pied ;
pontage fémoral homolatéral dans les antécédents .

• TECHNIQUE :

- Injection automatique, du produit de contraste iodé et acquisition hélicoïdale au temps artériel sur l'aorte et les membres inférieurs.

• RESULTATS :

- Présence d'une importante surcharge athéromateuse partiellement calcifiée étagée réalisant un aspect de médiocalcose diffuse au niveau de l'ensemble du réseau artériel aorto-iliaque et des membres inférieurs prédominant au niveau des axes aorto-iliaques et fémoraux.
- L'aorte abdominale sous-rénale en prés bifurcation iliaque est de calibre normal, siège d'une surcharge athéromateuse et d'une médiocalcose étendue.
- Rehaussement normal de la lumière avec conservation du parallélisme de ses bords sans mise en évidence de sac anévrysmal.
- La bifurcation aorto-iliaque est également le siège d'une surcharge athéromateuse avec petites plaques calcifiées non sténosantes.

A droite :

- Présence d'une plaque athéromateuse partiellement calcifiée au niveau du tiers moyen de l'artère iliaque externe droite estimée à 50% selon le NACET et étendue sur 29 mm en hauteur.
- L'artère fémorale commune est grêle mais reste toutefois perméable.
- Le pontage fémoral externe est thrombosée depuis sa naissance tout au long de son trajet qui prend le tiers proximal et moyen de l'artère porteuse.
- Présence d'une reperméabilisation au niveau du tiers distal de la fémorale superficielle juste avant sa confluence poplitée par une circulation collatérale de branches artériolaires venant de l'artère fémorale profonde.
- L'artère fémorale profonde est grêle mais reste toutefois perméable le long de son trajet.
- L'artère poplitée est de calibre acceptable et perméable.
- Le trépied jambier est grêle, de calibre très réduit, ne dépassant pas 0,5 mm en distalité mais reste perméable.
- Absence de réhaussement de l'artère pédieuse.
- Présence d'une importante circulation collatérale grêle intéressant la distalité du membre inférieur droit ;
- Présence d'une importante infiltration œdémateuse des parties molles musculaires et du tissu cellulograisieux sous-cutané de l'ensemble de la jambe et du pied droits.
- À noter une perte de substance cutanée en regard des orteils.
- En fenêtre osseuse : présence d'un foyer d'ostéolyse en miroir au niveau des articulations métatarsophalangiennes des 1^{er} et 2^e rayons.