

## RECOMMANDATIONS IMPORTANTES A LIRE POUR ACTIVER LES REMBOURSEMENTS ET EVITER LES REJETS

### Conditions générales :

- Le cadre réservé à l'adhérent doit être dûment renseigné.
- Le cadre réservé au médecin doit être renseigné par le praticien lui-même notamment la nature de la maladie.
- La validité de la feuille de soins est limitée à 3 mois à compter de la première consultation.
- L'entente préalable est exigée pour toute hospitalisation médicale, chirurgicale, soins dentaires spéciaux, extractions multiples, parodontie orthodontie, prothèses dentaires, prothèses auditives ou orthopédiques ainsi que pour tous les actes effectués en série.
- En cas d'accident, une déclaration précisant les causes et circonstances de l'accident est à joindre à la feuille de soins.

### Pharmacie :

- Les vignettes des médicaments doivent être obligatoirement jointes aux ordonnances.
- Pour les médicaments sans vignettes une facture de la pharmacie doit être jointe.

### Radiologie et Biologie :

- La facture ainsi qu'une copie des résultats des analyses ou du compte rendu (sous pli confidentiel) doivent être jointes à l'ordonnance médicale pour toute demande de remboursement.
- Un pli confidentiel du médecin prescripteur des analyses ou radios peut être demandé par le médecin conseil de la mutuelle.

### Optique :

- L'ordonnance du médecin prescripteur et la facture de l'opticien sont à joindre à la feuille de soins.

### Rééducation :

- L'entente préalable renseignée par le médecin prescripteur est exigée avant le début des séances de rééducations.
- Pour le remboursement, la facture et le calendrier des séances effectuées sont à joindre à la feuille de soins.

### Dentaire :

- En cas de prothèses ou de traitement canaux, l'accord préalable renseigné sur la feuille de soins est obligatoire avant le début de traitement.
- La facture doit être jointe à la feuille de soins pour toute demande de remboursement.
- La radio-après soins est obligatoire en cas de prothèses ou de traitement canaux.

### Maladie et Affection Longue Durée ALD et ALC :

- La déclaration de maladie chronique doit être renseignée par le médecin prescripteur et renouvelée tous les 6 mois.



**MUPRAS**  
Mutuelle de Prévoyance  
& d'Actions Sociales  
de Royal Air Maroc

## Déclaration de Maladie

N° W19-449394

N° 35239

☒ **Maladie** ☐ **Dentaire** ☐ **Optique** ☐ **Autres**

Cadre réservé à l'adhérent (e)

Matricule : 0704 Société : .....

☐ Actif ☒ Pensionné(e) ☐ Autre

Nom & Prénom : BAZARNE Abdellah

Date de naissance : 1/1/47

Adresse : 19

Tél. : 19 Total des frais engagés : 2 500 00 Dhs

Cadre réservé au Médecin

Cachet du médecin : DR EL MAKHLOUF Ali  
Professeur Agrégé Cardiologie  
5, Rue Med. Abdouh - Casa  
Tél : 05 22 29 81 55/59 - 05 22 47 26 89

Date de consultation : 26/06/20

Nom et prénom du malade : BAZARNE Abdellah Age : .....

Lien de parenté : ☒ Lui-même ☐ Conjoint ☐ Enfant

Nature de la maladie : H-T-A

En cas d'accident préciser les causes et circonstances : .....

Dans le cas où la maladie aurait un caractère confidentiel, communiquer les renseignements sous pli confidentiel à l'attention du médecin conseil de la Mutuelle.

J'atteste sur l'honneur l'exactitude des renseignements portés sur la présente déclaration. Je déclare avoir pris connaissance de la clause relative à la protection des données personnelles.

Fait à : Casa Le : 28/06/2020

Signature de l'adhérent(e) : [Signature]

### Adresses Mails utiles

- Réclamation : [contact@mupras.com](mailto:contact@mupras.com)
- Prise en charge : [pec@mupras.com](mailto:pec@mupras.com)
- Adhésion et changement de statut : [adhesion@mupras.com](mailto:adhesion@mupras.com)

La MUPRAS garantit le respect de la loi n° 09-08 relative à la protection des personnes physiques à l'égard du traitement des données à caractère personnel.

MUPRAS : Centre Allal Ben Abdellah - 6ème Etage Angle Rue Mohamed Fakir et Rue Allal Ben Abdellah - Quartier de l'Indépendance - Casablanca 20000 - Tél. : 05 22 20 45 45 (LG) - Fax : 05 22 22 78 18 - [www.mupras.com](http://www.mupras.com)

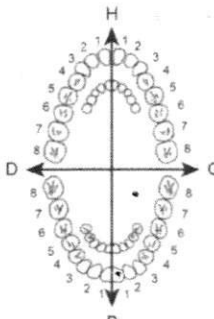
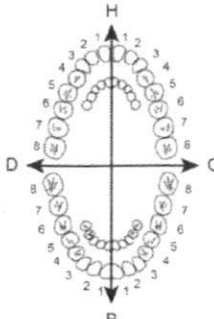


RELEVÉ DES FRAIS ET HONORAIRES				
Dates des Actes	Natures des Actes	Nombre et Coefficient	Montant détaillé des Honoraires	Cachet et signature du Médecin attestant le Paiement des Actes
26.06.2020	G	3	300 dh	INP : <input type="checkbox"/> Dr. EL MAKHLOUF A.H. Professeur Agrégé Cardiologie 5, Rue Med. Abdouh Casa Tél : 05.22.29.81.55/59 - 05.22.47.26.89
27.06.2020	Endovask	1000		
04.07.2020	Héparine	1000		

EXECUTION DES ORDONNANCES		
Cachet du Pharmacien ou du Fournisseur	Date	Montant de la Facture
Pharmacie GANT DE LOUAS Rue de l'Indépendance Tél : 05.22.99.37.48	02/07/2020	144

ANALYSES - RADIOGRAPHIES			
Cachet et signature du Laboratoire et du Radiologue	Date	Désignation des Coefficients	Montant des Honoraires
Clinique JERRADA CASIS Service de Radiologie CASABLANCA Tél : 05.22.99.37.48	09.07.2020	800 JERRADA CASIS 05.22.99.37.48	5500.00 dh Ech. Thoracique

AUXILIAIRES MEDICAUX						
Cachet et signature du Particien	Date des Soins	Nombre				Montant détaillé des Honoraires
		AM	PC	IM	IV	

RELEVÉ DES FRAIS ET HONORAIRES																									
Le praticien est prié de préciser la dent traitée, l'acte pratiqué en indiquant la nature des soins.																									
Important : Veuillez joindre les radiographies en cas de prothèses ou de traitement canaux, ainsi que le bilan de l'ODF.																									
<b>SOINS DENTAIRES</b>  	Dents Traitées	Nature des Soins	Coefficient	INP : <input type="checkbox"/>																					
				COEFFICIENT DES TRAVAUX <input type="text"/>																					
				MONTANTS DES SOINS <input type="text"/>																					
				DEBUT D'EXECUTION <input type="text"/>																					
				FIN D'EXECUTION <input type="text"/>																					
<b>O.D.F. PROTHESES DENTAIRES</b>  	<b>DETERMINATION DU COEFFICIENT MASTICATOIRE</b> <table border="1"> <tr> <td>H</td> <td></td> <td>H</td> </tr> <tr> <td>25533412</td> <td>21433552</td> <td></td> </tr> <tr> <td>00000000</td> <td>00000000</td> <td></td> </tr> <tr> <td>D</td> <td></td> <td>G</td> </tr> <tr> <td>00000000</td> <td>00000000</td> <td></td> </tr> <tr> <td>35533411</td> <td>11433553</td> <td></td> </tr> <tr> <td>B</td> <td></td> <td></td> </tr> </table>		H		H	25533412	21433552		00000000	00000000		D		G	00000000	00000000		35533411	11433553		B			Coefficient	
	H		H																						
	25533412	21433552																							
	00000000	00000000																							
	D		G																						
	00000000	00000000																							
	35533411	11433553																							
	B																								
			COEFFICIENT DES TRAVAUX <input type="text"/>																						
			MONTANTS DES SOINS <input type="text"/>																						
		DATE DU DEVIS <input type="text"/>																							
		DATE DE L'EXECUTION <input type="text"/>																							

VISA ET CACHET DU PRATICIEN ATTESTANT LE DEVIS

VISA ET CACHET DU PRATICIEN ATTESTANT L'EXECUTION

**CENTRE D'IMAGERIE MEDICALE  
CLINIQUE JERRADA OASIS**



**مركز الفحص بالأشعة  
مصحة جرادة الوزيس**

**DR. AKDIM Fatima**

Spécialiste en radiologie

Diplômée de la faculté de médecine de Paris Descartes

Ex. attachée des hôpitaux de Paris

Diplômée en imagerie cardiaque, Vasculaire et IRM corps entier - Paris V

IRM Haut Champ / Scanner Multibarrette(128s)/ Coroscanner / IRM Cardiaque /  
Morphologique / Fonctionnelle / Perfusion / Viabilité / Stress / Angio-scanner /  
Angio-IRM / Coloscopie virtuelle (par insuflateur automatique au CO2) / Dentascanner /  
Echo Doppler / Radiologie / Radiologie Générale / Radiologie conventionnelle

**09/07/2020**

Casablanca, le .....

PATIENT : **BADRANE ABDELHAK**

PRESCRIPTEUR: **PR. EL MAKHLOUF ALI**

**CORO-SCANNER**

**INDICATION :** HTA. ESV au holter. DT2 chez un patient de 73 ans.

**TECHNIQUE :**

Acquisition synchronisée à l'ECG avec injection de produit de contraste iodé sur un scanner  
Discovery HD 750. Reconstructions MIP, 2D et curvilignes.

**RESULTATS :**

**1/Etude du réseau coronaire:**

Dominance droite. Origine d'implantation normale. Absence d'anomalie de trajet.

La coronaire droite est perméable sans sténose significative.

Elle donne une IVP et RVG également perméables et indemnes de sténose

A gauche, le tronc commun est perméable, de calibre normal, sans lésion significative. Il se  
bifurque pour donner une IVA et une circonflexe.

L'IVA est perméable sur l'ensemble de son trajet sans lésion significative. Microplaque  
calcifiée au niveau de l'IVA distale juste après la naissance de la 3eme diagonale.

Elle donne des diagonales perméables indemnes de sténoses.

La circonflexe est perméable sur l'ensemble de son trajet sans lésion significative.

Elle donne des marginales perméables indemnes de sténose.

**2/Etude cardio-pulmonaire :**

Absence d'épanchement péricardique ou d'anomalie des feuillets.

Absence d'anomalie de densité ou d'épaisseur de la paroi ventriculaire gauche.

Aorte ascendante de calibre normal. VA tricuspides. Petites calcifications des sinus de  
Valsalva.

Pas d'anomalie du parenchyme pulmonaire dans le champ exploré.

**CONCLUSION :**

**Réseau coronaire de type droit dominant sans sténose significative.**

Merci de votre confiance.

**DR. AKDIM**

**Clinique JERRADA OASIS**  
Service de Radiologie  
CASABLANCA  
Tél : 05 22 99 37 48



## CLINIQUE JERRADA OASIS



090061078

CASABLANCA Le : 09-07-2020

Facture N° 08820/20

**A. Identification**

N° Dossier : CJO20G09093732

N° Identifiant : 028396/20

Nom &amp; Prénom : M. BADRANE ABDELHAK

C.I.N : B218177

Adresse : CASA

**C. Débiteur**

page 1/1

Organisme : Payant

**D. Période d'Hospitalisation**

Date Entrée : 09-07-2020

Date Sortie : 09-07-2020

Médecin traitant : DR. EL MAKHLOUF ALI

Traitement :

Qté	Prestations	Observation	Prix U.	L.C.	Coef	Total
<b>RADIOLOGIE</b>						
1	CORO-SCANNER		5 000,00			5 000,00
1	ECHOGRAPHIE CERVICALE		500,00			500,00
Total Rubrique :						<b>5 500,00</b>

PARTIE CLINIQUE :

5 500,00

PARTIE HONORAIRES ET ACTES EXTERNES :

0,00

Arrêté la présente facture à la somme de :

**TOTAL GENERAL****5 500,00**

CINQ MILLE CINQ CENTS DIRHAMS

Arrêté la présente facture à la somme de la part organisme de :

Cachet et Signature

**Clinique JERRADA OASIS**  
 Service de Radiologie  
 CASABLANCA  
 Tél : 05 22 99 37 48



Casablanca, le

09/07/2020

PATIENT : BADRANE ABDELHAK  
PRESCRIPTEUR: PR. EL MAKHLOUF ALI

### ECHOGRAPHIE THYROIDIENNE

#### RESULTAT :

- Glande thyroïde augmentée de volume, de contours réguliers, normalement vascularisée au doppler couleur, mesurant
- Lobe droit : 40x26x24mm soit un volume estimé à 13cc
- Lobe gauche 42x23x17mm soit un volume estimé à 9cc
- L'isthme est de 3.5mm d'épaisseur

#### Lobe droit :

Mise en évidence de deux formations nodulaires, assez bien limitées de contours irréguliers, isoéchogène, discrètement vascularisée au doppler couleur, médio lobaire et polaire inférieur mesurant respectivement : 11x8mm et 22x13mm, classées EU-TIRADS 2.

Présence en Lobo-isthmique droit d'une formation ovale bien limitée de contours réguliers, discrètement hypoéchogène, mesurant 11x9mm, classée EU-TIRADS 4.

#### Lobe gauche : présence de trois formations nodulaires :

N1 : polaire supérieur spongiforme, bien limitée de contours réguliers, mesurant 7x3mm, classée EU-TIRADS 2

N2 : médio lobaire gauche solido-kystique, la composante solide est isoéchogène, mesurant 5x3mm, classé EU-TIRADS 2.

N3 : polaire inférieure, isoéchogène, bien limité de contours réguliers, siège de microcalcification, mesurant 5x3.5mm, classé EU-TIRADS 4.

Absence d'anomalie des glandes sous mandibulaires et parotides

Absence d'adénopathie jugulo-carotidienne.

Axes vasculaires jugulo-carotidiens libre.

#### CONCLUSION :

Aspect échographique d'un GMHN, dont le plus péjoratif est classé EUTIRADS 4.

Dr. BELABBES F.Z.  
Médecin Radiologue

Merci de votre confiance.

DR BELABBES

**PROFESSEUR Ali EL MAKHLOUF**  
**Cardiologie adulte et pédiatrique**  
**Explorations Cardio-vasculaires**

**5 rue Mohamed Abdou**

**CASABLANCA**

**Tél. : 0522 29 81 55 / 59 ou 0522 47 26 89**

**Dom : 0522 79 85 32 - Fax : 0522 22 62 97**

**GSM cabinet : 06 78 18 18 16**

**Casablanca, le 26 Juin 2020**

**Mr Abdelhak BADRANE**

**1 - ECHOGRAPHIE THYROIDIENNE :  
NODULES THYROIDIENS A DROITE**

DR. EL MAKHLOUF Ali  
Professeur Agrégé Cardiologie  
5, Rue Med. Abdou - Casa  
Tél: 05 22 29 81 55/59 - 05 22 47 26 89

**Clinique JERRADA OASIS**

**Service de Radiologie**

**CASABLANCA**

**Tél : 05 22 99 37 48**

**TRAITEMENT A NE PAS ARRETER JUSQU'A LA PROCHAINE VISITE  
EN CAS D'URGENCE APPELER LA CLINIQUE JERRADA OASIS AU :**

**05 22 23 81 81 OU 05 22 23 84 52/53/54**

**OU ENVOYER UN MESSAGE ECRIT AU : 06 61 13 14 83**

**PROFESSEUR Ali EL MAKHLOUF**  
Cardiologie adulte et pédiatrique  
Explorations Cardio-vasculaires

5 rue Mohamed Abdou

CASABLANCA

Tél. : 0522 29 81 55 / 59 ou 0522 47 26 89

Dom : 0522 79 85 32 - Fax : 0522 22 62 97

GSM cabinet : 06 78 18 18 16

Casablanca, le 8 Juillet 2020

Mr Abdelhak BADRANE

1 - DETENSIEL 10 mg

1/2 CP MATIN x 03 MOIS



DR. EL MAKHLOUF Ali  
Professeur Agrégé Cardiologie  
5, Rue Med. Abdouh - Casa  
Tél: 05 22 29 81 55/59 - 05 22 47 26 89

PHARMACIE GARE DE L'ON  
Dr. EDDOUBI Hicham  
152 Bis, Route de l'Oasis  
ASA-Anfa-Tél. (02) 99 02 \*

TOT = 144. ~

DÉTENSIEL® 10 mg  
30 comprimés pelliculés sécables  
6 118001 101788  
PPV : 72,00 DH  
Distribué par Cooper Pharma  
6 118001 101788  
PPV : 72,00 DH  
Distribué par Cooper Pharma

**TRAITEMENT A NE PAS ARRETER JUSQU'A LA PROCHAINE VISITE**  
**EN CAS D'URGENCE APPELER LA CLINIQUE JERRADA OASIS AU :**

**05 22 23 81 81 OU 05 22 23 84 52/53/54**

**OU ENVOYER UN MESSAGE ECRIT AU : 06 61 13 14 83**



**PROFESSEUR Ali EL MAKHLOUF**  
**Cardiologie adulte et pédiatrique**  
**Explorations Cardio-vasculaires**

**5, rue Mohamed Abdou**  
**CASABLANCA**

**Tél. : 0522.29.81.55 / 59 ou 0522.47.26.89**

**Fax : 0522.22.62.97**

**Casablanca, Le 27/06/2020**

**Mr BADRANE Abdelhak**

**ECHO DOPPLER CARDIAQUE**

Dim.vgtd= 59,2

Dim.vgts= 39,8

%racc.= 32,8

Ep.ppvgt= 8,21

Siv td= 9,07

Dim.racine ao= 37

Dim.og.= 34

Ouv.sigm.ao= 23

**Commentaires:**

Oreillette gauche normale.

Oreillette droite normale

Ventricule gauche de taille normale.

Fonction ventriculaire gauche normale.

Fraction d'éjection est à 60%.

**Mitrale:**

Micro fuite mitrale.

Le rapport E/A < 1 m/s avec l'onde E = 0.52 m/s.

**Tricuspide :**

Insuffisance tricuspideenne grade 1.

La PAP calculée à partir de l'IT est à 30 mmHg.

**Aorte:**

Valves aortiques remaniées.

Fuite aortique grade 1.

La Vmax = 1.68 m/s.

**Conclusion:**

Micro fuite mitrale.

Fuite aortique grade 1.

Valves aortiques remaniées.

Oreillette gauche normale.

Oreillette droite normale

Ventricule gauche de taille normale.

Fonction ventriculaire gauche normale.

Fraction d'éjection est à 60%.

Pression artérielle pulmonaire normale.

**N.B :** En cas de soins dentaire, J'ai conseillé à **Mr BADRANE Abdelhak** de prendre de l'AMOXIL 3 g per os une heure avant les soins

**Prévoir Holter ECG et coroscanner par la suite.**

**Dr. EL MAKHLOUF Ali**  
Professeur Agrégé Cardiologie  
5, Rue Med. Abdouh - Casa  
Tél : 05.22.29.81.55/59 - 05.22.47.26.89



**PROFESSEUR Ali EL MAKHLOUF**  
Cardiologie adulte et pédiatrique  
*Explorations Cardio-vasculaires*

5 rue Mohamed Abdou  
CASABLANCA

Tél. : 0522 29 81 55 / 59 ou 0522 47 26 89

Dom : 0522 79 85 32 - Fax : 0522 22 62 97

GSM cabinet : 06 78 18 18 16

Casablanca, le 8 Juillet 2020

Mr Abdelhak BADRANE

*Abdelhak Badrane*

*HTA*

*68v en Kelly*

*- ST2*

Clinique JERRADA OASIS  
Service de Radiologie  
CASABLANCA  
Tél : 05 22 99 37 48

Dr. EL MAKHLOUF Ali  
Professeur  
5, rue Mohamed Abdou - Casa  
Tél : 05 22 29 81 55 / 59 - 05 22 47 26 89

**TRAITEMENT A NE PAS ARRETER JUSQU'A LA PROCHaine VISITE**  
**EN CAS D'URGENCE APPELER LA CLINIQUE JERRADA OASIS AU :**  
**05 22 23 81 81 OU 05 22 23 84 52/53/54**  
**OU ENVOYER UN MESSAGE ECRIT AU : 06 61 13 14 83**

Cher journal

me - 2



PROFESSEUR Ali EL MAKHLOUF  
Cardiologie adulte et pédiatrique  
Explorations Cardio-vasculaires

5 rue Mohamed Abdou  
CASABLANCA

Tél. : 05 22 29 81 55/59 ou 05 22 47 26 89

Fax : 05 22 22 62 97

Dom : 05 22 79 85 32

#### NOTE D'HONORAIRE

Mr Abdelhak BADRANE .

**Le 26/06/2020**

Consultation + ECG.....: 300,00 DHS.

**Le 27/06/2020**

Echodoppler cardiaque.....: 1000,00 DHS

**Le 04/072020**

Holter ECG.....: 1000,00 DHS

La présente facture est arrêtée à la somme de 2300,00 DHS

**Dr. EL MAKHLOUF Ali**  
Professeur Agrégé Cardiologie  
5, Rue Mod. Abdouh - Casa  
Tél: 05 22 29 81 55/59 - 05 22 47 26 89



10 mm/mV 25 mm/s 10 mm/mV

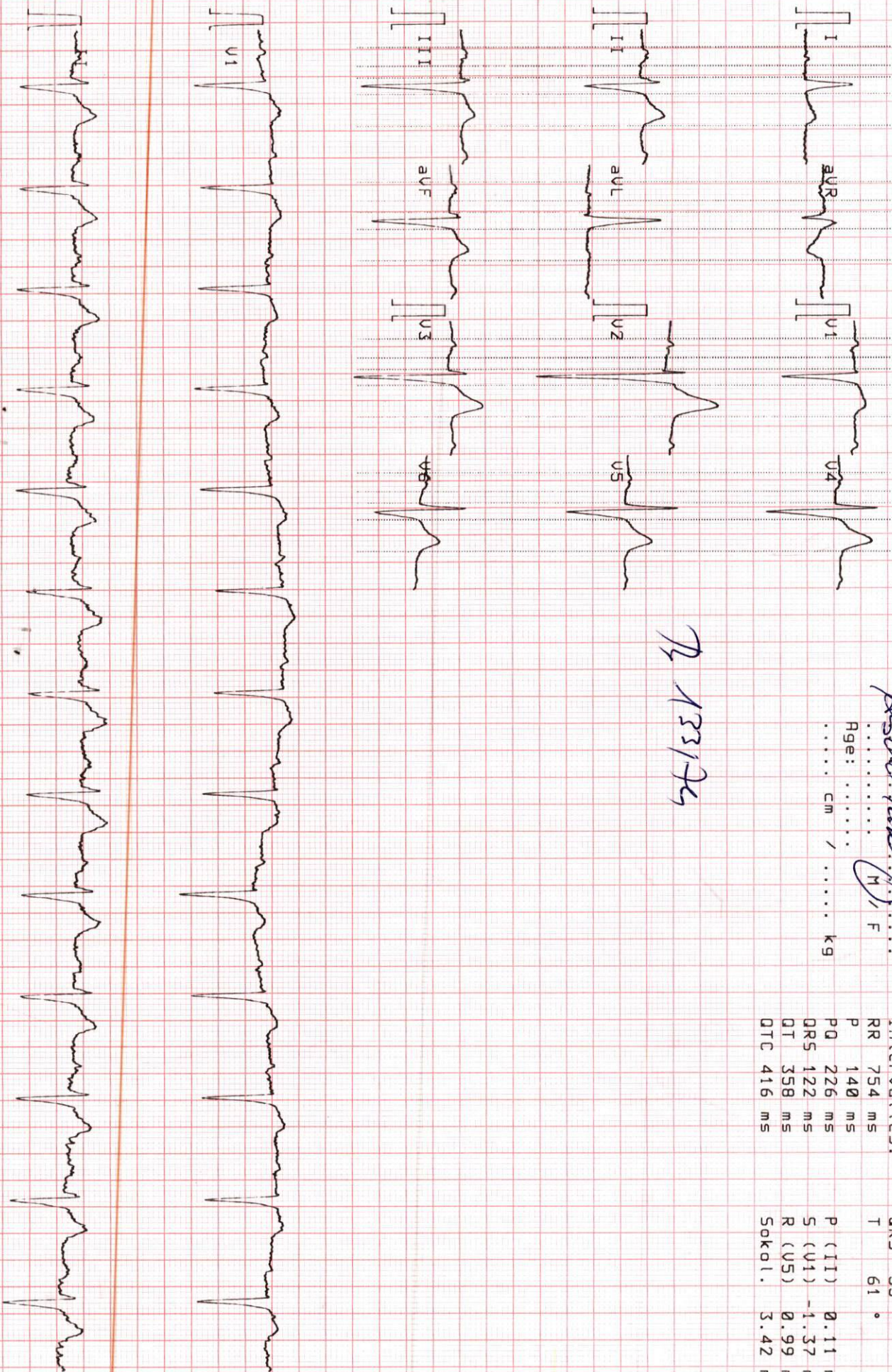
W. B. ADAMS  
 Asadlyak (M), F  
 Age: .....  
 ..... cm / ..... kg

FC: 80/min  
 Intervals:  
 RR 754 ms  
 P 140 ms  
 PQ 226 ms  
 QR5 122 ms  
 QT 358 ms  
 QTc 416 ms

Axis:  
 P 30°  
 QR5 -55°  
 T 61°

P (I) 0.11 mV  
 S (U1) -1.37 mV  
 R (U5) 0.99 mV  
 Sokol. 3.42 mV

72 133/76



mm/s 10 mm/mV 2.05-35Hz F50

\$a 04-JUL-20 10:18:36

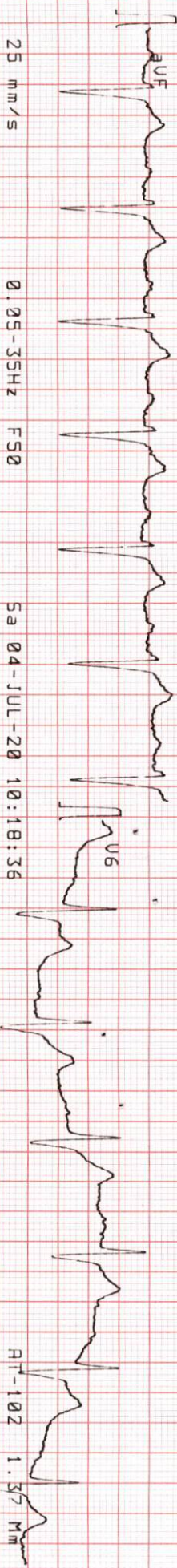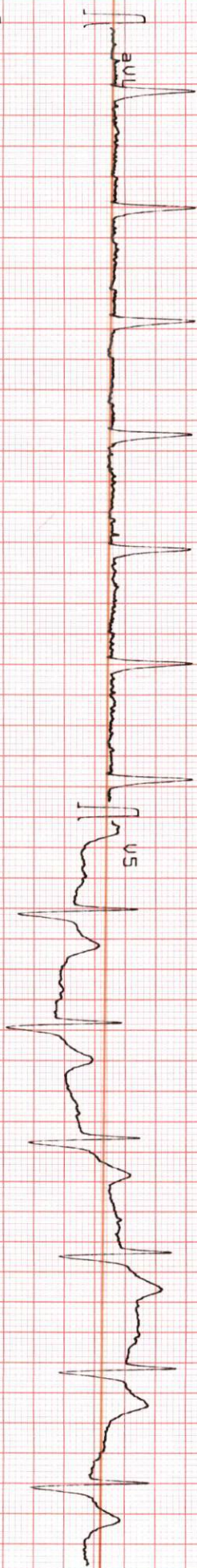
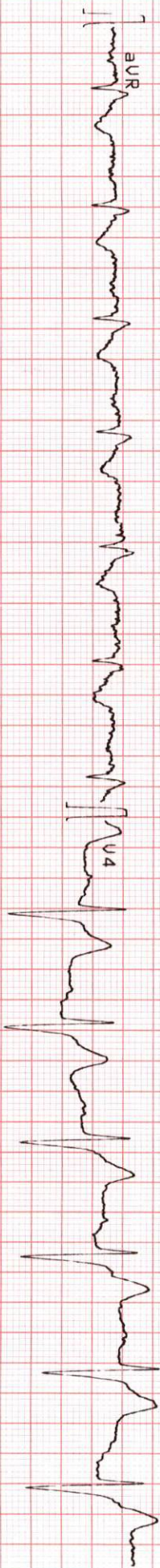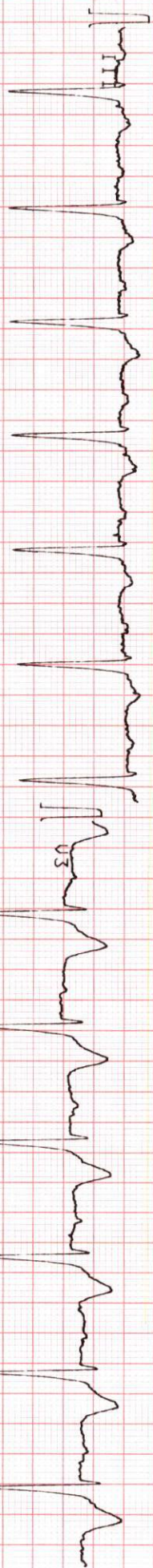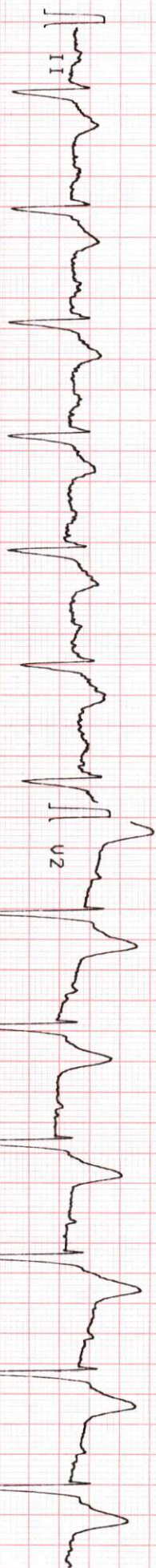

AT-102 1.37 Mm



10 mm/mV

10 mm/mV

FC: 80/min



25 mm/s

0.05-35Hz FS0

5a 04-JUL-20 10:18:36

AT-102 1.37 Mm