

## RECOMMANDATIONS IMPORTANTES A LIRE POUR ACTIVER LES REMBOURSEMENTS ET EVITER LES REJETS

### Conditions générales :

- Le cadre réservé à l'adhérent doit être dûment renseigné.
- Le cadre réservé au médecin doit être renseigné par le praticien lui-même notamment la nature de la maladie.
- La validité de la feuille de soins est limitée à 3 mois à compter de la première consultation.
- L'entente préalable est exigée pour toute hospitalisation médicale, chirurgicale, soins dentaires spéciaux, extractions multiples, parodontie orthodontie, prothèses dentaires, prothèses auditives ou orthopédiques ainsi que pour tous les actes effectués en série.
- En cas d'accident, une déclaration précisant les causes et circonstances de l'accident est à joindre à la feuille de soins.

### Pharmacie :

- Les vignettes des médicaments doivent être obligatoirement jointes aux ordonnances.
- Pour les médicaments sans vignettes une facture de la pharmacie doit être jointe.

### Radiologie et Biologie :

- La facture ainsi qu'une copie des résultats des analyses ou du compte rendu (sous pli confidentiel) doivent être jointes à l'ordonnance médicale pour toute demande de remboursement.
- Un pli confidentiel du médecin prescripteur des analyses ou radios peut être demandé par le médecin conseil de la mutuelle.

### Optique :

- L'ordonnance du médecin prescripteur et la facture de l'opticien sont à joindre à la feuille de soins.

### Rééducation :

- L'entente préalable renseignée par le médecin prescripteur est exigée avant le début des séances de rééducations.
- Pour le remboursement, la facture et le calendrier des séances effectuées sont à joindre à la feuille de soins.

### Dentaire :

- En cas de prothèses ou de traitement canalaires, l'accord préalable renseigné sur la feuille de soins est obligatoire avant le début de traitement.
- La facture doit être jointe à la feuille de soins pour toute demande de remboursement.
- La radio-après soins est obligatoire en cas de prothèses ou de traitement canalaires.

### Maladie et Affection Longue Durée ALD et ALC :

- La déclaration de maladie chronique doit être renseignée par le médecin prescripteur et renouvelée tous les 6 mois.

### Adresses Mails utiles

- Réclamation : contact@mupras.com
- Prise en charge : pec@mupras.com
- Adhésion et changement de statut : adhesion@mupras.com

La MUPRAS garantit le respect de la loi n° 09-08 relative à la protection des personnes physiques à l'égard du traitement des données à caractère personnel.

**MUPRAS** : Centre Allal Ben Abdellah - 6ème Etage Angle Rue Mohamed Fakir et Rue Allal Ben Abdellah - Quartier de l'Horloge Casablanca 20000 - Tél. : 05 22 20 45 45 (LG) - Fax : 05 22 22 78 18 - www.mupras.com



**MUPRAS**  
Mutuelle de Prévoyance  
& d'Actions Sociales  
de Royal Air Maroc

## Déclaration de Maladie

N° W19-535053

35358

☐ Maladie ☐ Dentaire ☐ Optique ☐ Autres

Cadre réservé à l'adhérent (e)

Matricule : 12293 Société : RAM

☒ Actif ☐ Pensionné(e) ☐ Autre

Nom & Prénom : HERNISSI JAWAD

Date de naissance : 21/10/2018

Adresse : 1°6 Rue 31 B2 Ibnou Sina

Tél. : 065080999 Total des frais engagés : Dhs

Cadre réservé au Médecin

Dr. Catherine SABLAYROLLES BENNOUNA  
Gynécologie Obstétriques  
Rés. Hicham Bd. Abdelmoumen  
Angle Abou Marouane - Casablanca  
Tél : 05 22 86 46 75  
ICE : 00161347160050

Cachet du médecin :

Date de consultation : 20/03/2020

Nom et prénom du malade : MAG'OUH Kantar

Age :

Lien de parenté : ☒ Lui-même ☐ Conjoint ☐ Enfant

Nature de la maladie : Snp de grossesse

En cas d'accident préciser les causes et circonstances :

Dans le cas où la maladie aurait un caractère confidentiel, communiquer les renseignements sous pli confidentiel à l'attention du médecin conseil de la Mutuelle.

J'atteste sur l'honneur l'exactitude des renseignements portés sur la présente déclaration. Je déclare avoir pris connaissance de la clause relative à la protection des données personnelles.

Fait à : CASA le 28/07/2020

Signature de l'adhérent(e) : [Signature]





Dr Catherine SABLAYROLLES BENNOUNA

Gynécologie - Accouchements

Diplômée de la faculté de médecine De Poitiers

Ancienne Interne des Hôpitaux de Poitiers

Diplômée en Echographie

Diplômée en Stérilité

Colposcopie

الدكتورة كاترين سابلرول بنونة

اختصاصية في أمراض النساء والولادة

خريجة جامعة بواتي بفرنسا

Casablanca, le

20/03/2020

N° MAGOUH Kawtar

Echographie Postnatale

Morphologie du 2<sup>e</sup> trimestre

RADIOLOGIE Abou Madi

27, Rue Ily Abou Madi

Appt 13 - Gauthier - Casablanca

Tél: 0522 20 34 57 / 0522 20 34 58

Fax: 0522 47 40 00

- D 18/11/19

22SA 3/04/20

Dr Catherine SABLAYROLLES BENNOUNA  
Gynécologie Obstétriques  
Rés. Hicham Bd. Abdelmoumen  
Angle Abou Marouane - Casablanca  
Tél: 05 22 86 46 75  
ICE: 001613471000050



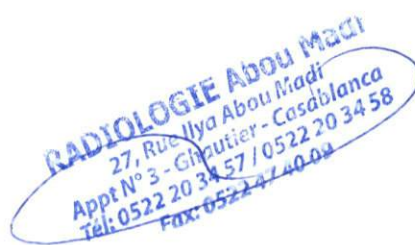Nom & prénom : MAGOUH KAWTAR

FACTURE N° : 20/006408

Date : 07/04/2020

<u>Examen</u>	<u>Montant</u>
ECHOGRAPHIE MORPHOLOGIQUE T2	1 000,00
<b>Total Montant</b>	
1 000,00	

Arrêtée la présente Facture à la somme de:  
MILLE DIRHAMS



Relevé d'identité bancaire  
Banque Centrale Populaire  
Agence Massira  
88, bd massira el khadra Casablanca  
Compte n°:190 780 21211 9307191 000 7 73





Casablanca le 07/04/2020

PATIENT : MAGOUH KAWTAR  
MEDECIN TRAITANT : DR. SABLAYROLLES BENNOUNA CATHERINE  
F

**Dr. Mustapha AKIKI**  
Spécialiste en Radiologie  
Lauréat de la Faculté de  
Médecine de Nancy  
Ex Enseignant à la Faculté de  
Médecine

**Dr. M. AZ El-Arab BERRADA**  
Spécialiste en Radiologie  
Ex Enseignant à la Faculté de  
Médecine

**Dr. Hakima BENKIRANE**  
**Ep. Benjelloun**  
Spécialiste en Radiologie  
Lauréate de la Faculté de  
Médecine de Nancy  
Ex attachée au CHU Ibnou Rochd  
Diplômée de Paris  
en Imagerie de la femme

**Dr. Imad HANAFI**  
Spécialiste en Radiologie  
Lauréat de la Faculté  
de Médecine de Bruxelles  
Ex. Praticien hospitalier  
des hôpitaux de Paris  
Radiologie Conventionnelle  
et Interventionnelle

**Dr. Alae MRANI ZENTAR**  
Spécialiste en Imagerie Médicale  
Radiologie Interventionnelle  
Cancérologique et Cardio-Vasculaire  
Lauréat de l'université de Versailles-  
Saint-Quentin-en-Yvelines

- IRM Haut champ
- Scanner Spirale Multi-barettes
- Imagerie Cardio-Vasculaire
- Radiologie Générale Numérique
- Mammographie/Tomosynthèse
- Echographie-Doppler Couleur
- Echo-Doppler 3D, 4D
- Echographie Morphologique
- Cone Beam
- Panoramique Dentaire Numérique
- Denta-scanner
- Téléradiologie 4 mètres Numérique
- Ostéo-densitométrie Biphotonique
- Radiologie Interventionnelle
- Diagnostic et Thérapeutique

## **ECHOGRAPHIE MORPHOLOGIQUE DU DEUXIEME TRIMESTRE**

Examen réalisé à 22semaines d'aménorrhée environ.

### **ETUDE MORPHOLOGIQUE :**

Fœtus actif dont l'étude morphologique détaillée ne révèle pas d'anomalies :

#### **Pole céphalique :**

- Intégrité de la ligne médiane avec cavité septale.
- Fosse postérieure normale.
- Vallée sylvienne conforme à l'âge gestationnel.
- Pas de dilatation ventriculaire.

**Face** explorée (lèvres, narines et os propres du nez).

**Rachis** d'aspect normal.

**Quatre membres** ; Trois segments avec extrémités vérifiées.

**Poumons** hyperéchogènes homogènes de volume normal.  
Espaces pleuraux libres.

#### **Abdomen :**

- Estomac sous diaphragmatique, de taille normale.
- Deux reins en place, d'échostructure normale.
- Vessie présente.

### **ANNEXES :**

Placenta antérieur bas situé à proximité de l'orifice interne du col avec une distance de 10mm. Ce placenta est à reconstrôler au courant du troisième trimestre.

Liquide amniotique en quantité normale.

Cordon ombilical à trois vaisseaux.

### **BIOMETRIE :**

Biométrie compatible avec l'âge de la grossesse.

PC	C.A	BIP
205mm	191mm	56mm

.../...





Casablanca le 07/04/2020

**Dr. Mustapha AKIKI**  
Spécialiste en Radiologie  
Lauréat de la Faculté de  
Médecine de Nancy  
Ex Enseignant à la Faculté de  
Médecine

**Dr. M. AZ El-Arab BERRADA**  
Spécialiste en Radiologie  
Ex Enseignant à la Faculté de  
Médecine

**Dr. Hakima BENKIRANE**  
**Ep. Benjelloun**  
Spécialiste en Radiologie  
Lauréate de la Faculté de  
Médecine de Nancy  
Ex attachée au CHU Ibnou Rochd  
Diplômée de Paris  
en Imagerie de la femme

**Dr. Imad HANAFI**  
Spécialiste en Radiologie  
Lauréat de la Faculté  
de Médecine de Bruxelles  
Ex. Praticien hospitalier  
des hôpitaux de Paris  
Radiologie Conventionnelle  
et Interventionnelle

**Dr. Alae MRANI ZENTAR**  
Spécialiste en Imagerie Médicale  
Radiologie Interventionnelle  
Cancérologique et Cardio-Vasculaire  
Lauréat de l'université de Versailles-  
Saint-Quentin-en-Yvelines

- IRM Haut champ
- Scanner Spirale Multi-barettes
- Imagerie Cardio-Vasculaire
- Radiologie Générale Numérique
- Mammographie/Tomosynthèse
- Echographie-Doppler Couleur
- Echo-Doppler 3D, 4D
- Echographie Morphologique
- Cone Beam
- Panoramique Dentaire Numérique
- Denta-scanner
- Téléradiologie 4 mètres Numérique
- Ostéo-densitométrie Biphotonique
- Radiologie Interventionnelle
- Diagnostique et Thérapeutique

**PATIENT** : MAGOUH KAWTAR  
**MEDECIN TRAITANT** : DR. SABLAYROLLES BENNOUNA CATHERINE  
**F**

### ETUDE ECHOCARDIOGRAPHIQUE :

Le cœur est en situation normale avec un axe gauche.

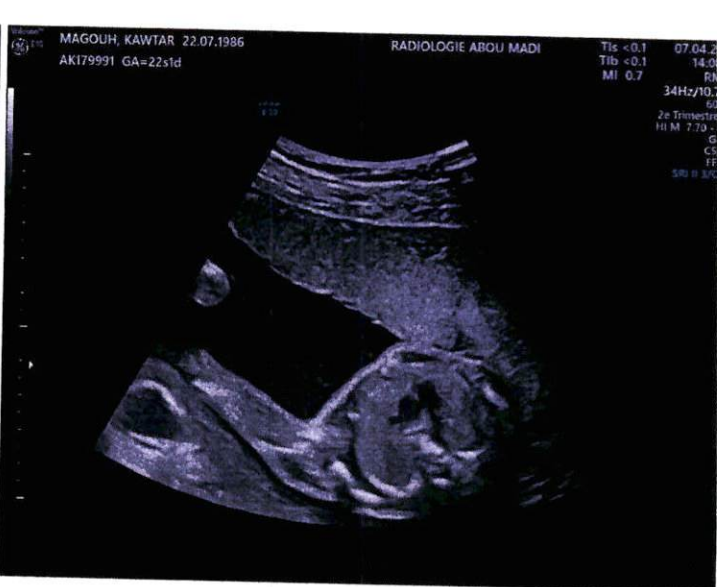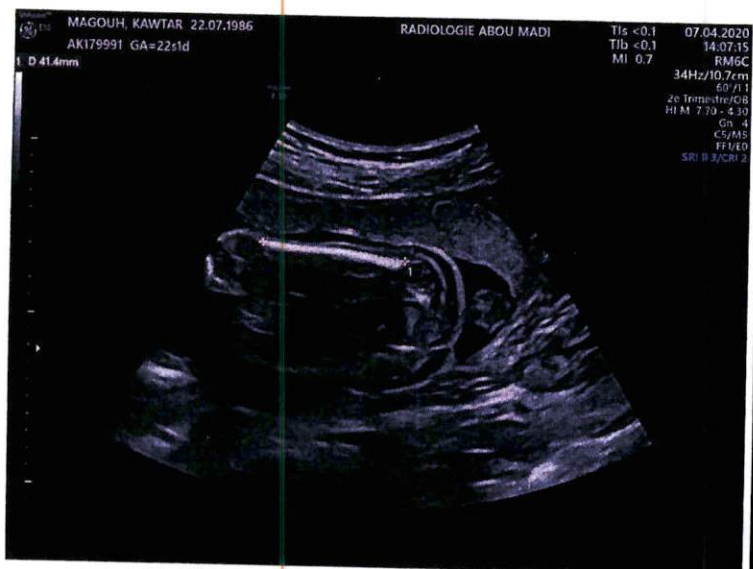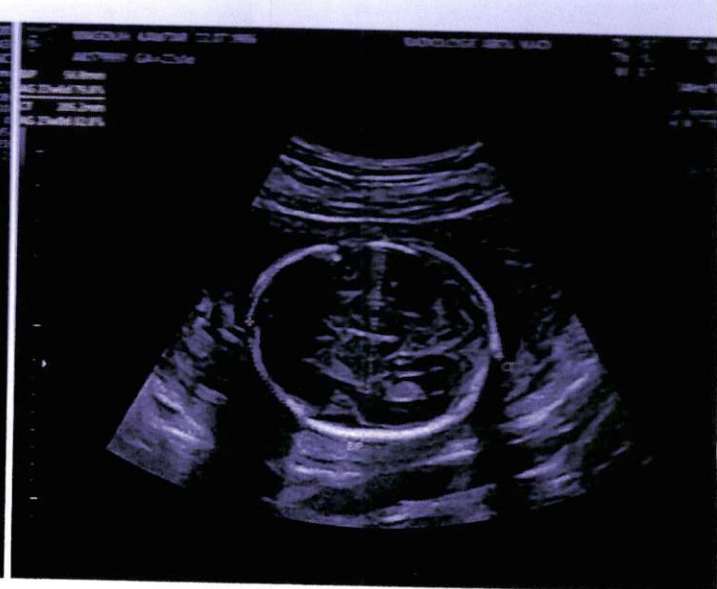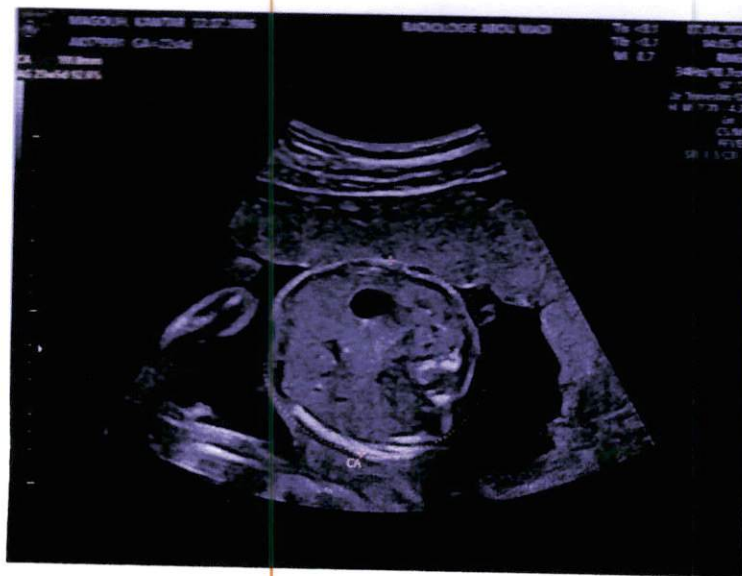- Quatre cavités équilibrées. Veines pulmonaires inférieures s'abouchant à l'oreillette gauche
- Bonne concordance auriculo-ventriculaire avec un décalage valvulaire.
- Voie d'éjection gauche montrant une continuité septo-aortique et aortico-mitrale sans solution de continuité.
- Voie d'éjection droite, artère pulmonaire et infundibulum entourant l'aorte avec un canal artériel d'aspect normal.
- Au niveau de la base du cœur, l'aorte et l'artère pulmonaire sont de calibre équivalent avec un flux antégrade
- La veine cave supérieure est visible, d'aspect normal.

### CONCLUSION :

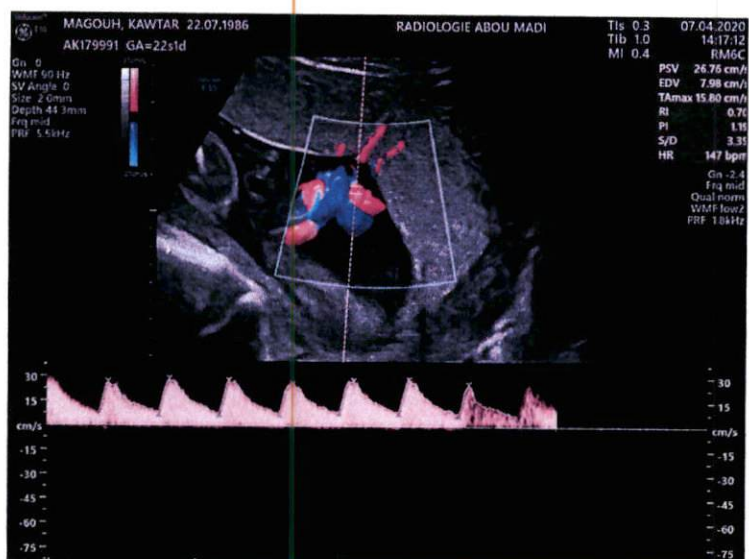
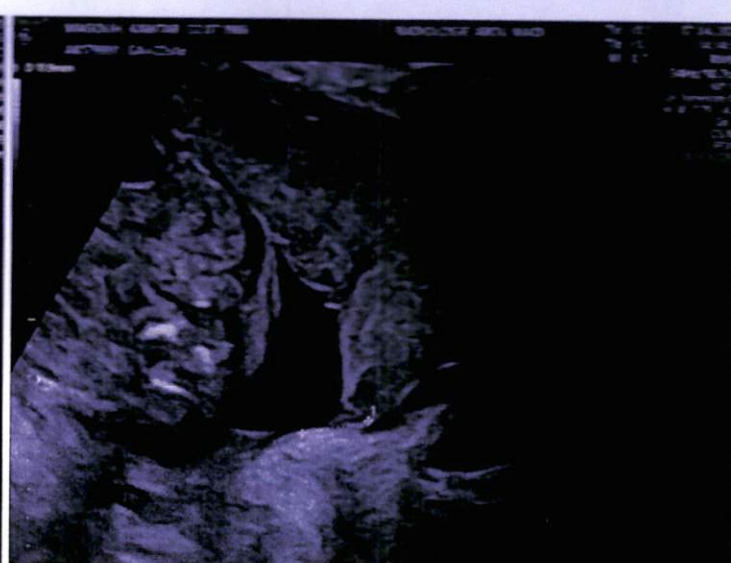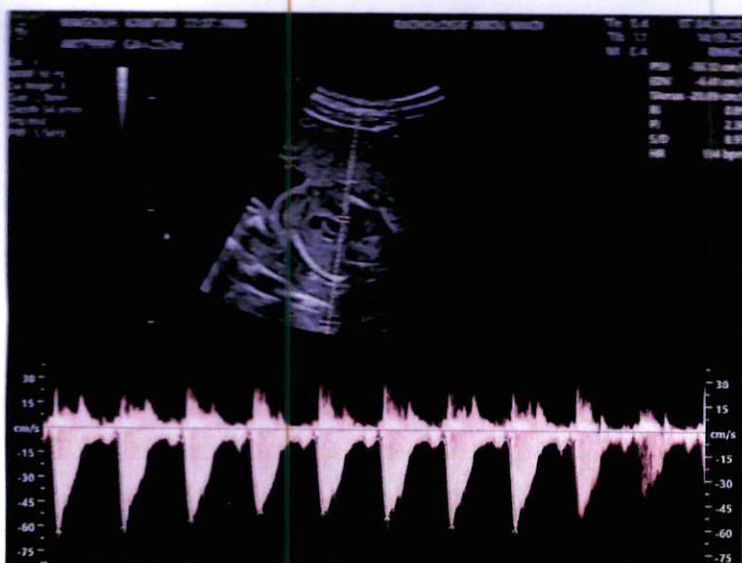
Grossesse évolutive de 22 semaines d'aménorrhée sans anomalie morphologique décelable à cet âge de la grossesse.

Confraternellement  
**DR AKIKI M.**  
**INPE : 091004234**

**RADIOLOGIE ABOUMADI**  
27, Rue Ilysa Abou Madi  
Apppt N°3 - Gauthier - Casablanca  
Tél: 0522 20 34 57 / 0522 20 34 58  
Fax: 0522 20 34 57 / 40 06 38







RADIOLOGIE ABOU MADI				Date d'examen: 07.04.2020 Page: 1 / 10			
Nom: MAGOUH, KAWTAR				Type d'examen: ECHOGRAFIE MORPHOLOGIQUE			
ID patient: AK179991				DR. AKIKI_M			
Indication:				DR. SABLAYROLLES BENNOUNA CAT.			
DDR				G			
DDC 18.11.2019				P			
PFE Biadlock				GP			
CA/LF/CT				N/D			
Mesures 2D				GP			
BIP (CFEF2006)				79.8%			
CT (CFEF2006)				82.8%			
CA (CFEF2006)				92.8%			