

## RECOMMANDATIONS IMPORTANTES A LIRE POUR ACTIVER LES REMBOURSEMENTS ET EVITER LES REJETS

### Conditions générales :

- Le cadre réservé à l'adhérent doit être dûment renseigné.
- Le cadre réservé au médecin doit être renseigné par le praticien lui-même notamment la nature de la maladie.
- La validité de la feuille de soins est limitée à 3 mois à compter de la première consultation.
- L'entente préalable est exigée pour toute hospitalisation médicale, chirurgicale, soins dentaires spéciaux, extractions multiples, parodontie orthodontie, prothèses dentaires, prothèses auditives ou orthopédiques ainsi que pour tous les actes effectués en série.
- En cas d'accident, une déclaration précisant les causes et circonstances de l'accident est à joindre à la feuille de soins.

### Pharmacie :

- Les vignettes des médicaments doivent être obligatoirement jointes aux ordonnances.
- Pour les médicaments sans vignettes une facture de la pharmacie doit être jointe.

### Radiologie et Biologie :

- La facture ainsi qu'une copie des résultats des analyses ou du compte rendu (sous pli confidentiel) doivent être jointes à l'ordonnance médicale pour toute demande de remboursement.
- Un pli confidentiel du médecin prescripteur des analyses ou radios peut être demandé par le médecin conseil de la mutuelle.

### Optique :

- L'ordonnance du médecin prescripteur et la facture de l'opticien sont à joindre à la feuille de soins.

### Rééducation :

- L'entente préalable renseignée par le médecin prescripteur est exigée avant le début des séances de rééducations.
- Pour le remboursement, la facture et le calendrier des séances effectuées sont à joindre à la feuille de soins.

### Dentaire :

- En cas de prothèses ou de traitement canalaires, l'accord préalable renseigné sur la feuille de soins est obligatoire avant le début de traitement.
- La facture doit être jointe à la feuille de soins pour toute demande de remboursement.
- La radio-après soins est obligatoire en cas de prothèses ou de traitement canalaires.

### Maladie et Affection Longue Durée ALD et ALC :

- La déclaration de maladie chronique doit être renseignée par le médecin prescripteur et renouvelée tous les 6 mois.

### Adresses Mails utiles

- Réclamation : contact@mupras.com
- Prise en charge : pec@mupras.com
- Adhésion et changement de statut : adhesion@mupras.com

La MUPRAS garantit le respect de la loi n° 09-08 relative à la protection des personnes physiques à l'égard du traitement des données à caractère personnel.

MUPRAS : Centre Allal Ben Abdellah - 6ème Étage Angle Rue Mohamed Fakhir et Rue Allal Ben Abdellah - Quartier de l'Horloge Casablanca 20000 - Tél. : 05 22 20 45 45 (LG) - Fax : 05 22 22 78 18 - www.mupras.com



## Déclaration de Maladie

N° W19-589487

ND: 50476

☒ Maladie

☐ Dentaire

☐ Optique

☐ Autres

Cadre réservé à l'adhérent (e)

Matricule : 4946 Société : ROYAL AIR MAROC  
☐ Actif ☒ Pensionné(e) ☐ Autre :  
 Nom & Prénom : BOUGUEZOUR Abderrahim  
 Date de naissance : 14/05/160  
 Adresse : 2 IMM 4 RESIDENCE CHABAB ZONE D'AIN SBAA CASABLANCA  
 Tél. : 0661636372 Total des frais engagés : # 5409 Dhs

Cadre réservé au Médecin

Cachet du médecin :

Date de consultation :  
 Nom et prénom du malade : GHARQI KHADIJA Age : 56 ans  
 Lien de parenté : ☐ Lui-même ☒ Conjoint ☐ Enfant  
 Nature de la maladie : Céphalées  
 En cas d'accident préciser les causes et circonstances :  
 Dans le cas où la maladie aurait un caractère confidentiel, communiquer les renseignements sous pli confidentiel au médecin conseil de la Mutuelle.

J'atteste sur l'honneur l'exactitude des renseignements portés sur la présente et avoir pris connaissance de la clause relative à la protection des données personnelles.

Fait à : LOSA

Le : 27/11

Signature de l'adhérent(e) :

*[Signature]*

Pr Mostafa DETSOULLI  
 Otorhino - Laryngologiste  
 120 Bd Moulay Abdesslem

MUPRAS  
 01 DEC  
 ACC



## 21 NOV 2020

net et signature du Médecin  
stant le Paiement des Actes  
: 091157057

Cachet du Pharmacien  
ou du Fournisseur

Cachet et signature  
Laboratoire et du Radio

Cachet et signature  
Laboratoire et du Radio

Cachet et signature  
du Particiant

Cachet et signature  
du Particiant

100

Le praticien est prié de préciser la dent traitée, l'acte pratiqué en indiquant la nature des soins.


Important :

[illegible]

SOINS DENTAIRES		Dents Traitées	Nature des Soins	Coefficient	INF :	
					COEFFICIENT DES TRAVAUX	
					MONTANTS DES SOINS	
					DEBUT D'EXECUTION	
					FIN D'EXECUTION	

005	DETERMINATION DU COEFFICIENT	
-----	------------------------------	--

PROTHÈSES DENTAIRES

	H		COEFFICIENT DES TRAVAUX
	25533412	21433552	
	00000000	00000000	
	D	G	
00000000		00000000	MONTANTS DES TRAVAUX
35533411		11433553	
B			

(Création, remaniement, adjonction)

**[Création, Remont, adjonction]**

Fonctionnel, Thérapeutique, nécessaire à la profession


DATE DU DEVIS

DATE DE L'EXECUTION

UNION DES CHASSEURS BELGES - UNION DES CHASSEURS DU PRATICHEL ATTESTANT L'EXECUTION

UNION DES CHASSEURS BELGES - UNION DES CHASSEURS DU PRATICHEL ATTESTANT L'EXECUTION

## Docteur Mostafa DÉTSOULI

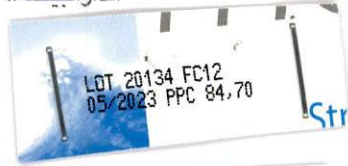Professeur d'oto-rhino-laryngologie  
Ex Enseignant à la Faculté de Médecine de Casablanca  
Formation spécialisée Approfondie en O.R.L.  
Diplômé de Cancérologie O.R.L.



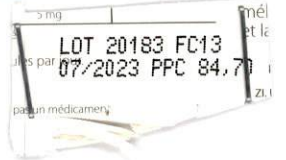الدكتور مصطفى دتسولي  
أمراض الأذن، الأنف، الحنجرة وجراحة الوجه  
أستاذ جامعي بكلية الطب سابقا  
شهادة تشخيص وعلاج سرطان الحلق الأذن والحنجرة

Casablanca, le 27/11/2020 في الدار البيضاء،

صيدلية المدار  
HARMACIE DU ROND-POINT  
S. BERRADA  
0 - 212 Av My Med El Baâmrani Amal 3  
Casablanca - Tel : 0522 73 15 16



**Mme BOUGUEZOUR Khadija**

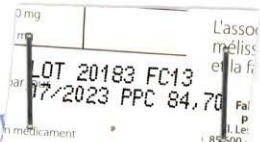


TANAKAN

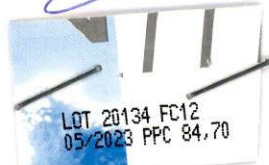

1 comprimé, matin et soir au milieu des repas, pendant 2 mois

ZENMAG

1 comprimé, matin et soir, pendant 2 mois



Professeur Mostafa DÉTSOULI  
Oto-rhino-laryngologie  
120, Bd. Moulay Idriss 1er  
Casablanca - Tel : 0522 86 13 13



حافظ على سلامتك و سلامة عائلتك باحترام قواعد التباعد الإجتماعي و  
وضع الكمامة باستمرار

120, Bd. Moulay Idriss 1<sup>er</sup>, 4<sup>ème</sup> étage - 20 000 Casablanca

Tél. : 05 22 86 13 13 / 86,31 31 - Fax : 05 22 86 58 27 - E-mail : detsouli@hotmail.com

GE Healthcare



**Clariscan™**  
acide gadotérique

**0.5**

mmol/mL

**Solution injectable**

**1 x 10 mL**

**Produit de contraste  
pour l'IRM  
Administration  
par voie intraveineuse**

Titulaire/Exploitant:  
GE Healthcare AS  
Nydveien 1  
0485 Oslo, Norvège

**Clariscan™ 0.5 mmol/mL**  
acide gadotérique

Chaque mL contient 279,3 mg  
d'acide gadotérique,  
équivalent à 0,5 mmol.

10 mL contiennent 2793,2 mg  
d'acide gadotérique (sous forme  
de sel de méglumine), équivalent  
à 5 mmol.

Excipients : Méglumine,  
tetraxetan (DOTA), eau P.P.I.

EXP: 01-2022

Lot n°: 14991453

1196797 MAR

CLARISCAN™ 0.5 mmol/mL  
SOLUTION INJECTABLE 1x10ml





**مركز الطب الإشعاعي  
أبو ماضي**

24/4/20

Bouguetour KHADIJA

CLARISCAN 0,5 mmol / ml. flacon 10 ml

285,000H

PHARMACEUTICALS  
Docteur El Khair  
Rue de la Liberté  
Derb El Khair, Casablanca  
Casablanca - Tél.: 05 22 21 34 23

[illegible]

27, Rue Ilyssa Apollon Madi  
Appt No 3 Gauthier  
Tel: 0522 20 34 57 0522 20 34 58  
Fax: 0522 40 88 99

**Docteur Mostafa DETSOULI**

Professeur d'oto-rhino-laryngologie  
Ex Enseignant à la Faculté de Médecine de Casablanca  
Formation spécialisée Approfondie en O.R.L.  
Diplômé de Cancérologie O.R.L.



الدكتور مصطفى دتسولي  
أمراض الأذن، الأنف، الحنجرة وجراحة الوجه  
أستاذ جامعي بكلية الطب سابقا  
شهادة تشخيص وعلاج سرطان الحلق الأذن والحنجرة

Casablanca, le 21 NOV. 2020 في الدار البيضاء،

**FACTURE :**

Nom-Prénom : BOUGUEZOUR KHADIJA

Examen :CONSULTATION+AUDIOGRAME

Montant : 300,00 DH+600,00 DH

TOTAL : 900,00DH

**Pr. M. DETSOULI**

Pr Mostafa DETSOULI  
Otorhino Laryngologie  
120 Bd Moulay Idriss 1er - 20 000 Casablanca

**Docteur Mostafa DETSOULI**

Professeur d'oto-rhino-laryngologie  
Ex Enseignant à la Faculté de Médecine de Casablanca  
Formation spécialisée Approfondie en O.R.L.  
Diplômé de Cancérologie O.R.L.



الدكتور مصطفى دتسولي  
أمراض الأذن، الأنف، الحنجرة وجراحة الوجه  
أستاذ جامعي بكلية الطب سابقا  
شهادة تشخيص وعلاج سرطان الحلق الأذن والحنجرة

Casablanca, le 21/11/2020 ..... في الدار البيضاء،

## **BILAN IMAGERIE**

**Mme BOUGUEZOUR Khadija**

**ADENOPATHIE LATERO-CERVICALE DROITE**

**ECHOGRAPHIE CERVICALE**

**OTO-RHINO-LARYNGOLOGIE**  
Appel N°3 - Rue Ilye Abou Madi  
Tel: 0522 20 34 57 / 0522 20 34 58  
Fax: 0522 17 41 09  
Docteur Mostafa DETSOULI  
Otorhino-laryngologie  
120, Bd. Moulay Idriss 1er  
Casablanca - Tel: 0522 86 31 31

حافظ على سلامتك و سلامة عائلتك باحترام قواعد التباعد الإجتماعي و وضع الكمامة  
باستمرار

**Docteur Mostafa DETSOULI**

Professeur d'oto-rhino-laryngologie  
Ex Enseignant à la Faculté de Médecine de Casablanca  
Formation spécialisée Approfondie en O.R.L.  
Diplômé de Cancérologie O.R.L.



**الدكتور مصطفى دتسولي**

أمراض الأذن، الأنف، الحنجرة وجراحة الوجه  
أستاذ جامعي بكلية الطب سابقا  
شهادة تشخيص وعلاج سرطان الحلق الأذن والحنجرة

Casablanca, le 21/11/2020 ..... في الدار البيضاء،

## **BILAN IMAGERIE**

**Mme BOUGUEZOUR Khadija**

*cephalees troubles de l'équilibre*

**IRM CEREBRALE**

**RADIOLOGIE / Radiodiagnostic**  
27, Rue Ilysa Abou Madi  
App't N° 3 Gauthier - Casablanca  
Tél: 0522 20 34 57 / 0522 20 34 58  
Fax: 0522 47 40 09

**Professeur Mostafa DETSOULI**  
Otorhino - Laryngologie  
170, Bd. Moulay Idriss 1er  
Casablanca - Tél: 0522 86 31 31

حافظ على سلامتك و سلامة عائلتك باحترام قواعد التباعد الإجتماعي و وضع الكمامة باستمرار





Nom & prénom : BOUGUEZOUR KHADIJA

FACTURE N° : 20/020627

Date : 24/11/2020

<u>Examen</u>	<u>Montant</u>
ECHOGRAPHIE CERVICALE	600,00
	<b><u>Total Montant</u></b>
	600,00

Centre de Radiologie Abou Madi  
27, Rue Ilyia Abou Madi - Quartier Gautier - Casablanca  
Tél : 0522 20 34 57 / 0522 20 34 58  
Fax : 0522 47 40 09

Arrêtée la présente Facture à la somme de:  
SIX CENT DIRHAMS

REGLEMENT : TPE Le 24/11/2020

Relevé d'identité bancaire  
Banque Centrale Populaire  
Agence Massira  
88, bd massira el khadra Casablanca  
Compte n°: 190 780 21211 9307191 000 7 73



Nom & prénom : BOUGUEZOUR KHADIJA

FACTURE N° : 20/020626

Date : 24/11/2020

<u>Examen</u>	<u>Montant</u>
I.R.M CEREBRALE	3 000,00
<hr/>	
<b><u>Total Montant</u></b>	
3 000,00	

R.M. BOUGUEZOUR KHADIJA  
27, Rue Ilyia Abou Madi  
Appt 1° 3 Casablanca  
Tél: 0522 20 34 57 / 0522 20 34 58

Arrêtée la présente Facture à la somme de:

TROIS MILLE DIRHAMS

REGLEMENT : TPE Le 24/11/2020

Relevé d'identité bancaire  
Banque Centrale Populaire  
Agence Massira  
88, bd massira el khadra Casablanca  
Compte n°: 190 780 21211 9307191 000 7 73



Casablanca le 24/11/2020

**Dr. Mustapha AKIKI**

Spécialiste en Radiologie  
Lauréat de la Faculté de  
Médecine de Nancy  
Ex Enseignant à la Faculté de  
Médecine

**Dr. M. AZ El-Arab BERRADA**

Spécialiste en Radiologie  
Ex Enseignant à la Faculté de  
Médecine

**Dr. Hakima BENKIRANE**

**Ep. Benjelloun**  
Spécialiste en Radiologie  
Lauréate de la Faculté de  
Médecine de Nancy  
Ex attachée au CHU Ibnou Rochd  
Diplômée de Paris  
en Imagerie de la femme

**Dr. Imad HANAFI**

Spécialiste en Radiologie  
Lauréat de la Faculté  
de Médecine de Bruxelles  
Ex. Praticien hospitalier  
des hôpitaux de Paris  
Radiologie Conventionnelle  
et Interventionnelle

**Dr. Alae MRANI ZENTAR**

Spécialiste en Imagerie Médicale  
Radiologie Interventionnelle  
Cancérologique et Cardio-Vasculaire  
Lauréat de l'université de Versailles-  
Saint-Quentin-en-Yvelines

**PATIENT : BOUGUEZOUR KHADIJA**  
**MEDECIN TRAITANT : PR. DETSOULI MOSTAFA**  
**EXAMEN(S) REALISE(S) : ECHOGRAPHIE CERVICALE**  
**M.**

Glande thyroïde de volume normal, de contours réguliers,  
d'échostructure relative conservée, mesurant :

**Lobe droit = 13,5 x 38 x 12,5 mm (volume : 3,3 cm<sup>3</sup>).**

**Lobe gauche = 14 sur 37,5 x 11 mm (volume : 3 cm<sup>3</sup>).**

**Poids de la thyroïde estimé à 6,5 g.**

Nodule solido-kystique lobaire inférieur droit, la portion charnue iso-  
échogène par rapport au parenchyme thyroïdien, ce nodule mesure  
4 x 4,5 x 3,5 mm (volume : 0,03 cm<sup>3</sup>). Il est classé Eu-Tirads 3.

Multiples nodules kystiques bilatéraux, le plus volumineux est médio-  
lobaire gauche, mesurant 6,5 x 4 x 3,5 mm (volume : 0,04 cm<sup>3</sup>). Ils sont  
classés Eu-Tirads 2.

Absence d'adénopathie cervicale.

Glandes parotides et sub-mandibulaires sans anomalie.

Axes vasculaires jugulo-carotidiens libres, perméables.

**Au total :**

**Glande thyroïde de volume normal, siège de nodules sus-décrits,  
classés Eu-Tirads 2 et 3.**

**Classification Eu-Tirads 2017**

**Eu-Tirads**

- |   |                                  |
|---|----------------------------------|
| 1 | : Examen normal                  |
| 2 | : Bénin, (risque 0)              |
| 3 | : Risque faible (2 à 4%)         |
| 4 | : Risque intermédiaire (6 à 17%) |
| 5 | : Risque élevé (26 à 87%)        |

- IRM Haut champ
- Scanner Spirale Multi-barettes
- Imagerie Cardio-Vasculaire
- Radiologie Générale Numérique
- Mammographie/Tomosynthèse
- Echographie-Doppler Couleur
- Echo-Doppler 3D, 4D
- Echographie Morphologique
- Cone Beam
- Panoramique Dentaire Numérique
- Denta-scanner
- Téléradiologie 4 mètres Numérique
- Ostéo-densitométrie Biphotonique
- Radiologie Interventionnelle
- Diagnostic et Thérapeutique

Confraternellement  
**DR BERRADA AZ EL ARAB**  
INPE : 091032870





Casablanca le 24/11/2020

**Dr. Mustapha AKIKI**  
Spécialiste en Radiologie  
Lauréat de la Faculté de  
Médecine de Nancy  
Ex Enseignant à la Faculté de  
Médecine

**Dr. M. AZ EL-Arab BERRADA**  
Spécialiste en Radiologie  
Ex Enseignant à la Faculté de  
Médecine

**Dr. Hakima BENKIRANE**  
**Ep. Benjelloun**  
Spécialiste en Radiologie  
Lauréate de la Faculté de  
Médecine de Nancy  
Ex attachée au CHU Ibnou Rochd  
Diplômée de Paris  
en Imagerie de la femme

**Dr. Imad HANAFI**  
Spécialiste en Radiologie  
Lauréat de la Faculté  
de Médecine de Bruxelles  
Ex. Praticien hospitalier  
des hôpitaux de Paris  
Radiologie Conventionnelle  
et Interventionnelle

**Dr. Alae MRANI ZENTAR**  
Spécialiste en Imagerie Médicale  
Radiologie Interventionnelle  
Cancérologique et Cardio-Vasculaire  
Lauréat de l'université de Versailles-  
Saint-Quentin-en-Yvelines

- IRM Haut champ
- Scanner Spirale Multi-barettes
- Imagerie Cardio-Vasculaire
- Radiologie Générale Numérique
- Mammographie/Tomosynthèse
- Echographie-Doppler Couleur
- Echo-Doppler 3D, 4D
- Echographie Morphologique
- Cone Beam
- Panoramique Dentaire Numérique
- Denta-scanner
- Téléradiologie 4 mètres Numérique
- Ostéo-densitométrie Biphotonique
- Radiologie Interventionnelle
- Diagnostic et Thérapeutique

**PATIENT** : BOUGUEZOUR KHADIJA  
**MEDECIN TRAITANT** : PR. DETSOULI MOSTAFA  
**EXAMEN(S) REALISE(S)** : I.R.M CEREBRALE  
M.

**Technique :**

T2 Flair axial.  
T2 écho de gradient axial.  
T1 sagittal.  
T2 CISS  
Diffusion.  
Injection de gadolinium

**Résultat :**

**A l'étage sus tentoriel**

Présence de plusieurs petites lésions de démyélinisation de la substance blanche de topographie profonde et sous corticale, de taille infracentimétrique, respectant la fosse cérébrale postérieure, le corps calleux et les nerfs optiques, certaines de ces lésions apparaissent en discret hypersignal sur les séquences de diffusion témoignant de leur caractère actif sans prise anormale de produit de contraste.

Respect des espaces péri cérébraux.

Les structures médianes sont en place présentant une morphologie et un signal respectés.

**A l'étage sous tentoriel et de l'angle ponto-cérébelleux**

Absence d'anomalie de signal des hémisphères cérébelleux ou du tronc cérébral.

Absence de processus occupant l'angle ponto-cérébelleux droit ou gauche ou des conduits auditifs internes.

Le paquet acoustico-facial présente une morphologie normale et un signal respecté.

Absence de prise de contraste pouvant évoquer un neurinome ou une névrite.

Respect de signal de liquide labyrinthique.

L'analyse des structures vasculaires ne montre pas d'anomalie en particulier pas de conflit vasculo-nerveux.

**Au total :**

**Lésions de démyélinisation de la substance blanche visibles essentiellement à l'étage sus tentoriel faisant évoquer une pathologie démyélinisante ; à confronter avec les données cliniques et biologiques.**

Confraternellement  
DR BERRADA AZ EL ARAB  
INPE : 091032870

BOUGUEZOUR KHADIJA

Femme

Âge: 56

Date de Naissance: 11/07/1964

Date du Rapport: 21/11/2020

Testeur:

**Docteur Mostapha DETSOULI**

Professeur d'oto-rhino-laryngologie

Ex Enseignant à la Faculté de Médecine de Casablanca

Formation spécialisée Approfondie en O.R.L.

Diplômé de Cancérologie O.R.L.



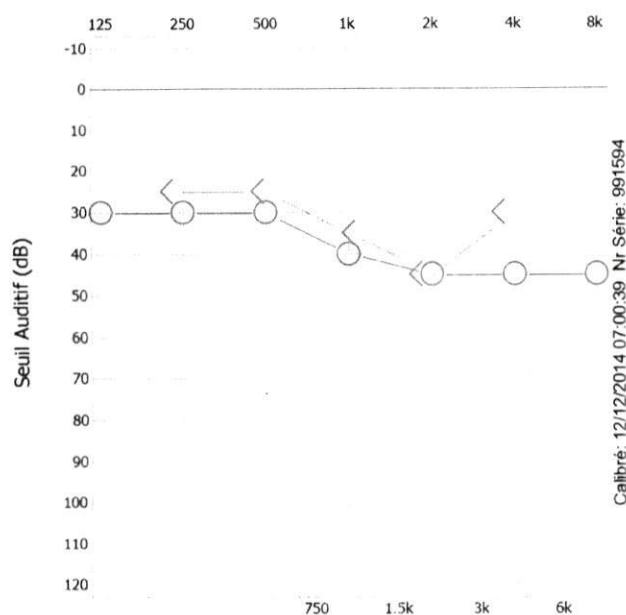
Commentaires du rapport:

CA: Supra-Aural, CO: B71

CA: Supra-Aural, CO: B71

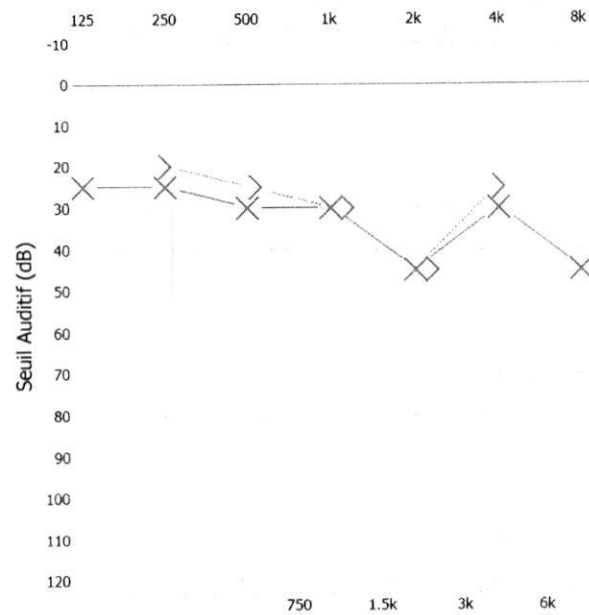
DROITE (21/11/2020)

GAUCHE (21/11/2020)



CA \_\_\_\_\_

CO \_\_\_\_\_



CA \_\_\_\_\_

CO \_\_\_\_\_

## Multi Weber

250	500	750	1k	1,5k	2k	3k	4k

## PTA (dB HL) / IA (%)

	CA	CO	IA
D	38	35	
G	35	33	

## Légende

G	D	Masqué
x	o	CA □ △
>	<	CO □ □
S	S	CL %
M	M	MCL
U	U	UCL
*	*	NR
PTA		
CA: 500, 1k, 2k		
CO: 500, 1k, 2k		
Méthode		
Aud :		

Signé par:

\_\_\_\_\_

*Signature of Dr. Mostapha DETSOULI*