

RECOMMANDATIONS IMPORTANTES A LIRE POUR ACTIVER LES REMBOURSEMENTS ET EVITER LES REJETS

Conditions générales :

- Le cadre réservé à l'adhérent doit être dûment renseigné.
- Le cadre réservé au médecin doit être renseigné par le praticien lui-même notamment la nature de la maladie.
- La validité de la feuille de soins est limitée à 3 mois à compter de la première consultation.
- L'entente préalable est exigée pour toute hospitalisation médicale, chirurgicale, soins dentaires spéciaux, extractions multiples, parodontie orthodontie, prothèses dentaires, prothèses auditives ou orthopédiques ainsi que pour tous les actes effectués en série.
- En cas d'accident, une déclaration précisant les causes et circonstances de l'accident est à joindre à la feuille de soins.

Pharmacie :

- Les vignettes des médicaments doivent être obligatoirement jointes aux ordonnances.
- Pour les médicaments sans vignettes une facture de la pharmacie doit être jointe.

Radiologie et Biologie :

- La facture ainsi qu'une copie des résultats des analyses ou du compte rendu (sous pli confidentiel) doivent être jointes à l'ordonnance médicale pour toute demande de remboursement.
- Un pli confidentiel du médecin prescripteur des analyses ou radios peut être demandé par le médecin conseil de la mutuelle.

Optique :

- L'ordonnance du médecin prescripteur et la facture de l'opticien sont à joindre à la feuille de soins.

Rééducation :

- L'entente préalable renseignée par le médecin prescripteur est exigée avant le début des séances de rééducations.
- Pour le remboursement, la facture et le calendrier des séances effectuées sont à joindre à la feuille de soins.

Dentaire :

- En cas de prothèses ou de traitement canaux, l'accord préalable renseigné sur la feuille de soins est obligatoire avant le début de traitement.
- La facture doit être jointe à la feuille de soins pour toute demande de remboursement.
- La radio-après soins est obligatoire en cas de prothèses ou de traitement canaux.

Maladie et Affection Longue Durée ALD et ALC :

- La déclaration de maladie chronique doit être renseignée par le médecin prescripteur et renouvelée tous les 6 mois.



MUPRAS
Mutuelle de Prévoyance
& d'Actions Sociales
de Royal Air Maroc

Declaration de Maladie

N° W19-470980

ND: 15172

☐ Maladie ☐ Dentaire ☐ Optique ☐ A

Cadre réservé à l'adhérent (e)

Matricule : 9785 Société : RAN

☒ Actif ☐ Pensionné(e) ☐ Autre :

Nom & Prénom : Kohen Ouafae

Date de naissance :

Adresse :

Tél. : Total des frais engagés : 2810

Cadre réservé au Médecin

Cachet du médecin :

Date de consultation : 28/11/2020

Nom et prénom du malade : Kohen Ouafae Age :

Lien de parenté : ☒ Lui-même ☐ Enfant

Nature de la maladie : Maladie chronique

En cas d'accident préciser les causes et circonstances :

Dans le cas où la maladie aurait un caractère confidentiel, communiquer les renseignements sous pli confidentiel à l'attention du médecin conseil de la Mutuelle.

J'atteste sur l'honneur l'exactitude des renseignements portés sur la présente déclaration. Je
avoir pris connaissance de la clause relative à la protection des données personnelles.

Fait à : Casablanca Le : 02/01/2021

Signature de l'adhérent(e) : [Signature]

Adresses Mails utiles

- Réclamation : contact@mupras.com
- Prise en charge : pec@mupras.com
- Adhésion et changement de statut : adhesion@mupras.com

La MUPRAS garantit le respect de la loi n° 09-08 relative à la protection des personnes physiques à l'égard du traitement des données à caractère personnel.

RELEVÉ DES FRAIS ET HONORAIRES

Dates des Actes	Natures des Actes	Nombre et Coefficient	Montant détaillé des Honoraires	Cachet et signature du Médecin attestant le Paiement des Actes
28-11-19	C		2500	INP: 601164723 Généraliste 31 Bd Oum rabii, G. El Hachem (GH 25 A) oulfa Casablanca Tél./Fax: 05 22 90 11 01

EXECUTION DES ORDONNANCES

Cachet du Pharmacien ou du Fournisseur	Date	Montant de la Facture
	28/11/2019	66,00

ANALYSES - RADIOGRAPHIES

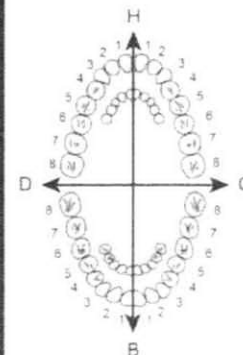
Cachet et signature du Laboratoire et du Radiologue	Date	Désignation des Coefficients	Montant des Honoraires
	28/11/2019	66,00	2500

AUXILIAIRES MEDICAUX

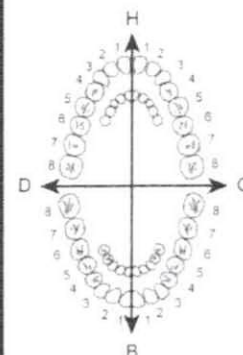
Cachet et signature du Particien	Date des Soins	Nombre				Montant détaillé des Honoraires
		AM	PC	IM	IV	

VOLET ADHERENT

* Il est entendu que le règlement est conditionné par la fourniture de tous les justificatifs exigés par la Mutuelle.



O.D.F. PROTHESES DENTAIRES



DETERMINATION DU COEFFICIENT MASTICATOIRE

H	25533412	21433552
D	00000000	00000000
G	00000000	00000000
B	35533411	11433553

[Création, remont, adjonction]
Fonctionnel. Thérapeutique. nécessaire à la profession

COEFFICIENT DES TRAVAUX

MONTANTS DES SOINS

DEBUT D'EXECUTION

FIN D'EXECUTION

COEFFICIENT DES TRAVAUX

MONTANTS DES SOINS

DATE DU DEVIS

DATE DE L'EXECUTION

VISA ET CACHET DU PRATICIEN ATTESTANT LE DEVIS

VISA ET CACHET DU PRATICIEN ATTESTANT L'EXE

31, BD Oum Errabii, Groupe Rés Al Firdaous (GH25A),étage: 2, Appt: 9,EL oulfa Casablanca. Tél/fax: 05 22 90 11 01

Dr. EL ABBASSI BERGAM Hayat

Spécialiste en Gynécologie - Obstétrique

Diplômée de la faculté de Médecine
de Strasbourg - France

Ex-Chef de Clinique au CHU de Strasbourg

- Accouchement
- Echographie
- Stérilité de Couple
- Maladies des Seins
- Chirurgie Gynécologique

الدكتورة العباسي بركام حياة

إختصاصية في طب النساء والولادة

خريجة كلية طب بستراسبورغ فرنسا
طبيبة سابقة بالمستشفى الجامعي
بستراسبورغ

- الولادة
- الفحص بالأمواج فوق الصوتية
- عقم الزوجين
- أمراض الثدي
- أمراض و جراحة الرحم



Casablanca, Le 21/12/19

Peux se réaliser
une microchirurgie
sein G (sein gauche)
et Kohen

RADIOLOGIE AL
27, Rue Ilysa Al
Appt N°3 - Gauthier
05 22 20 34 57 / 05 22 20 34 58
Fax: 05 22 20 34 58

Dr EL ABBASSI BERGAM Hayat
Gynécologie Accouchement
31 Bd Oum rabii, Gr El Firdaous
(GH 25 A) oulfa casablanca
Tél./Fax: 05 22 90 11 01

Urgence : 06 61 43 83 26 مستعجلات

Dr. EL ABBASSI BERGAM Hayat

Spécialiste en Gynécologie - Obstétrique

Diplômée de la faculté de Médecine
de Strasbourg - France

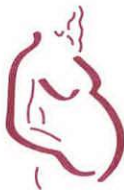Ex-Chef de Clinique au CHU de Strasbourg

- Accouchement
- Echographie
- Stérilité de Couple
- Maladies des Seins
- Chirurgie Gynécologique

دكتورة العباسي بركام حياة

إختصاصية في طب النساء والولادة

خريجة كلية طب بستراسبورغ فرنسا
طبيبة سابقة بالمستشفى الجامعي
بستراسبورغ



- الولادة
- الفحص بالأمواج فوق الصوتية
- عقم الزوجين
- أمراض الثدي
- أمراض و جراحة الرحم

Casablanca, Le

Handwritten signature: Dr. El Abbassi Bergam Hayat

Handwritten text: Analyse + echo. sein

Handwritten signature: Dr. El Abbassi Bergam Hayat

Centre de Radiologie El Oulfa
Bd. Oum Rabiï - Rue 50 N° 2
2220
Tél: 05 22 90 11 01

Dr. EL ABBASSI BERGAM Hayat
Gynecologie Accouchement
31 Bd. Oum Rabiï - G. El Firdaous
(GH 25 A) Oulfa Casablanca
Tél./Fax: 05 22 90 11 01

Urgence : 06 61 43 83 26 مستعجلات

Dr. EL ABBASSI BERGAM Hayat

Spécialiste en Gynécologie - Obstétrique

Diplômée de la faculté de Médecine
de Strasbourg - France

Ex-Chef de Clinique au CHU de Strasbourg

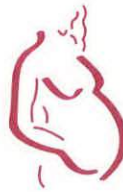- Accouchement
- Echographie
- Stérilité de Couple
- Maladies des Seins
- Chirurgie Gynécologique

الدكتورة العباسي بركام حياة

إختصاصية في طب النساء والولادة

خريجة كلية طب بستراسبورغ فرنسا
طبيبة سابقة بالمستشفى الجامعي
بستراسبورغ

- الولادة
- الفحص بالأمواج فوق الصوتية
- عقم الزوجين
- أمراض الثدي
- أمراض و جراحة الرحم



Casablanca, Le

Dr. EL ABBASSI BERGAM Hayat

Dr. EL ABBASSI BERGAM Hayat

Dr. EL ABBASSI BERGAM Hayat

Dr. EL ABBASSI BERGAM Hayat

Dr. EL ABBASSI BERGAM Hayat
Gynécologie - Accouchement
31 Bd Oum Errabii, St. Elfridares
(GH 25 A) Oulfa Casablanca
Tél./Fax: 05 22 90 11 01

Urgence : 06 61 43 83 26 مستعجلات



Nom & prénom : KOHEN OUAF AE

FACTURE N° : 19/023957

Date : 24/12/2019

<u>Examen</u>	<u>Montant</u>
BIOPSIE ECHOGUIDEE	1 500,00
<u>Total Montant</u>	
1 500,00	

Arrêtée la présente Facture à la somme de:
MILLE CINQ CENT DIRHAMS

REGLEMENT :TPE Le 24/12/2019

Relevé d'identité bancaire
Banque Centrale Populaire
Agence Massira
88, bd massira el khadra Casablanca
Compte n°:190 780 21211 9307191 000 7 73

RADIOLOGIE ABOUMADI
27, Rue Ilyia Abou Madi - Casablanca
Appel N°3 - Gautier - 0522 20 34 57 / 0522 20 34 58
Tél : 0522 20 34 57 / 0522 47 40 09
Fax: 0522 47 40 09

CENTRE DE RADIOLOGIE EL OULFA

Docteur Fatiha LASRI

Médecin Radiologue

Diplôme National de Spécialité.

Diplôme Inter-Universitaire spécialisé-Nancy II.

Ex médecin attaché des Hôpitaux de Londres & Amsterdam.

Docteur Bouchaib ELMDARI

Médecin Radiologue

Diplôme National de Spécialité.

Diplôme Inter-Universitaire spécialisé-Nancy II

Ex médecin attaché au CHU Ibn Rochd

Casablanca, le 14/12/2019

FACTURE N°12070/2019

NOM & PRENOM: KOHEN OUAF AE

EXAMEN	MONTANT
ECHO MAMMAIRE+ MAMMOGRAPHIE	800 DH
TOTAL	800 DH

Arrêtée la présente facture à la somme de :HUIT CENTS DH TTC

Centre de Radiologie El Oulfa
Bd. Oum Rabii - Rue 50 N° 2
Casablanca - 20220
Tél: 0522 93 04 93 / Fax 0522 93 56 39

Bd. Oued Oum Rabii – Rue 50, N°2- Oulfa – 20220 Casablanca
Tél. : 0522 93 04 93 / 05 22 93 05 93 / 05 22 93 32 99 – Fax 0522 93 563
Capital: 100 000, 00
Dhs - RC: SCP – TP: 37989156 – IF: 4049398 – ICE: 001581917000057
E-mail: radiologie-oulfa@.com

Docteur EL ABBASSI BERGAM Hayat
Spécialiste en Gynécologie-Obstétrique
31 Bd oum rabii, Gr Al firdaous (GH 25 A) oulfa
casablanca
Tél./Fax : 05 22 90 11 01

COMPTE RENDU D'ECHOGRAPHIE GYNECOLOGIQUE

NOM:

Kohen

PRENOM:

Quafae

AGE:

2967

DATE :

28/11/19

MOTIF :

Menstruée

UTERUS :

- Antéversé
- Rétro versé
- Intermédiaire
- Echo-structure : régulière
- Endomètre : épaisseur de 12 mm

Myome

pet 9 cm 3 de 3/8 cm

ANNEXE DROITE : • Ovaire droite : mesurant
• Follicule(s) : mesurant
• Kyste : mesurant

2 cm mm
mm
mm

ANNEXE GAUCHE : • Ovaire gauche : mesurant
• Follicule(s) : mesurant
• Kyste : mesurant

2 cm mm
mm
mm

EPANCHEMENT : Oui

non

minime

moyen

abondant

CONCLUSION : échographie gynécologique

Valo 2 cm
Fibrose pet de 2,8 cm

Dr. EL ABBASSI BERGAM Hayat
Gynécologie-Obstétrique
31 Bd oum rabii, Gr Al firdaous
(GH 25 A) oulfa casablanca
Tél./Fax : 05 22 90 11 01

Docteur Fatiha LASRI
Médecin Radiologue

- Diplôme National de Spécialité
- Diplôme Inter-Universitaire de Spécialité - Nancy II
- Ex Médecin attaché des Hôpitaux de Londres & Amsterdam

Dr Bouchaïb EL MDARI
Médecin Radiologue

- Diplôme National de Spécialité
- Diplôme Inter-Universitaire de Spécialité - Nancy II
- Ex-Médecin attaché au CHU Ibn Rochd

- Scanner Spirale Corps Entier
- Dentascanner - Panoramique Dentaire
- Echographie Générale

- Echographie-Doppler Couleur
- Echographie Ostéo Articulaire
- Radiologie Numérisée

- Ostéodensitométrie
- Mammographie Numérisée
- Radiographie Rachis Entier
- Radio - Photo

Casablanca , le 14/12/2019

PATIENT : **KOHEN OUAFAR**
MEDECIN TRAITANT : **DR. EL ABBASSI BERGAM Hayat**
EXAMEN(S) REALISE(S) : **ECHO MAMMAIRE+ MAMMOGRAPHIE**

Mammographie :

- Seins moyennement denses de type C.
- Surcroît d'opacité du quadrant supéro-interne du sein gauche de contours irréguliers avec distorsion architecturale en regard contenant des micro-calcifications poussiéreuses.
- Surcroît d'opacité bien limité superficiel du quadrant supéro-externe gauche.
- Absence de surcroît d'opacité à droite.
- Revêtements cutanés et réguliers
- Prolongements axillaires libres de toute adénopathie.

Echographie mammaire :

Sein gauche :

- Présence au niveau du quadrant supéro-interne du sein gauche d'une formation très hypoéchogène hétérogène de contours très spiculés plus haute que large mesurant 14 x 10 mm, émettant un spicule long latéral gauche.
- Cette lésion siège à 11 heures à 2 cm de la plaque aréolo-mamelonnaire hyperéchogène de la graisse avoisinante avec épaissement du mur antérieur.
- Au doppler couleur on note des pédicules vasculaires centraux et périphériques.
- Absence d'atténuation postérieure de la lésion.
- Petite Formation kystique du quadrant supéro-externe gauche de 7 x 3 mm avec une fine cloison centrale avasculaire doppler couleur.
- Microkystes mammaires du quadrant inféro-externe gauche de 3,5 mm.
- Discrète ectasie rétro-mamelonnaire gauche de 4 mm environ à contenu épais.
- Ganglions axillaires d'échostructure et de taille conservées.

Sein droit :

- Microkystes mammaires du quadrant supéro-externe d'allure simple
- Absence de lésion solide décelable
- Revêtements cutanés et réguliers
- Absence d'adénopathie axillaire.

Conclusion :

- Lésion suspecte du quadrant supéro-interne du sein gauche de 14 x 10 mm classé BIRADS 5 nécessitant une confrontation aux données histologiques.
- Micro-kystes mammaires bilatéraux d'allure simple classé BIRADS2.
- Ectasie canalaire rétro-mamelonnaire gauche à contenu épais classé BIRADS 3.
- Ganglions axillaires bilatéraux d'échostructure et de taille conservées d'allure inflammatoire

Confraternellement.
Dr SANDI SALMA

Z.R

Bd. Oued Oum Rabii, Rue 50. N°2 - Oulfa - Casablanca

Tél. : 05 22 93 04 93 - 05 22 93 05 93 - Fax : 05 22 93 56 37 - E-mail : cro.radiologie.oulfa@gmail.com

Centre de Radiologie El Oulfa
Bd. Oum Rabii - Rue 50 N° 2
Casablanca - 20220
Tél : 05 22 93 04 93 - Fax : 05 22 93 56 37

Docteur Salma SANDI
Médecin Radiologue



LABORATOIRE SCHEHERAZAD

CABINET MEDICAL D'EXAMENS HISTO - CYTOPATHOLOGIQUES

4, Bd Zerktouni 5^{ème} étage - 20140 Casablanca - Tél.: 05.22.22.69.88/89 - Fax : 05.22.47.55.73 - E-mail: labocasa2@gmail.com - ICE : 001502419000087

Docteur Schéherazad HACHCHADI - AGHZADI
C.E.S. d'ANATOMIE PATHOLOGIQUE
Diplômée de la Faculté de Médecine de DIJON
Ex. Enseignante à la Faculté de Médecine de BESANÇON
Membre Actif de l'Académie Internationale de Pathologie

DR EL ABBASSI BERGAM

Pour

Mme KOHEN OUAFAR

Age : 52 ANS
Référence : 6D9B4T
Parvenu : Le 24/12/2019
Répondu : Le 30/12/2019
Organe : SEIN.

Nodule classé ACR 5 du sein gauche ;
Biopsies au tru-cut réalisées par **DR IMAD HANAFI**.

- COMPTE-RENDU HISTO-PATHOLOGIQUE -

Biopsies mammaires au tru-cut composées de 3 fragments mesurant 7-10 et 10 mm de long et qui ont été analysés en totalité.

L'étude microscopique montre des fragments graisseux envahis par des travées tumorales plus ou moins épaisses sans tubes.

Ces travées sont composées de cellules néoplasiques cuboïdes et poly-édriques munies d'un noyau ovoïde ; anisocaryote et abritant parfois plusieurs nucléoles bien visibles et une chromatine grossièrement mottée .

La présence de figures mitotiques est estimée à 4-5 /10 champs à fort grossissement . Le cytoplasme est basophile et réduit . La stroma réaction est peu visible également nécrosée .

La tumeur envahit la graisse et essaime par les lymphatiques.

Absence de tissu mammaire sain sans ce matériel.

CONCLUSION:SEIN -----(Biopsies au tru-cut)

- Carcinome mammaire invasif peu différencié très nécrosé de grade II de SBR (grading sous réserve de l'examen du reste de la tumeur) ;

- Une étude immunohistochimique : comportant la E-cadhérine , l'étude des RH, la détermination de l'indice de prolifération Ki 67 et la détection de l'oncoprotéine Her 2 peut être réalisés à la demande sur ce matériel

Très confraternellement,

DR HACHCHADI-AGHZADI Sc.

Mme LE DR HACHCHADI-AGHZADI
Laboratoire SCHEHERAZAD
CASABLANCA



Casablanca le 24/12/2019

Dr. Mustapha AKIKI
Spécialiste en Radiologie
Lauréat de la Faculté de
Médecine de Nancy
Ex Enseignant à la Faculté de
Médecine

Dr. M. AZ El-Arab BERRADA
Spécialiste en Radiologie
Ex Enseignant à la Faculté de
Médecine

Dr. Hakima BENKIRANE
Ep. Benjelloun
Spécialiste en Radiologie
Lauréate de la Faculté de
Médecine de Nancy
Ex attachée au CHU Ibnou Rochd
Diplômée de Paris
en Imagerie de la femme

Dr. Imad HANAFI
Spécialiste en Radiologie
Lauréat de la Faculté
de Médecine de Bruxelles
Ex. Praticien hospitalier
des hôpitaux de Paris
Radiologie Conventionnelle
et Interventionnelle

PATIENT : KOHEN OUAF AE
MEDECIN TRAITANT : DR. EL ABBASSI BERGAM HAYAT
EXAMEN(S) REALISE(S) : BIOPSIE ECHOGUIDEE
F

Cher confrère

Je vous remercie de m'avoir adressé **Mme KOHEN OUAF AE** chez
laquelle j'ai réalisé une ponction biopsie échoguidée mammaire.

L'étude anatomopathologique (*ci-joint le compte-rendu*) conclut à un :

**Carcinome mammaire invasif peu différencié très nécrosé de grade
II de SBR (grading sous réserve de l'examen du reste de la tumeur.
Une étude immunohistochimique : comportant la E-cadhérine,
l'étude des RH, la détermination de l'indice de prolifération Ki 67 et
la détection de l'oncoprotéine Her 2 peut être réalisée à la
demande sur ce matériel.**

Confraternellement
DR HANAFI
INPE 091202275

- IRM Haut champ
- Scanner Spirale Multi-barettes
- Radiologie Générale Numérique
- Mammographie Numérique
- Echographie-Doppler Couleur
- Echo-Doppler 3D, 4D
- Echographie Morphologique
- Cone Beam
- Panoramique Dentaire Numérique
- Denta-scanner
- Téléradiologie 4 mètres Numérique
- Ostéo-densitométrie Biphotonique
- Radiologie Interventionnelle