

RECOMMANDATIONS IMPORTANTES A LIRE POUR ACTIVER LES REMBOURSEMENTS ET EVITER LES REJETS

Conditions générales :

- Le cadre réservé à l'adhérent doit être dûment renseigné.
- Le cadre réservé au médecin doit être renseigné par le praticien lui-même notamment la nature de la maladie.
- La validité de la feuille de soins est limitée à 3 mois à compter de la première consultation.
- L'entente préalable est exigée pour toute hospitalisation médicale, chirurgicale, soins dentaires spéciaux, extractions multiples, parodontie orthodontie, prothèses dentaires, prothèses auditives ou orthopédiques ainsi que pour tous les actes effectués en série.
- En cas d'accident, une déclaration précisant les causes et circonstances de l'accident est à joindre à la feuille de soins.

Pharmacie :

- Les vignettes des médicaments doivent être obligatoirement jointes aux ordonnances.
- Pour les médicaments sans vignettes une facture de la pharmacie doit être jointe.

Radiologie et Biologie :

- La facture ainsi qu'une copie des résultats des analyses ou du compte rendu (sous pli confidentiel) doivent être jointes à l'ordonnance médicale pour toute demande de remboursement.
- Un pli confidentiel du médecin prescripteur des analyses ou radios peut être demandé par le médecin conseil de la mutuelle.

Optique :

- L'ordonnance du médecin prescripteur et la facture de l'opticien sont à joindre à la feuille de soins.

Rééducation :

- L'entente préalable renseignée par le médecin prescripteur est exigée avant le début des séances de rééducations.
- Pour le remboursement, la facture et le calendrier des séances effectuées sont à joindre à la feuille de soins.

Dentaire :

- En cas de prothèses ou de traitement canaux, l'accord préalable renseigné sur la feuille de soins est obligatoire avant le début de traitement.
- La facture doit être jointe à la feuille de soins pour toute demande de remboursement.
- La radio-après soins est obligatoire en cas de prothèses ou de traitement canaux.

Maladie et Affection Longue Durée ALD et ALC :

- La déclaration de maladie chronique doit être renseignée par le médecin prescripteur et renouvelée tous les 6 mois.

Adresses Mails utiles

- 0 Réclamation : contact@mupras.com
- 0 Prise en charge : pec@mupras.com
- 0 Adhésion et changement de statut : adhesion@mupras.com

La MUPRAS garantit le respect de la loi n° 09-08 relative à la protection des personnes physiques à l'égard du traitement des données à caractère personnel.

MUPRAS : Centre Aïal Ben Abdellah - 6ème Etage Angle Rue Mohamed Fakir et Rue Aïal Ben Abdellah - Quartier de l'Horloge Casablanca 20000 - Tél : 05 22 20 45 45 (LG) - Fax : 05 22 22 78 18 - www.mupras.com



MUPRAS
Mutuelle de Prévoyance
& d'Actions Sociales
de Royal Air Maroc

Déclaration de Maladie

N° W19-416130

☒ **Maladie**

☐ **Dentaire**

☐ **Optique**

☐ **Autres**

Cadre réservé à l'adhérent (e)

Matricule : 12368 Société : RAD

☒ **Actif**

☐ **Pensionné(e)**

☐ **Autre**

Nom & Prénom : MOUBAKER ZINEB

Date de naissance : 07/03/1990

Adresse : Impasse "A", N° 50 Rue Ennassir, 3° étage
appt 5, Hay Laha (ex-Beauséjour), 20000 Casablanca

Tél : 06 76 39 86 14 Total des frais engagés : 3070,00 Dhs

Cadre réservé au Médecin

Cachet du médecin :

Date de consultation : 28/12/2019

Nom et prénom du malade : M. MOUBAKER Zineb Age : 29 ans

Lien de parenté : ☒ **Lui-même**

☐ **Conjoint**

☐ **Enfant**

Nature de la maladie :

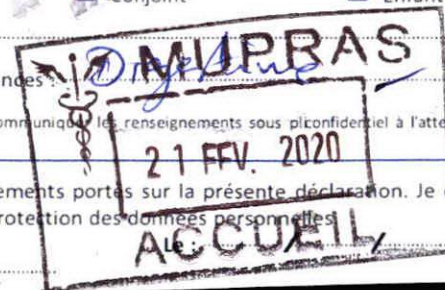En cas d'accident préciser les causes et circonstances :

Dans le cas où la maladie aurait un caractère confidentiel, communiquer les renseignements sous pli confidentiel à l'attention du médecin conseil de la Mutuelle.

J'atteste sur l'honneur l'exactitude des renseignements portés sur la présente déclaration. Je déclare avoir pris connaissance de la clause relative à la protection des données personnelles.

Fait à : Casablanca

le 28/12/2019 de l'adhérent(e) : Zineb Moubaker



RELEVÉ DES FRAIS ET HONORAIRES

Dates des Actes	Natures des Actes	Nombre et Coefficient	Montant détaillé des Honoraires	Cachet et signature du Médecin attestant le Paiement des Actes
08/12/2019		C2		INP : 09.100.9683 Docteur AMINE Abdelkader DIPLOME de L'UNIVERSITE de PARIS EN RADIOGRAPHIE Spécialiste des Maladies de l'Appareil Digestif 13, Bd. Mohammed V - Casablanca Tél: 05 22 27 22 82 / 27 56 65
04/01/2020		C2		

EXECUTION DES ORDONNANCES

Cachet du Pharmacien ou du Fournisseur	Date	Montant de la Facture
	04/01/20	870,00

ANALYSES - RADIOGRAPHIES

Cachet et signature du Laboratoire d'Analyses Radiologiques	Désignation des Coefficients	Montant des Honoraires
Docteur AMINE Abdelkader DIPLOME de L'UNIVERSITE de PARIS EN RADIOGRAPHIE 13, Bd. Mohammed V - Casablanca Tél: 05 22 27 22 82 / 27 56 65 LABORATOIRE DE PATHOLOGIES IBN KHALDOUN 104 BIS, Angle Bd Abdelmoumen et Rue Chatila Dr. F. SEKKAT 05 22 27 22 82	08/12/2019 K2+K20/e K4+K50+K20/e 30/12/19 P365	1800,00 400,00

AUXILIAIRES MEDICAUX

Cachet et signature du Particien	Date des Soins	Nombre				Montant détaillé des Honoraires
		AM	PC	IM	IV	

RELEVÉ DES FRAIS ET HONORAIRES

Le praticien est prié de préciser la dent traitée, l'acte pratiqué en indiquant la nature des soins.

Important :

Veuillez joindre les radiographies en cas de prothèses ou de traitement canalaires, ainsi que le bilan de l'ODF

SOINS DENTAIRES	Dents Traitées	Nature des Soins	Coefficient	INP : <input type="text"/>										
				COEFFICIENT DES TRAVAUX <input type="text"/>										
				MONTANTS DES SOINS <input type="text"/>										
				DEBUT D'EXECUTION <input type="text"/>										
				FIN D'EXECUTION <input type="text"/>										
O.D.F PROTHESES DENTAIRES	DETERMINATION DU COEFFICIENT MASTICATOIRE			COEFFICIENT DES TRAVAUX <input type="text"/>										
	<table border="1"> <tr> <td colspan="2">H</td> </tr> <tr> <td>25533412 00000000</td> <td>21433552 00000000</td> </tr> <tr> <td>D</td> <td>G</td> </tr> <tr> <td>00000000 35533411</td> <td>00000000 11433553</td> </tr> <tr> <td colspan="2">B</td> </tr> </table>			H		25533412 00000000	21433552 00000000	D	G	00000000 35533411	00000000 11433553	B		MONTANTS DES SOINS <input type="text"/>
	H													
	25533412 00000000	21433552 00000000												
	D	G												
	00000000 35533411	00000000 11433553												
	B													
	[Création, remont, adjonction] Fonctionnel, Thérapeutique, nécessaire à la profession			DATE DU DEVIS <input type="text"/>										
				DATE DE L'EXECUTION <input type="text"/>										

VISA ET CACHET DU PRATICIEN ATTESTANT LE DEVIS

VISA ET CACHET DU PRATICIEN ATTESTANT L'EXECUTION

Docteur AMINE Abdelkader
SPECIALISTE

Maladies Digestives

Ancien Médecin - Assistant
Hôpital BEAUJON - Paris

A.E.S. de PROCTOLOGIE
et Diplômé d'ECHOGRAPHIE
de l'Université de Paris
Endoscopie Digestive

73, Bd Mohammed V

Tél. : 05 22 27 56 65 et 05 22 27 22 82 - Fax : 05 22 27 56 65
CASABLANCA

الدكتور أمين عبد القادر
أخصائي

أمراض الجهاز الهضمي

طبيب مساعد سابقاً بمستشفى

بوجون باريس

شهادة الدروس العليا لجراحة وعلاج البواسير
وشهادة الكشف بالصدى

بجامعة باريس

الكشف بالمنظار

73 شارع محمد الخامس

الهاتف: 05 22 27 56 65 - الفاكس: 05 22 27 22 82 - 05 22 27 56 65
الدار البيضاء

Casablanca, le 04/01/2020

Melle MOUBAKER Zineb

9260x2
INEXIUM 20 mg CP /1.....14 j
1 comprimé matin et soir / 30 à 60 minutes avant
PENDANT 14 JOURS

SYNTHEMEDIC
22 rue zoubier brou al aouam roches
noires casablanca
INEXIUM

20 mg Cpr GR
Boîte 14
640150MP/21NRQ P.P.V.: 92,60 DH
6 118001 020591

103,60
55,00
192,20
AMOXIL 1 G CP /1.....14 j
1 comprimé, matin et soir / après repas (pendant 14 j)

SYNTHEMEDIC
22 rue zoubier brou al aouam roches
noires casablanca
INEXIUM

20 mg Cpr GR
Boîte 14
640150MP/21NRQ P.P.V.: 92,60 DH
6 118001 020591

ZECLAR500 mg CP j8.....j14
1 comprimé, matin et soir / au milieu des repas (pendant 7 jours),
COMMENCER A PARTIR DU J 8 c'est-à-dire à dater du 8ème jour du
commencement du traitement,

49,80
FLAGYL500 mg CP j 8.....j 14
1 comprimé, matin et soir / au milieu des repas (pendant 7 jours)
COMMENCER A PARTIR DU J 8 c'est-à-dire à dater du 8ème jour du
commencement du traitement,
TRAITEMENT DE 14JOURS

LOT: 8M149
PER: 10/2023
FLAGYL 500 mg
CP PEL B20
P.P.V.: 49,80 DH
6 118000 060062

142,10x2
INEXIUM 40 mg CP à prendre e 15ème jour c'est-à-dire ap
avoir terminé le traitement de 14 jours
1 comprimé le matin à jeûn / 30 à 60 minutes avant le repas / 28 jours

87000
SYNTHEMEDIC
22 rue zoubier brou al aouam roches
noires casablanca
INEXIUM

40 mg Cpr GR
Boîte 14
641150MP/21NRQ P.P.V.: 142,10 DH
6 118001 020607

Docteur AMINE Abdelkader
ie.com spécialiste des Maladies de
L'appareil Digestif
73, Rd Mohammed V Casablanca
282 / 27.56.65

SYNTHEMEDIC
22 rue zoubier brou al aouam roches
noires casablanca
INEXIUM

40 mg Cpr GR
Boîte 14
641150MP/21NRQ P.P.V.: 142,10 DH
6 118001 020607



Amoxil 1g comprimés dispersibles

Composition :

Amoxicilline (sous forme de trihydrate) 1g
Excipient q.s.p. 1 comprimé
Contient de l'aspartam.
Cet étui contient 12 comprimés dosés à 1g, soit 12g d'amoxicilline.

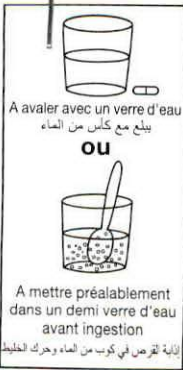أموكسيسيلين 1 غ. يحتوي هذا الدواء على الأسبرتام.
اقرأ النشرة بعناية قبل الاستعمال.
Lire attentivement la notice avant utilisation.

Ce médicament peut causer des allergies
Tenir hors de la vue et de la portée des enfants

يحفظ بعيدا عن متناول ومراى الأطفال
هذا الدواء قد يسبب حالات حساسية

Uniquement sur ordonnance

RESPECTER LES DOSES PRESCRITES



PPV: 55,00 DH
LOT: 619191
PER: 01/21

AMOXIL 1g 12 comprimés dispersibles



Amoxil 1g comprimés dispersibles

Composition:

Amoxicilline (sous forme de trihydrate) ... 1g
Excipient q.s.p. 1 comprimé
Contient de l'aspartam.
Cet étui contient 24 comprimés dosés à 1g, soit 24g d'amoxicilline.

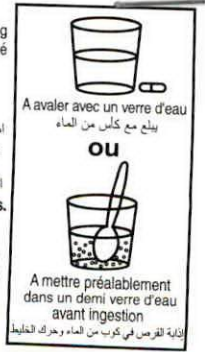
أموكسيسيلين 1 غ. يحتوي هذا الدواء على الأسبرتام.
اقرأ النشرة بانتباه قبل الاستعمال.
Avant toute utilisation, lire attentivement la notice intérieure.

Tenir hors de la vue et de la portée des enfants.
Ce médicament peut causer des allergies.

يحفظ بعيدا عن متناول ومراى الأطفال
هذا الدواء قد يسبب حالات حساسية

Uniquement sur ordonnance

RESPECTER LES DOSES PRESCRITES



PPV: 103,60 DH
LOT: 614188
PER: 04/21



ZECLAR 500MG
CP PELL B14

Abbott

Fabrique sous licence par :
Maphar, Km 10, Route côtière 111,
QI-Zenata, Ain Sebaâ, Casablanca.
Rachid LAMRINI, Pharmacien Responsable

احترم المقادير الموصوفة
Respecter les doses prescrites

Uniquement sur ordonnance - Liste I
يصرف فقط بوصفة طبية - قائمة I

زيكلار 500 ملغ
كلاريندوكسين

192,20

LABORATOIRE D'ANATOMIE ET DE CYTOLOGIE PATHOLOGIQUES IBN KHALDOUN

Dr. SEKKAT F. Dr. BRITEL A.

DEMANDE D'EXAMEN HISTO - CYTOPATHOLOGIQUE

Ordonnance du docteur : AMINE - A

Nom et prénom : Mlle. MOWBAKER MR ☐ MME ☐ MLLE ☐ ENF ☐

Age : 1990 Zineb

Référence : 6

Siège et nature du prélèvement : Antre gastrique fongive 4 Fiches

Cytologie :

- Frottis de dépistage : - Vagin ☐ Exocol ☐ Endocol ☐ Endometre ☐

- Date des dernières règles :

- Traitements éventuels :

Renseignements cliniques et paracliniques :

Dyspepsie et
HBD 70

Radiographies : FOGD

Date : 28/12/2019 Signature : AMINE Abdelkader
Spécialiste des Maladies de
l'Appareil Digestif
Mohammed - 06 27.55.85 07.22.02

Docteur AMINE Abdelkader
SPECIALISTE

Maladies Digestives

Ancien Médecin - Assistant
Hôpital BEAUJON - Paris

A.E.S. de PROCTOLOGIE
et Diplômé d'ECHOGRAPHIE
de l'Université de paris
Endoscopie Digestive

73, Bd Mohammed V

Tél. : 05 22 27 56 65 et 05 22 27 22 82 - Fax : 05 22 27 56 65

CASABLANCA

Casablanca, le 28/12/2019

الدكتور أمين عبد القادر

إختصاصي

أمراض الجهاز الهضمي

طبيب مساعد سابقا بمستشفى

بوجون بباريس

شهادة الدروس العليا لجراحة و علاج البواسير

و شهادة الكشف بالصدى

بجامعة باريس

الكشف بالمنظار

73, شارع محمد الخامس

الهاتف: 05 22 27 56 65 - 05 22 27 22 82 الفاكس: 05 22 27 56 65

الدار البيضاء

Melle MOUBAKER Zineb, âgée de 29 ans, doit subir une
échographie abdominale et une fibroscopie OGD

www.docteuramine.com

dramine73@hotmail.com

Docteur AMINE Abdelkader
Spécialiste des Maladies de
L'appareil Digestif

73, Bd Mohammed V - Casablanca

Tel : 05 22 27 22 82 / 27 56 65

Docteur AMINE Abdelkader
SPECIALISTE

Maladies Digestives

Ancien Médecin - Assistant
Hôpital BEAUJON - Paris

A.E.S. de PROCTOLOGIE
et Diplômé d'ECHOGRAPHIE
de l'Université de Paris
Endoscopie Digestive

73, Bd Mohammed V

Tél. : 05 22 27 56 65 et 05 22 27 22 82 - Fax : 05 22 27 56 65

CASABLANCA

Casablanca, le 28/12/2019

الدكتور أمين عبد القادر
إختصاصي

أمراض الجهاز الهضمي

طبيب مساعد سابقا بمستشفى

بوجون بباريس

شهادة الدروس العليا لجراحة و علاج البواسير
و شهادة الكشف بالصدى

بجامعة باريس

الكشف بالمنظار

73, شارع محمد الخامس

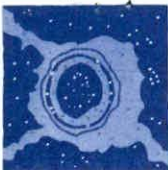
الهاتف : 05 22 27 56 65 - 05 22 27 22 82 : الفاكس : 05 22 27 56 65

الدار البيضاء

Reçu de Melle MOUBAKER Zineb, âgée de 29 ans, la somme de mille huit cents dirhams (1 800,00 dh) pour une échographie abdominale et une fibroscopie OGD.

www.docteuramine.com Docteur AMINE Abdelkader dramine73@hotmail.com

Spécialiste des Maladies de
L'appareil Digestif
73, Bd. Mohammed V - Casablanca
Tél : 05 22 27 22 82 / 27 56 65



LABORATOIRE D'ANATOMIE ET DE CYTOLOGIE PATHOLOGIQUES IBN KHALDOUN

Dr. SEKKAT F. Dr. BRITEL A.

IF: 010 85 932

ICE : 0016 7641 1 0000 13

NOTE D'HONORAIRE
FACTURE : 12623

CASABLANCA LE : 30/12/2019

Analyses effectuées le: 30/12/2019

Pour.....: **Mme MOUBAKER ZINEB**

Sur prescription du: Dr AMINE ABDELKADER

Code.....: 3IV5477



Organisme.....: **NC**

Montant Net : 400.00

Dhs

Arrêtée la présente facture à la somme de :

QUATRE CENTS Dhs 00 Cts

LABORATOIRE DE PATHOLOGIQUES
IBN KHALDOUN
Dr. F. SEKKAT
Dr. A. BRITEL
104 BIS, Angle Bd Abdelmoumen et Rue Chatila

Docteur AMINE Abdelkader

Expert Assemblés auprès des tribunaux

SPECIALISTE

MALADIES DIGESTIVES

Diplômé de l'Université de Paris en

ECHOTOMOGRAPHIE

Ancien Médecin - Assistant

A l'Hôpital Beaujon - Paris

73, Bd. Mohammed V

Tél : 27.56.65 / 27.22.82

Fax : 27.56.65

CASABLANCA

ECHOGRAPHIE ABDOMINALE

الدكتور أمين عبد القادر

خبير معتمد لدى المحاكم

اختصاصي

أمراض الجهاز الهضمي

خريج جامعة باريس في

الكشف بالصدى

طبيب مساعد سابقا

بمستشفى بوجون بباريس

73 شارع محمد الخامس

27.56.65 - 27.22.82 الهاتف

الفاكس 27.56.65

الدار البيضاء

Melle MOUBAKER Zineb

Casablanca, le 28/12/2019

Compte Rendu

Les différentes coupes échotomographiques montrent un foie de taille normale et de contours réguliers. Son aspect paraît homogène.

Les dimensions de la vésicule biliaire sont anatomiques. Son pourtour pariétal est mince. A son niveau on ne note pas la présence d'inclusion lithiasique. Le passage de la sonde ne déclenche pas de douleur élective en regard.

Les voies biliaires intra et extrahépatiques ne sont pas dilatées.

Les réseaux porte et sus-hépatique sont perméables et non dilatés.

Le pancréas explorable dans sa partie céphalique, isthmique, corporelle et caudale par voie antérieure est d'échostructure régulière.

La rate et les deux reins sont échographiquement normaux.

Conclusion

Foie, vésicule, voies biliaires, pancréas, rate et reins normaux.

Docteur AMINE Abdelkader
Spécialiste des Maladies Digestives
L'Apprenti
73, Bd. Mohammed V - Casablanca
Tél: 05 22 27 27 82 / 27 56 65

Docteur AMINE Abdelkader

Expert Assermenté auprès des tribunaux

SPECIALISTE

MALADIES DIGESTIVES

Diplômé de l'Université de Paris en

ECHOTOMOGRAPHIE

Ancien Médecin - Assistant

A l'Hôpital Beaujon - Paris

73, Bd. Mohammed V

Tél. : 27.56.65 / 27.22.82

Fax : 27.56.65

CASABLANCA FIBROSCOPIE OESOGASTRODUODÉNALE

الدكتور أمين عبد القادر

خبير محلف لدى المحاكم

اختصاصي

أمراض الجهاز الهضمي

خريج جامعة باريس في

الكشف بالصدى

طبيب مساعد سابقا

بمستشفى بوجون بباريس

73، شارع محمد الخامس

27.22.82 - 27.56.65 الهاتف

الفاكس 27.56.65

الدار البيضاء

Melle MOUBAKER Zineb

Casablanca, le 28/12/2019

Compte Rendu

RENSEIGNEMENTS CLINIQUES : manifestations digestives mal individualisées.

Prémédication : au Lysanxia gouttes

CONDITIONS TECHNIQUES : le matériel d'endoscopie a été nettoyé après double brossage par un détergent alcalin pendant 10 minutes ; puis décontaminé par un bain d'acide per acétique pendant 20 minutes.

Le petit matériel (pincettes à biopsies..)

est stérilisé selon les mêmes conditions, conformément aux recommandations de la SNFGE. Aucun dérivé sanguin n'a été administré. pendant cet examen.

Anesthésie de la gorge à la xylocaïne visqueuse.

Introduction à la gorge aisée, patient calme et docile, exploration techniquement bonne et complète jusqu'au 2ème D inclus.

L'œsophage est normal.

II n'existe pas de hernie hiatale.

L'estomac a été exploré dans son entier y compris le cardia en rétrovision : partout aspect d'une muqueuse congestive.

Le pyllore, le bulbe et la partie vue de D2 ont été vus normaux.

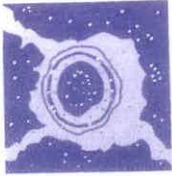
Plusieurs biopsies faites

Conclusion

Aspect d'une gastrite.

Biopsies faites.

Docteur AMINE Abdelkader
Spécialiste des Maladies de
L'appareil Digestif
73, Bd. Mohammed V - Casablanca
Tél : 27.22.82 / 27.56.65



LABORATOIRE D'ANATOMIE ET DE CYTOLOGIE PATHOLOGIQUES IBN KHALDOUN

Dr. SEKKAT F. Dr. BRITEL A.
ANATOMOCYTOPATHOLOGISTES

Nom : MOUBAKER ZINEB

Docteur : AMINE ABDELKADER

Age : 30 ans

Date de réception : 30/12/2019

Organisme : NC

Code Patient : 3IV5477

Organe : Antre gastrique + Ogive + Fundus

RENSEIGNEMENTS CLINIQUES : Dyspepsie ++,
HBP > 0,
FOGD.

Les fragments biopsiques examinés correspondent à l'examen histologique à des fragments d'une muqueuse gastrique de type antro-fundique.

Au niveau fundique, l'architecture globale est respectée, de hauteur non modifiée, à relief plissé et bordé d'un revêtement cylindrique, mucosécrétant, tapissant des cryptes profondes, peu tortueuses. En regard, le tissu interstitiel est bien vascularisé, il est infiltré d'une manière très modérée d'éléments mononucléés avec des glandes cryptiques en bon nombre de distribution régulière, à revêtement régulier.

La couche glandulaire muqueuse fundique est également en bon nombre, à structures tout à fait régulières.

Au niveau antral, l'architecture globale est respectée, de hauteur non modifiée, à relief peu plissé et bordé d'un revêtement cylindrique, mucosécrétant, tapissant des cryptes profondes. En regard, le tissu interstitiel est bien vascularisé, congestif, infiltré d'une manière très modérée et diffuse d'éléments mononucléés avec des glandes cryptiques en bon nombre de distribution régulière, à revêtement régulier.

La couche glandulaire muqueuse antrale est également en bon nombre, à structures régulières, très peu dissociées par l'infiltrat mononucléé.

La coloration au GIEMSA n'a pas individualisé d'*Helicobacter pylori*.

CONCLUSION :
- Gastrite antro-fundique interstitielle très modérée.
- Absence d'*Helicobacter pylori* sur ces prélèvements.
- Absence de métaplasie intestinale ou de dysplasie
- Absence de malignité sur ces prélèvements.

LABORATOIRE DE PATHOLOGIQUES
IBN KHALDOUN
104 BIS, Angle Bd Abdelmoumen et Rue Chatila
Dr. F. SEKKAT
Dr. A. BRITEL

Signé : Dr. F. SEKKAT