

RECOMMANDATIONS IMPORTANTES A LIRE POUR OBTENIR LES REMBOURSEMENTS ET EVITER LES REJETS

Conditions générales :

Le cadre réservé à l'adhérent doit être dûment renseigné.

Le cadre réservé au médecin doit être renseigné par le praticien lui-même notamment la nature de la maladie.

La validité de la feuille de soins est limitée à 3 mois à compter de la première consultation.

L'entente préalable est exigée pour toute hospitalisation médicale, chirurgicale, soins dentaires spéciaux, extractions multiples, parodontie orthodontie, prothèses dentaires, prothèses auditives ou orthopédiques ainsi que pour tous les actes effectués en série.

En cas d'accident, une déclaration précisant les causes et circonstances de l'accident est à joindre à la feuille de soins.

Pharmacie :

Les vignettes des médicaments doivent être obligatoirement jointes aux ordonnances.

Pour les médicaments sans vignettes une facture de la pharmacie doit être jointe.

Biologie et Biologie :

La facture ainsi qu'une copie des résultats des analyses ou du compte rendu (sous pli confidentiel) doivent être jointes à l'ordonnance médicale pour toute demande de remboursement.

Un pli confidentiel du médecin prescripteur des analyses ou radios peut être demandé par le médecin conseil de la mutuelle.

Optique :

L'ordonnance du médecin prescripteur et la facture de l'opticien sont à joindre à la feuille de soins.

Rééducation :

L'entente préalable renseignée par le médecin prescripteur est exigée avant le début des séances de rééducations.

Pour le remboursement, la facture et le calendrier des séances effectuées sont à joindre à la feuille de soins.

Dentaire :

En cas de prothèses ou de traitement canalaire, l'accord préalable renseigné sur la feuille de soins est obligatoire avant le début de traitement.

La facture doit être jointe à la feuille de soins pour toute demande de remboursement.

La radio-après soins est obligatoire en cas de prothèses ou de traitement canalaire.

Maladie et Affection Longue Durée ALD et ALC :

La déclaration de maladie chronique doit être renseignée par le médecin prescripteur et renouvelée tous les 6 mois.

Adresses Mails utiles

Réclamation : contact@mupras.com
Prise en charge : pec@mupras.com
Adhésion et changement de statut : adhesion@mupras.com

MUPRAS garantit le respect de la loi n° 09-08 relative à la protection des personnes physiques à l'égard du traitement des données à caractère personnel.

MUPRAS : Centre Allal Ben Abdellah - 6ème Etage Angle Rue Mohamed Fakir et Rue Allal Ben Abdellah - Quartier de l'Horloge
Casablanca 20000 - Tél. : 05 22 20 45 45 (LG) - Fax : 05 22 22 78 18 - www.mupras.com



Déclaration de Maladie

N° M20- 0002012

☒ Maladie

☐ Dentaire

☐ Optique

☐ Autres

Cadre réservé à l'adhérent (e)

Matricule : 3482

Société : RAM

☐ Actif

☒ Pensionné(e)

☐ Autre

Nom & Prénom : ABEL Abdelhamid

Date de naissance : 18/04/52

Adresse : 23, Rue Ibnou HABIB - Yacoub - CAS

Tél. : 0661 311542

Total des frais engagés : 900,00 Dhs

Cadre réservé au Médecin

Cachet du médecin :

Date de consultation : / /

Nom et prénom du malade : EL HOU RABEA

Lien de parenté :

☐ Lui-même

☒ Conjoint

☐ Enfant

Nature de la maladie :

En cas d'accident préciser les causes et circonstances :

Dans le cas où la maladie aurait un caractère confidentiel, communiquer les renseignements sous pli confidentiel à l'attention du médecin conseil de la Mutuelle.

J'atteste sur l'honneur l'exactitude des renseignements portés sur la présente déclaration. Je déclare avoir pris connaissance de la clause relative à la protection des données personnelles.

Fait à : Casablanca

Le : 08 / 02 / 2021

Signature de l'adhérent(e) :

RELEVÉ DES FRAIS ET HONORAIRES

Dates des Actes	Natures des Actes	Nombre et Coefficient	Montant détaillé des Honoraires	Cachet et signature du Médecin attestant le Paiement des Actes

EXECUTION DES ORDONNANCES

Cachet du Pharmacien ou du Fournisseur	Date	Montant de la Facture

ANALYSES - RADIOGRAPHIES

Cachet et signature du Laboratoire et du Radiologue	Date	Désignation des Coefficients	Montant des Honoraires
22/11/21	4-15	900017	

AUXILIAIRES MEDICAUX

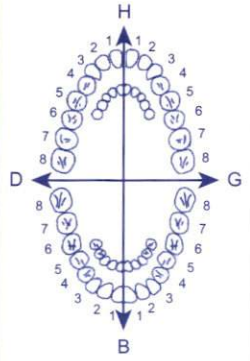
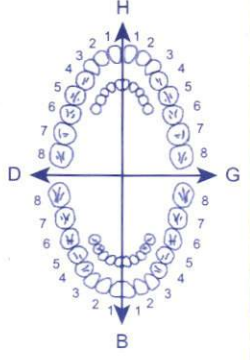
Cachet et signature du Praticien	Date des Soins	Nombre				Montant détaillé des Honoraires
		A M	P C	I M	I V	

RELEVÉ DES FRAIS ET HONORAIRES

Le praticien est prié de préciser la dent traitée, l'acte pratiqué en indiquant la nature des soins.

Important :

Veillez joindre les radiographies en cas de prothèses ou de traitement canaux, ainsi que le bilan de

SOINS DENTAIRES	Dents Traitées	Nature des Soins	Coefficient			
				COEFFICIENT DES TRAVAUX		
					MONTANTS DES SOINS	
					DEBUT D'EXECUTION	
				FIN D'EXECUTION		
O.D.F PROTHESES DENTAIRES	DETERMINATION DU COEFFICIENT MASTICATOIRE <div style="display: flex; justify-content: space-between;"> <div style="text-align: center;"> H 25533412 21433552 00000000 00000000 D G 00000000 00000000 35533411 11433553 B </div> </div> (Création, remont, adjonction) Fonctionnel, Thérapeutique, nécessaire à la profession			COEFFICIENT DES TRAVAUX		
					MONTANTS DES SOINS	
					DATE DU DEVIS	
				DATE DE L'EXECUTION		

VISA ET CACHET DU PRATICIEN ATTESTANT LE DEVIS

VISA ET CACHET DU PRATICIEN ATTESTANT L'EXECUT

Dr. Amal BENKIRANE

Professeur d'Anatomie Pathologique
Ex. Enseignante à la Faculté
de Médecine de Casablanca



**CENTRE DE
PATHOLOGIE
SPÉCIALISÉE
CASABLANCA**

CASAPATH

Dr. Lamia JABRI

Professeur d'Anatomie Pathologique
Ex. Enseignante à la Faculté de
Médecine de Casablanca

DEMANDE D'EXAMEN ANATOMO-CYTOPATHOLOGIQUE

De la part du Dr :

Nom et prénom du patient :

Age : 19 ans Sexe : F

Date de prélèvement : 22/01/2024

Renseignements cliniques et paracliniques :

lymphome médullaire haute
FDGD: G. haute cervicale +
des lésions + ponctions
cellulaires des plaques haut avec
aspect de corrélation histologique

Organe prélevé : Biopsie des lésions / ganglions

Nature de l'acte réalisé : cyto et histologie / des plaques

Biopsie antérieure :

☐ Oui

☐ Non

Réf :

FCV :

☐ Vagin

☐ Exocol :

☐ Endocol :

Date des dernières règles :

Parité :

Thérapeutique antérieure ou en cours :

Signature & Cachet

Centre de Pathologie Spécialisée
6, Rue des Hôpitaux - Résidence du Parc
1^{er} étage - Casablanca
Tél: 05 22 22 13 46 / Fax: 05 22 22 14 24



CENTRE DE PATHOLOGIE SPÉCIALISÉE CASABLANCA

6, rue des Hôpitaux - Résidence du Parc - 1er étage 20360 - Casablanca
Tel: 0522 22 13 46/66 - Fax : 0522 22 14 24 - Email : labocasapath@gmail.com
Patente 36333531 ICE 001624540000044

FACTURE

REF : 21/0703

Casablanca, le 29/01/2021

Date de facturation	29 / 01 / 2021
Médecin traitant	Pr. NADIR SALWA
Patient	EL HAOU RABIA - 070555
Demande	H10122755 - 22/01/2021

Liste des examens

BIOPSIE 2 FLACONS

A Payer	900,00	Dhs
coefficient-P	818	

Arrêtée la présente facture à la somme de : NEUF CENTS DIRHAMS ET 00 CENTIMES

Centre de Pathologie Spécialisée Casablanca
6, Rue des Hôpitaux - Résidence du Parc
1er Étage - Casablanca
Tel : 05 22 22 13 46/66 - Fax : 05 22 22 14 24



RECU LE : 22/01/2021

EDITE LE : 28/01/2021

NOM & PRENOM : EL HAOU RABIA

PRESCRIPTEUR : Pr. NADIR SALWA

AGE : 66 ans

Code Patient : 070555

N/REF : 10122755

ORGANE : DUODENUM-ESTOMAC-OESOPHAGE

RENSEIGNEMENTS CLINIQUES

Lymphome médiastinal traité. FOGD: Gastrite antrale duodénite + bombement de muqueuse oesophagienne haut avec aspect de compression extrinsèque. Biopsies duodénales / gastriques (Antrales et fundiques/oesophagiennes).

COMPTE RENDU ANATOMOPATHOLOGIQUE

I- Duodénum:

Trois fragments biopsiques mesurant 0,2 cm, inclus en totalité et examinés sur plusieurs niveaux de coupe.

Il s'agit d'une muqueuse duodénale comportant la tunique musculaire muqueuse. Les villosités intestinales sont de hauteur normale. L'épithélium de surface est formé par des entérocytes et des cellules caliciformes régulières. Le chorion est oedémateux, congestif avec un infiltrat inflammatoire modéré à lymphocytes et plasmocytes avec de rares polynucléaires éosinophiles.

Il n'est pas vu d'atrophie villositaire ni d'agent pathogène.

II- Estomac:

L'examen concerne cinq fragments biopsiques mesurant entre 0,2 cm et 0,3 cm provenant d'une muqueuse antrale (deux fragments) et fundique (trois fragments) ne comportant pas de tunique musculaire muqueuse. Le revêtement de surface est régulier mucosécrétant. La couche glandulaire est de densité et légèrement diminuée an antral. Les glandes sont basophiles différenciées en superficie sans métaplasie intestinale ni signes de dysplasie.

Le chorion est le siège d'un infiltrat inflammatoire modéré fait essentiellement de lymphocytes et de plasmocytes avec la présence de polynucléaires neutrophiles, réalisant par places quelques abcès cryptiques superficiels. L'*Helicobacter pylori* est retrouvé en quantité modérée au fond des cryptes.

III- Oesophage:

Quatre fragments biopsiques mesurant entre 0,1 cm et 0,2 cm, inclus en totalité et examinés sur plusieurs niveaux de coupe.

Ils proviennent d'une muqueuse oesophagienne à revêtement de surface hyperplasique papillomateux d'architecture conservée sans atypie. Elle est le siège d'exocytose d'éléments inflammatoires polymorphes. Le chorion sous-jacent siège d'un

Pr. Lamia JABRI
Professeur d'Anatomie Pathologique
Centre de Pathologie Casapath
6, rue des Hôpitaux Rés. du Parc Casablanca
05 22 22 13 46 / 66 - Fax : 05 22 22 14 24 - E-mail : labocasapath@gmail.com

Page 1/2



CASAPATH

RECU LE : 22/01/2021
EDITE LE : 28/01/2021

NOM & PRENOM : EL HAOU RABIA
PRESCRIPTEUR : Pr. NADIR SALWA
AGE : 66 ans
Code Patient : 070555
N/REF : 10122755
ORGANE : DUODENUM-ESTOMAC-OESOPHAGE

RENSEIGNEMENTS CLINIQUES

Lymphome médiastinal traité. FOGD: Gastrite antrale duodénite + bombement de muqueuse oesophagienne haut avec aspect de compression extrinsèque. Biopsies duodénales / gastriques (Antrales et fundiques/oesophagiennes).

COMPTE RENDU ANATOMOPATHOLOGIQUE

I- Duodénum:

Trois fragments biopsiques mesurant 0,2 cm, inclus en totalité et examinés sur plusieurs niveaux de coupe.

Il s'agit d'une muqueuse duodénale comportant la tunique musculaire muqueuse. Les villosités intestinales sont de hauteur normale. L'épithélium de surface est formé par des entérocytes et des cellules caliciformes régulières. Le chorion est oedémateux, congestif avec un infiltrat inflammatoire modéré à lymphocytes et plasmocytes avec de rares polynucléaires éosinophiles.

Il n'est pas vu d'atrophie villositaire ni d'agent pathogène.

II- Estomac:

L'examen concerne cinq fragments biopsiques mesurant entre 0,2 cm et 0,3 cm provenant d'une muqueuse antrale (deux fragments) et fundique (trois fragments) ne comportant pas de tunique musculaire muqueuse. Le revêtement de surface est régulier mucosécrétant. La couche glandulaire est de densité et légèrement diminuée an antral. Les glandes sont basophiles différenciées en superficie sans métaplasie intestinale ni signes de dysplasie.

Le chorion est le siège d'un infiltrat inflammatoire modéré fait essentiellement de lymphocytes et de plasmocytes avec la présence de polynucléaires neutrophiles, réalisant par places quelques abcès cryptiques superficiels. L'*Helicobacter pylori* est retrouvé en quantité modérée au fond des cryptes.

III- Oesophage:

Quatre fragments biopsiques mesurant entre 0,1 cm et 0,2 cm, inclus en totalité et examinés sur plusieurs niveaux de coupe.

Ils proviennent d'une muqueuse oesophagienne à revêtement de surface hyperplasique papillomateux d'architecture conservée sans atypie. Elle est le siège d'exocytose d'éléments inflammatoires polymorphes. Le chorion sous-jacent siège d'un

Pr. Lamia JABRI
Professeur d'Anatomie Pathologique
Centre de Pathologie Spécialisée
6, Rue des Hôpitaux, 20360 Casablanca, Maroc
Tél: 05 22 22 13 46 / Fax: 05 22 22 14 24 - E-mail: labocasapath@gmail.com

Dr. Amal BENKIRANE
Professeur d'Anatomie Pathologique
Ex. Enseignante à la Faculté de
Médecine de Casablanca



**CENTRE DE
PATHOLOGIE
SPÉCIALISÉE
CASABLANCA**

Dr. Lamia JABRI

Professeur d'Anatomie Pathologique
Ex. Enseignante à la Faculté de
Médecine de Casablanca

CASAPATH

NOM & PRENOM : EL HAOU RABIA
PRESCRIPTEUR : Pr. NADIR SALWA

EDITE LE : 28/01/2021
N/REF : 10122755

COMPTE RENDU ANATOMOPATHOLOGIQUE SUITE

discret fibro-œdème ponctué de cellules mononuclées. Il n'est pas vu de muqueuse spécialisée en faveur d'un endobrachyoesophage. La coloration PAS ne montre aucun agent figurant pathogène. Absence de dysplasie ou de malignité

CONCLUSION :

- Duodénum : Duodénite interstitielle modérée non spécifique. Absence de signes de malignité.
- Estomac: Gastrite chronique antro-fundique modérée, non atrophique, d'activité modérée, sans métaplasie intestinale ni dysplasie. Présence de l'*Helicobacter Pylori* en quantité modérée (++) Absence de malignité.
- Oesophage: Discrets remaniements inflammatoires chroniques non spécifiques. Absence de signes en faveur d'un endobrachyoesophage.

Signé : Dr. Lamia JABRI

Pr. Lamia JABRI
Anatomiste
Centre de Pathologie Spécialisée
6, rue des Hôpitaux - Résidence du Parc - 1^{er} étage 20360 Casablanca, Maroc
Tél. 05 22 22 14 24 - F-mail : labocasapath@gmail.com

Dr. Amal BENKIRANE

Professeur d'Anatomie Pathologique
Ex. Enseignante à la Faculté de
Médecine de Casablanca



**CENTRE DE
PATHOLOGIE
SPÉCIALISÉE
CASABLANCA**

CASAPATH

Dr. Lamia JABRI

Professeur d'Anatomie Pathologique
Ex. Enseignante à la Faculté de
Médecine de Casablanca

**EDITE LE : 28/01/2021
N/REF : 10122755**

**NOM & PRENOM : EL HAOU RABIA
PRESCRIPTEUR : Pr. NADIR SALWA**

COMPTE RENDU ANATOMOPATHOLOGIQUE SUITE

discret fibro-œdème ponctué de cellules mononuclées. Il n'est pas vu de muqueuse spécialisée en faveur d'un endobrachyoesophage. La coloration PAS ne montre aucun agent figurant pathogène. Absence de dysplasie ou de malignité

CONCLUSION :

- Duodénum : Duodénite interstitielle modérée non spécifique. Absence de signes de malignité.
- Estomac: Gastrite chronique antro-fundique modérée, non atrophique, d'activité modérée, sans métaplasie intestinale ni dysplasie. Présence de l'*Helicobacter Pylori* en quantité modérée (++) . Absence de malignité.
- Oesophage: Discrets remaniements inflammatoires chroniques non spécifiques. Absence de signes en faveur d'un endobrachyoesophage.

Signé : Dr. Lamia JABRI

Dr. Lamia JABRI
Pathologiste
Casablanca
6, Rue des Hôpitaux
Tél: 05 22 22 13 46