

RECOMMANDATIONS IMPORTANTES A LIRE POUR ACTIVER LES REMBOURSEMENTS ET EVITER LES REJETS

Conditions générales :

- Le cadre réservé à l'adhérent doit être dûment renseigné.
- Le cadre réservé au médecin doit être renseigné par le praticien lui-même notamment la nature de la maladie.
- La validité de la feuille de soins est limitée à 3 mois à compter de la première consultation.
- L'entente préalable est exigée pour toute hospitalisation médicale, chirurgicale, soins dentaires spéciaux, extractions multiples, parodontie orthodontie, prothèses dentaires, prothèses auditives ou orthopédiques ainsi que pour tous les actes effectués en série.
- En cas d'accident, une déclaration précisant les causes et circonstances de l'accident est à joindre à la feuille de soins.

Pharmacie :

- Les vignettes des médicaments doivent être obligatoirement jointes aux ordonnances.
- Pour les médicaments sans vignettes une facture de la pharmacie doit être jointe.

Radiologie et Biologie :

- La facture ainsi qu'une copie des résultats des analyses ou du compte rendu (sous pli confidentiel) doivent être jointes à l'ordonnance médicale pour toute demande de remboursement.
- Un pli confidentiel du médecin prescripteur des analyses ou radios peut être demandé par le médecin conseil de la mutuelle.

Optique :

- L'ordonnance du médecin prescripteur et la facture de l'opticien sont à joindre à la feuille de soins.

Rééducation :

- L'entente préalable renseignée par le médecin prescripteur est exigée avant le début des séances de rééducations.
- Pour le remboursement, la facture et le calendrier des séances effectuées sont à joindre à la feuille de soins.

Dentaire :

- En cas de prothèses ou de traitement canalaire, l'accord préalable renseigné sur la feuille de soins est obligatoire avant le début de traitement.
- La facture doit être jointe à la feuille de soins pour toute demande de remboursement.
- La radio-après soins est obligatoire en cas de prothèses ou de traitement canalaire.

Maladie et Affection Longue Durée ALD et ALC :

- La déclaration de maladie chronique doit être renseignée par le médecin prescripteur et renouvelée tous les 6 mois.



MUPRAS
Mutuelle de Prévoyance
& d'Actions Sociales
de Royal Air Maroc

Déclaration de Maladie

N° M21- 048291

☐ Maladie

☐ Dentaire

☐ Optique

☐ Autres

Cadre réservé à l'adhérent (e)

Matricule : 604 Société : RAM
☐ Actif ☒ Pensionné(e) ☐ Autre :
 Nom & Prénom : CHARIB Mohamed
 Date de naissance : 27/05/1947
 Adresse : Residence Line Lmohab Apt 406 3^{et} étage Belvédère
 Tél. : 06 14 38 10 07 Total des frais engagés : Dhs

Cadre réservé au Médecin

Cachet du médecin :

Date de consultation : / /

Nom et prénom du malade : Age :

Lien de parenté : ☐ Lui-même ☐ Conjoint ☐ Enfant

Nature de la maladie :

En cas d'accident préciser les causes et circonstances :

Dans le cas où la maladie aurait un caractère confidentiel, communiquer les renseignements sous pli confidentiel à l'attention du médecin conseil de la Mutuelle.

J'atteste sur l'honneur l'exactitude des renseignements portés sur la présente déclaration. Je déclare avoir pris connaissance de la clause relative à la protection des données personnelles.

Fait à : Le :

Signature de l'adhérent(e) :

Autorisation CNDP N° : A-A-215 / 2019

Adresses Mails utiles

- 0 Réclamation : contact@mupras.com
- 0 Prise en charge : pec@mupras.com
- 0 Adhésion et changement de statut : adhesion@mupras.com

La MUPRAS garantit le respect de la loi n° 09-08 relative à la protection des personnes physiques à l'égard du traitement des données à caractère personnel.

MUPRAS : Centre Allal Ben Abdellah - 6ème Etage Angle Rue Mohamed Fakir et Rue Allal Ben Abdellah - Quartier de l'Horloge Casablanca 20000 - Tél. : 05 22 20 45 45 (LG) - Fax : 05 22 22 78 18 - www.mupras.com

RELEVÉ DES FRAIS ET HONORAIRES

Dates des Actes	Natures des Actes	Nombre et Coefficient	Montant détaillé des Honoraires	Cachet et signature du Médecin attestant le Paiement des Actes
17-02-21			400,00	<p>Dr. MRANI ZENTAR Alae</p> <p>Radiologue Spécialiste en Radiologie Interventionnelle, Cancérologique et Vasculaire</p> <p>Clinique d'Oncologie Le Littoral</p>
17-02-21	Cg		Q	

EXECUTION DES ORDONNANCES

Cachet du Pharmacien ou du Fournisseur	Date	Montant de la Facture
	17-02-21	799,20
		092004357

ANALYSES - RADIOGRAPHIES

Cachet et signature du Laboratoire et du Radiologue	Date	Désignation des Coefficients	Montant des Honoraires
	17-02-21	TDM Thorax	1500,00
	17-02-21	IRM Abdo-Pelv	4500,00
	17-02-21	OMNIPACQUE	246,00
	17-02-21	CLARISCAN	276,00

AUXILIAIRES MEDICAUX

Cachet et signature du Praticien	Date des Soins	Nombre				Montant détaillé des Honoraires
		AM	PC	IM	IV	

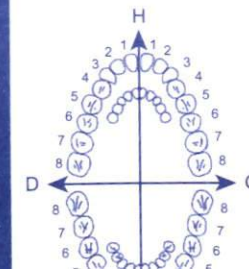
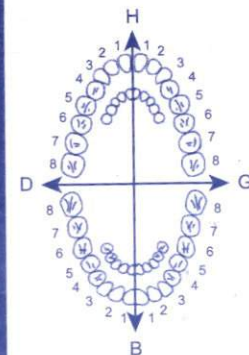
RELEVÉ DES FRAIS ET HONORAIRES

Le praticien est prié de préciser la dent traitée, l'acte pratiqué en indiquant la nature des soins.

Important :

Veuillez joindre les radiographies en cas de prothèses ou de traitement canaux, ainsi que le bilan de l'occlusion.

SOINS DENTAIRES	Dents Traitées	Nature des Soins	Coefficient															
				COEFFICIENT DES TRAVAUX														
				MONTANTS DES SOINS														
				DEBUT D'EXECUTION														
				FIN D'EXECUTION														
O.D.F PROTHESES DENTAIRES	<p>DETERMINATION DU COEFFICIENT MASTICATOIRE</p> <table border="1"> <tr><td colspan="2">H</td></tr> <tr><td>25533412</td><td>21433552</td></tr> <tr><td>00000000</td><td>00000000</td></tr> <tr><td colspan="2">G</td></tr> <tr><td>00000000</td><td>00000000</td></tr> <tr><td>35533411</td><td>11433553</td></tr> <tr><td colspan="2">B</td></tr> </table> <p>(Création, remont, adjonction)</p> <p>Fonctionnel, Thérapeutique, nécessaire à la profession</p>			H		25533412	21433552	00000000	00000000	G		00000000	00000000	35533411	11433553	B		COEFFICIENT DES TRAVAUX
H																		
25533412	21433552																	
00000000	00000000																	
G																		
00000000	00000000																	
35533411	11433553																	
B																		
				MONTANTS DES SOINS														
				DATE DU DEVIS														





مصحة الساحل للتكنولوجيا

CLINIQUE D'ONCOLOGIE LE LITTORAL



090003906

RADIOTHERAPIE CONFORMATIONNELLE ET DOSIMETRIE 3D • RADIOTHERAPIE PAR MODULATION D'INTENSITE : IMRT • RAPID-ARC •
RADIO-CHIRURGIE STEREOTAXIQUE • CURIETHERAPIE HAUT DEBIT • MÉDECINE NUCLEAIRE • ONCOLOGIE MEDICALE • ONCO. HEMATOLOGIE
GREFFE DE MOELLE OSSEUSE • RADIOLOGIE • CHIRURGIE CARCINOLOGIQUE • CHIRURGIE REPARATRICE ET ESTHETIQUE • SOINS INTENSIFS
REANIMATION ET TRAITEMENT DE LA DOULEUR • SOINS PALLIATIFS • RADIOFREQUENCE • DEPISTAGE ET DIAGNOSTIC DES TUMEURS

Mr CHARIB Mohamed 1102121

100,95 x 4

100,95 x 4 4 bottles 100,95

60,60 x 4 2 x 1 x 18
Served of 20 8 bottles

ref. 16h. x 18

Finel 100,95 3 x 1

100,95 x 1

799,20

092004357

Dr Omar HAJI
Oncologue Médical
Salaj 3, Bd la Grande Ceinture Ain Diab
Casa-Anfa - Tél : 0522 66 68 90/91/92
Fax : 0522 64 81 52 / 0522 79 75 94



SEVREDOL 20mg - 14 cps
605 DMF21/NRQ du
17/11/2018 PPV 80CH60
6 118001121328

SEVREDOL 20mg - 14 cps
605 DMF21/NRQ du
17/11/2018 PPV 80CH60
6 118001121328

SEVREDOL 20mg - 14 cps
605 DMF21/NRQ du
17/11/2018 PPV 80CH60
6 118001121328

SEVREDOL 20mg - 14 cps
605 DMF21/NRQ du
17/11/2018 PPV 80CH60
6 118001121328

SEVREDOL 20mg - 14 cps
605 DMF21/NRQ du
17/11/2018 PPV 80CH60
6 118001121328

SEVREDOL 20mg - 14 cps
605 DMF21/NRQ du
17/11/2018 PPV 80CH60
6 118001121328

SEVREDOL 20mg - 14 cps
605 DMF21/NRQ du
17/11/2018 PPV 80CH60
6 118001121328

SEVREDOL 20mg - 14 cps
605 DMF21/NRQ du
17/11/2018 PPV 80CH60
6 118001121328

MOSCONTIN 30mg - 14 cps
5218 DMF21/NRQ 31/1/2018
PPV 108DHB0
6 118001120918

MOSCONTIN 30mg - 14 cps
5218 DMF21/NRQ 31/1/2018
PPV 108DHB0
6 118001120918

MOSCONTIN 30mg - 14 cps
5218 DMF21/NRQ 31/1/2018
PPV 108DHB0
6 118001120918

MOSCONTIN 30mg - 14 cps
5218 DMF21/NRQ 31/1/2018
PPV 108DHB0
6 118001120918

11/11/2018

Boîte de 1 flacon de 15 mL.
A usage unique.
Tenir hors de la vue et de la portée des enfants. Lire la notice avant utilisation.
Reporter le nom du produit, le numéro du lot et la dose administrée dans le dossier du patient.

Respecter les doses prescrites
Liste I - Uniquement sur ordonnance

Distribué par
CYCLOPHARMA lot 84,
Z.I. Ouled Solen
Bouskoura-Nouaceur
N° AMM: 162/19/DMP/21/

GE Healthcare



Clariscan™
acide gadolérique
0.5 mmol/mL

Solution injectable
1 x 15 mL

Produit de contraste
pour l'IRM
Administration
par voie intraveineuse

Clariscan™ 0.5 mmol/mL
acide gadolérique

Chaque mL contient 279.3 mg
d'acide gadolérique,
équivalent à 0.5 mmol.

15 mL contiennent 4189.8 mg
d'acide gadolérique (sous forme
de sel de méglumine), équivalent
à 7.5 mmol.
Excipients : Mégumine,
tetroxetan (DOTA) eau P.P.I.

PH
276DH00

CLARISCAN™ 0,5 mmol/ml
SOLUTION INJECTABLE 1x15ml

EXP : 07-2022
Lot n° : 15162108
1196799 MAR

Titulaire/Exploitant:
GE Healthcare AS
Nycoveien 1
0485 Oslo, Norvège

OMNIPAQUE™ 300mg I/ml
SOLUTION INJECTABLE IOHEXOL 1x100ml

PH

246DH00

Distribué par CYCLOPHARMA Lot 84, Z.I.Ouled Saleh
Bouskoura-Nouaceur
N° AMM : 311/13 DMP/21/NNP

Pour 1 ml de solution : Iohexol 647 mg a.s.p
300 mg d'iode.
Excipients : Trimétamol, HCl, édétate calcique,
eau P.P.L.

Le flacon à usage unique.

A conserver à une température ne dépassant pas
+30° C, à l'abri de la lumière et des rayons ionisants.
Le produit peut être conservé 1 mois à une
température de +37°C

Tenir hors de la portée et de la vue des enfants.
Lire attentivement la notice avant utilisation.

1 مل يحتوي على : أيوهكسول 647 ملغ كـ كـ

300 ملغ يود.

المركبات الأخرى : تريمتامول ، حمض الهيدروكلوريك ،
إيديات الكالسيوم ، ماء للحقن .

كل عبوة لاستعمال واحد .

يحفظ في مكان درجة حرارته لا تتعدى 30°م ،
يحفظ بعيدا عن الضوء وبعيدا عن الأضواء .

هذا الدواء يمكن حفظه مدة شهر في مكان درجة

حرارته 37°م .

لا يتحرك على سُرّاء أو في متساوٍ الأطفال .
اقرأ النشرة الداخلية قبل الاستعمال .

GE Healthcare



OMNIPAQUE™
أومنيباك

300 mg I/ml
ملغ يود/مل

Solution injectable
IOHEXOL

محلول للحقن

أيوهكسول

1 x 100 ml

Voie intraveineuse ou
intra-artérielle

يستعمل للحقن

داخل الأوعية

EXP/ نهاية الإستعمال : 03-2023

Lot n°/ 15116795

FAB/ التحميص : 2020 04 12

صاحب الإنتاج : 1192527 DZA

OMNIPAQUE 300 mg I/ml
IOHEXOL

أومنيباك 300 ملغ يود/مل
أيوهكسول

Respecter les doses prescrites.
احفظوا مقادير الوصفة.

Liste I

Médicament soumis à prescription médicale
Uniquement sur ordonnance

دواء يتقدم إلا على وصفة

Détenteur de la DE : صاحب مقر التسجيل : GE Healthcare AS

Nycoven 1-2, P.O.Box 4220 Nydalen,

NO-0401 Oslo, Norvege.

Fabricant/ Conditionneur : GE Healthcare

IDA Business Park, Carrigrohilly, Co. Cork, Ireland.



مصحة الساحل للأونكولوجيا

CLINIQUE D'ONCOLOGIE LE LITTORAL



090003906

RADIOTHERAPIE CONFORMATIONNELLE ET DOSIMETRIE 3D • RADIOTHERAPIE PAR MODULATION D'INTENSITE : IMRT • RAPID-ARC • RADIO-CHIRURGIE STEREOTAXIQUE •
CURIETHERAPIE HAUT DEBIT • MEDECINE NUCLEAIRE • ONCOLOGIE MEDICALE • ONCO-HEMATOLOGIE • GREFFE DE MOELLE OSSEUSE • RADIOLOGIE •
CHIRURGIE CARCINOLOGIQUE • CHIRURGIE REPARATRICE ET ESTHETIQUE • SOINS INTENSIFS • REANIMATION ET TRAITEMENT DE LA DOULEUR •
SOINS PALLIATIFS • RADIOFREQUENCE • DEPISTAGE ET DIAGNOSTIC DES TUMEURS

DEMANDE D'EXAMEN RADIOLOGIQUE

NOM & PRÉNOM : **CHARIB Mohamed** Date : **17/02/21**
AGE : **73 ans**
ORGANISME GESTIONNAIRE : **2** N° ADMISSION : **'**

RENSEIGNEMENTS CLINIQUES : **Attention à l'état**
général - signes d'insuffisance
IRN Imbambé = Di - Die transféré
PSA tg 111 1645 ng / ml

Dr. MRANI ZENTAR Amed
Radiologue Spécialiste en Radiologie
Interventionnelle, Cancérologique et Vasculaire
Clinique d'Oncologie Le Littoral
091193730

RADIOS DEMANDÉES :

Tum Imbambé (voir avec Dr
IRN Amed) pelvienne avec
focus sur le prostate.
LAMRANI

BUT DE L'EXAMEN

Dr Omar HAJJI
Oncologue Médical

Salaj 3 Bd. La Grande Ceinture Ain Diab
Evaluation
Casa-Anfa - Tél : 0520 66 68 90 / 0522 79 75 94
0522 64 81 52 / 0522 79 75 94
MEDECIN

☒ Bilan initial

☐ Surveillance simple

Salaj 3, Bd la Grande Ceinture Ain Diab, 20180 Casa Anfa, Maroc

Pour accéder : Tram ligne 1, direction Ain Diab, station de l'Onco

(+212) 5 20 66 68 90/91/92 • (+212) 5 20 66 68 90/91/92 • (+212) 5 22 79 86 96

@contact@cliniquelelittoral.ma • www.cliniquelelittoral.ma



Dr. Alae MRANI ZENTAR

Spécialiste en Imagerie Médicale
Radiologie Interventionnelle
Cancérologique et Vasculaire
Lauréat de l'université de Versailles-
Saint-Quentin-en-Yvelines

Facture N° 2265/21

Casablanca Le: 18/02/2021



Etablie par WIPDA N° 11 Page 1/1

N° Dossier : X1B172571

N° Identifiant : 2102370/21

Nom & Prénom : CHARIB MOHAMED

C.I.N. : T13150

Date Entrée : 17/02/2021

Date Sortie : 17/02/2021

Adresse :

Traitement : Bilan radiologique

Médecin : HAJJI MALAK RITA

Prestations

	Nombre	Prix U.	L.C.	Coef	Montant
IMAGERIE MEDICALE					
Tdm thoracique	1	1 500,00			1 500,00
Irm abdomino pelvienne	1	4 500,00			4 500,00
Total Rubrique :					6 000,00
PHARMACIE					
Pharmacie	1	522,00			522,00
Total Rubrique :					522,00
PARTIE CLINIQUE :					6 522,00
TOTAL FACTURE					6 522,00

Arrêtée la présente Facture à la somme de :

Six mille cinq cent vingt deux Dirhams

Cachet et signature

Clinique d'Oncologie Le Littoral
Salaj 3, Bd La Grande Ceinture Ain Diab
Casa - Anfa - Tél : 0520 88 88 90 / 91 / 92
Fax : 0522 79 75 94 / 05 22 79 75 96

- IRM 1,5T
- Scanner Multibarrettes
- Radiologie Conventionnelle
- Mammographie
- Tomosynthese
- Échographie Doppler
- Radiologie Interventionnelle
- Diagnostic et Thérapeutique

Salaj 3, Bd la Grande Ceinture Ain Diab, 20180 Casablanca, Maroc - Pour accéder : Tram ① ② direction Ain Diab,
Station Le Littoral ☎ 05 20 66 68 89 ☎ 05 22 79 75 94 / 05 22 79 86 96 📧 Radiologie.lelittoral@gmail.com

Dr. Alae MRANI ZENTAR

Spécialiste en Imagerie Médicale
Radiologie Interventionnelle
Cancérologique et Vasculaire
Lauréat de l'université de Versailles-
Saint-Quentin-en-Yvelines

Page :



DATE: 18/02/2021

Détail de la pharmacie consommée

Patient

Dossier N° X1B172571

Date	Produit consommé	Quantité	Prix Unit.	Montant
Pharmacie				
18/02/2021	OMNIPAQUE 300MG 100ML	1	246,00	246,00
18/02/2021	CLARISCAN 15ML	1	276,00	276,00
Total				522,00
Total journée		18/02/2021		522,00
Total produits consommés :				522,00

Clinique d'Oncologie Le Littoral
Salaj 3, Bd. La Grande Ceinture Ain Diab
Casa - Anfa - Tél : 0520 66 68 80 / 91 / 92
Fax : 0520 64 81 52 / 0520 22 79 74 84

• IRM 1,5T
• Scanner Multibarrettes
• Radiologie Conventionnelle
• Mammographie
• Tomosynthese
• Échographie Doppler
• Radiologie Interventionnelle
Diagnostic et Thérapeutique

Salaj 3, Bd la Grande Ceinture Ain Diab, 20180 Casablanca, Maroc - Pour accéder : Tram ② direction Ain Diab,
Station Le Littoral ☎ 05 20 66 68 89 📠 05 22 79 75 94 / 05 22 79 86 96 📧 Radiologie.lelittoral@gmail.com



Dr. Alae MRANI ZENTAR

Spécialiste en Imagerie Médicale
Radiologie Interventionnelle
Cancérologique et Vasculaire
Lauréat de l'université de Versailles-
Saint-Quentin-en-Yvelines

Casablanca, le 17/02/2021

Nom: Mr CHARIB

Prénom: MOHAMED

Médecin traitant : Dr HAJJI Omar

IRM ABDOMINO PELVIENNE

Indication :

73 ans, altération de l'état général associée à des algies dorsales. PSA élevées. Bilan

Technique :

À l'étage pelvien :

Séquences T2 dans les 3 plans, Séquences axiales diffusion.

Séquences après injection de gadolinium en T1 Fat Sat dans les plans axial et sagittal.

À l'étage abdominal :

Séquences axiales diffusion.

Séquences axiales T2.

Séquences après injection de gadolinium en T1 Fat Sat.

Résultat :

À l'étage pelvien :

La prostate est augmentée de taille mesurant 54,4 x 35 x 54,6 mm soit 52 g siège d'une volumineuse lésion lobaire gauche étendue à la zone périphérique intéressant les segments de 1p au 5p. Elle mesure 29 x 15,5 mm présentant des contours irréguliers est responsable d'une effraction capsulaire en hyposignal franc T2 hypersignal diffusion persistant (b2000) avec une importante restriction de l'ADC rehaussée après injection de gadolinium de façon intense. Elle est responsable d'un envahissement des vésicules séminales qui présentent une anomalie de signal et un rehaussement similaire à celui de la lésion prostatique.

Volumineuse masse pelvienne mesurant 73 x 61,5 x 4 25,5 mm présentant les mêmes caractéristiques sémiologiques que la lésion prostatique sus-décrite responsable d'une importante infiltration locorégionale avec envahissement du mésorectum, du fascia recti du bas et du moyen rectum avec un bourgeon endoluminal, envahissement du releveur de l'anus gauche. En haut et en avant il arrive au contact des anses intestinales avec perte des interfaces de séparation. Ces derniers présentent un aspect agglutiné avec mise en évidence d'un épanchement dans le Douglas.

Multiples adénopathies du mésorectum de taille infra et supracentimétriques la plus volumineuse mesurant 12 mm.

Multiples adénopathies des chaînes iliaques la plus volumineuse est visualisée à droite mesurant 21,5 mm d'aspect arrondi rehaussée après injection de gadolinium d'allure secondaire.

La vessie est de bonne capacité sans anomalie pariétale ou endoluminale.

Infiltration osseuse diffuse intéressant tous les os du bassin en hyposignal T2 hypersignal diffusion rehaussée après injection de gadolinium en rapport avec une localisation secondaire.

À noter également une importante infiltration du rachis se lombaire qui présentent de multiples lésions vertébrales étagées rehaussée par le contraste d'allure secondaire.

• IRT 1,5T

• Scanner Multibarrettes

• Radiologie Conventionnelle

• Mammographie

• Tomosynthese

• Échographie Doppler

• Radiologie Interventionnelle

Diagnostic et Thérapeutique

Salaj 3, Bd la Grande Ceinture Ain Diab, 20180 Casablanca, Maroc - Pour accéder : Tram ① ② direction Ain Diab,
Station Le Littoral ☎ 05 20 66 68 89 ☎ 05 22 79 75 94 / 05 22 79 86 96 📧 Radiologie.lelittoral@gmail.com



090003906

Dr. Alae MRANI ZENTAR

Spécialiste en Imagerie Médicale
Radiologie Interventionnelle
Cancérologique et Vasculaire
Lauréat de l'université de Versailles-
Saint-Quentin-en-Yvelines

À l'étage abdominal : Examen gêné par le flou cinétique toutefois on note :

Le foie est de taille normale, de contours réguliers, de signal homogène sans lésion focale.

Absence de dilatation des VBIH et VBEH.

Absence d'anomalie morphologique ou de signal notable au niveau du pancréas, de la rate, des reins et des surrénales.

Absence de dilatation des voies excrétrices.

Multiples adénopathies lomboaortiques bilatéraux et iliaques primitifs bilatéraux de la plus volumineuse au niveau lomboaortique gauche mesurant 14 mm de petit axe.

Pas d'épanchement péritonéal.

Conclusion :

Lésion prostatique étendue au niveau de la zone périphérique du lobe gauche classé PIRADS 5 responsable d'une effraction capsulaire avec une atteinte ganglionnaire des chaînes iliaques et obturatrices d'allure secondaire.

Volumineuse masse pelvienne responsable d'une importante infiltration locorégionale avec envahissement du mésorectum, du fascia recti, du muscle releveur de l'anus gauche et des anses intestinales avec un aspect de carcinose pelvienne.

Atteinte ganglionnaire pelvienne et abdominale profonde diffuse notamment au niveau lomboaortique d'allure secondaire.

Dr Mrani Alae

INP : 091193730



- IRT 1,5T
- Scanner Multibarrettes
- Radiologie Conventionnelle
- Mammographie
- Tomosynthese
- Échographie Doppler
- Radiologie Interventionnelle
- Diagnostic et Thérapeutique



090003906

Dr. Alae MRANI ZENTAR

Spécialiste en Imagerie Médicale
Radiologie Interventionnelle
Cancérologique et Vasculaire
Lauréat de l'université de Versailles-
Saint-Quentin-en-Yvelines

Casablanca, le 19/02/2021

Nom: Mr CHARIB**Prénom :** MOHAMED**Médecin traitant :** Dr HAJJI Omar**SCANNER THORACIQUE****Indication :**

73 ans, altération de l'état général. PSA élevés. Bilan

Technique :

Acquisition hélicoïdale des apex pulmonaires jusqu'aux bases après injection de produit de contraste

Résultats :**Au niveau médiastinal :**

Absence d'adénomégalie de volume significatif.

Pas d'anomalie des vaisseaux médiastinaux.

Intégrité du médiastin postérieur.

Pas d'épanchement péri-cardique.

Au niveau pleuro-parenchymateux :

Syndrome interstitiel diffus.

Multiples atélectasies sous-segmentaires postérobasaux bilatéraux.

Absence de lésion nodulaire, en particulier dans les zones sous pleurales, d'allure suspecte.

Pas de foyer de type alvéolaire

Pas d'anomalie des grosses bronches.

Pas de trouble de ventilation.

Absence d'épaississement ou d'épanchement pleural.

En fenêtre osseuse :

Multiples lésions osseuses vertébrales étagées ostéocondensante avec tassement vertébral de D4.

Conclusion :

Atteinte interstitielle diffuse.

Multiples lésions ostéocondensantes vertébrales étagées avec tassement du corps vertébral de D4 d'origine secondaire.

- IRT 1,5T
- Scanner Multibarrettes
- Radiologie Conventionnelle
- Mammographie
- Tomosynthese
- Échographie Doppler
- Radiologie Interventionnelle
- Diagnostic et Thérapeutique

Dr Mrani Alae**INP : 091193730**