

RECOMMANDATIONS IMPORTANTES A LIRE POUR OBTENIR LES REMBOURSEMENTS ET EVITER LES REJETS

Conditions générales :

Le cadre réservé à l'adhérent doit être dûment renseigné.

Le cadre réservé au médecin doit être renseigné par le praticien lui-même notamment la nature de la maladie.

La validité de la feuille de soins est limitée à 3 mois à compter de la première consultation.

L'entente préalable est exigée pour toute hospitalisation médicale, chirurgicale, soins dentaires spéciaux, extractions multiples, parodontie orthodontie, prothèses dentaires, prothèses auditives ou orthopédiques ainsi que pour tous les actes effectués en série.

En cas d'accident, une déclaration précisant les causes et circonstances de l'accident est à joindre à la feuille de soins.

Pharmacie :

Les vignettes des médicaments doivent être obligatoirement jointes aux ordonnances.

Pour les médicaments sans vignettes une facture de la pharmacie doit être jointe.

Biologie et Biologie :

La facture ainsi qu'une copie des résultats des analyses ou du compte rendu (sous pli confidentiel) doivent être jointes à l'ordonnance médicale pour toute demande de remboursement.

Un pli confidentiel du médecin prescripteur des analyses ou radios peut être demandé par le médecin conseil de la mutuelle.

Optique :

L'ordonnance du médecin prescripteur et la facture de l'opticien sont à joindre à la feuille de soins.

Educateur :

L'entente préalable renseignée par le médecin prescripteur est exigée avant le début des séances de rééducations.

Pour le remboursement, la facture et le calendrier des séances effectuées sont à joindre à la feuille de soins.

Dentaire :

En cas de prothèses ou de traitement canalaires, l'accord préalable renseigné sur la feuille de soins est obligatoire avant le début de traitement.

La facture doit être jointe à la feuille de soins pour toute demande de remboursement.

La radio-après soins est obligatoire en cas de prothèses ou de traitement canalaires.

Maladie et Affection Longue Durée ALD et ALIC :

La déclaration de maladie chronique doit être renseignée par le médecin prescripteur et renouvelée tous les 6 mois.

Adresses Mails utiles

Réclamation : contact@mupras.com
Prise en charge : pec@mupras.com
Adhésion et changement de statut : adhesion@mupras.com

MUPRAS garantit le respect de la loi n° 09-08 relative à la protection des personnes physiques à l'égard du traitement des données à caractère personnel.

MUPRAS : Centre Allal Ben Abdellah - 6ème Etage Angle Rue Mohamed Fakir et Rue Allal Ben Abdellah - Quartier de l'Horloge Casablanca 20000 - Tél. : 05 22 20 45 45 (LG) - Fax : 05 22 22 78 18 - www.mupras.com



Déclaration de Maladie

N° M20- 0008532

77410

☐ Maladie

☐ Dentaire

☐ Optique

☐ Autres

Cadre réservé à l'adhérent (e)

Matricule : 10855

Société : RAN

☐ Actif

☐ Pensionné(e)

☐ Autre : ANC Réformé

Nom & Prénom : ABRON NAWAL

Date de naissance : 03/03/1977

Adresse : 06 rue Abdelhak ben Nafyan Apt 9
Rés. El Houda Quarter Palmier Casablanca

Tél. : 0662737896

Total des frais engagés : 4.718,9

Dhs

Cadre réservé au Médecin

Cachet du médecin :

Dr. NICOLE EL MEJATI
Gynécologie-Obstétrique
13, Rue Benzerte - RABAT
Tél: 05 37 70 61 22

Date de consultation : 12/04/2021

Nom et prénom du malade : ABRON NAWAL

Age :

Lien de parenté : ☐ Lui-même

☐ Conjoint

☐ Enfant

Nature de la maladie : Masto de mé - Dup kyphe mammaux

En cas d'accident préciser les causes et circonstances :

Dans le cas où la maladie aurait un caractère confidentiel, communiquer les renseignements sous pli confidentiel à l'attention du médecin conseil de la Mutuelle.

J'atteste sur l'honneur l'exactitude des renseignements portés sur la présente déclaration. Je déclare avoir pris connaissance de la clause relative à la protection des données personnelles.

Fait à : Casablanca

Le : 08/07/2021

Signature de l'adhérent(e) :

RELEVÉ DES FRAIS ET HONORAIRES

Dates des Actes	Natures des Actes	Nombre et Coefficient	Montant détaillé des Honoraires	Cachet et signature du Médecin attestant le Paiement des Actes
12.4.2021		62	200 dh	

EXECUTION DES ORDONNANCES

Cachet du Pharmacien ou du Fournisseur

Date

Montant de la Facture

Dr. NICOLE EL MEJATI
Gynécologie-Obstétrique
13 Rue Benzerte - RABAT
Tél: 05 37 70 61 22

258,30

ANALYSES - RADIOGRAPHIES

Cachet et signature du Laboratoire et du Radiologue

Date

Désignation des Coefficients

Montant des Honoraires

Dr. Sonia AMRI
Cabinet de Radiologie
73, rue Patrice Lumumba
Hassan - Rabat
Tél: 05 37 70 61 22

Dr. Sonia AMRI
Cabinet de Radiologie
73, rue Patrice Lumumba
Hassan - Rabat
Tél: 05 37 70 61 22

Dr. Sonia AMRI
Cabinet de Radiologie
73, rue Patrice Lumumba
Hassan - Rabat
Tél: 05 37 70 61 22

13.04.2021

B2330

3140 dh

13/04/21

K₄₀

400 DH

15/04/21

K₄₀

400 DH

12.04.21

P0281

320,00 dh

AUXILIAIRES MEDICAUX

Cachet et signature du Praticien

Date des Soins

Nombre

Montant détaillé des Honoraires

AM

PC

IM

IV

Dr. Sonia AMRI
Cabinet de Radiologie
73, rue Patrice Lumumba
Hassan - Rabat
Tél: 05 37 70 61 22

RELEVÉ DES FRAIS ET HONORAIRES

Le praticien est prié de préciser la dent traitée, l'acte pratiqué en indiquant la nature des soins.

Important :

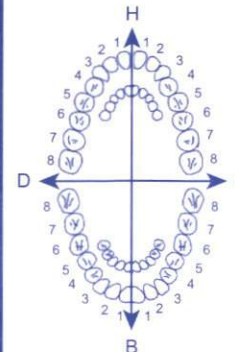
Veuillez joindre les radiographies en cas de prothèses ou de traitement canaux, ainsi que le bilan de

SOINS DENTAIRES

Dents Traitées

Nature des Soins

Coefficient



Coefficient DES TRAVAUX

MONTANTS DES SOINS

DEBUT D'EXECUTION

FIN D'EXECUTION

O.D.F

PROTHESES DENTAIRES

DETERMINATION DU COEFFICIENT MASTICATOIRE

H

25533412 00000000

21433552 00000000

D

00000000 35533411

G

00000000 11433553

B

Coefficient DES TRAVAUX

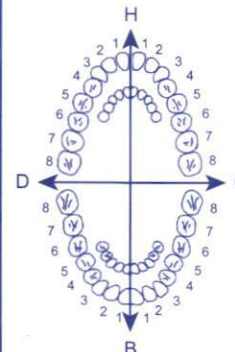
MONTANTS DES SOINS

[Création, remont, adjonction]

Fonctionnel, Thérapeutique, nécessaire à la profession

DATE DU DEVIS

DATE DE L'EXECUTION



VISA ET CACHET DU PRATICIEN ATTESTANT LE DEVIS

VISA ET CACHET DU PRATICIEN ATTESTANT L'EXECUTION

Docteur Nicole EL MEJJATI

Ancien Interne des Hôpitaux
de Strasbourg

Spécialiste en Gynécologie - Obstétrique

Chirurgie Gynécologique

13, Rue Benzerte Rabat

SUR RENDEZ-VOUS

Tél. : Cabinet : 037 70 61 22

Fax : 037 26 04 54

الدكتورة نيكول المجاهي

داخلية سابقاً

بمستشفيات ستراسبورغ

اختصاصية في أمراض النساء والتوليد

13، زنقة بنزرت - الرباط

«بالميعاد»

الهاتف : العيادة : 037 70 61 22

الفاكس : 037 26 04 54

الرباط في 20/4/2024
Rabat, le

M- ABROU Nawal -

90.00

Repuclina

100ml / femme

26,30 x 3

168.90

- Dure 15000

100ml / femme 3 mos -

258.90

Parapharmacie

RIAD ASSALAM

Al Azaar, Secteur 13, Bloc R, Hay Riad

Tél : 05 37 56 35 82

Dr. NICOLE EL MEJJATI
Gynécologie-Obstétrique
13, Rue Benzerte - RABAT
Tél: 05 37 70 61 22



1 0 4 1 1 4 0 8

La date d'expiration fait référence au produit dans son emballage fermé et conservé correctement.

LOT :

Promopius Pharma



EXP :

PPC = 90,00 DH

PPV: 56,30 DH
LOT: 20L15D
EXP: 12/2022

PPV: 56,30 DH
LOT: 20L15D
EXP: 12/2022

PPV: 56,30 DH
LOT: 20L15D
EXP: 12/2022

Docteur Nicole EL MEJJATI

Ancien Interne des Hôpitaux
de Strasbourg

Spécialiste en Gynécologie - Obstétrique

Chirurgie Gynécologique

13, Rue Benzerte - Rabat

SUR RENDEZ-VOUS

Tél. : Cabinet : 037 70 61 22

Fax : 037 26 04 54

الدكتورة نيكول المجاوي

داخلية سابقا

بمستشفيات ستراسبورغ

اختصاصية في أمراض النساء والتوليد

13، زنقة بنزرت - الرباط

« بالميعاد »

الهاتف : العيادة : 037 70 61 22

الفاكس : 037 26 04 54

Rabat, le 12-6-2024 الرباط في

P= A BROU Nawal

MFS - Fœtus

gynecol

cholésteatome HOC LOC

Cyting. Infected.

TS H OS -

Vit D203

creatinine - aude ungu

lues auring

HMS - HOC

ca 15.3



Dr. NICOLE EL MEJJATI
Gynécologie-Obstétrique
Rue Benzerte - RABAT
Tél: 03 37 70 61 22

L.A.M. Riad
13, zénaga Av Almella,
Rue Moussa Hay Riad-Rabat



L.A.M. RIAD

13, Angle Avenue Almelia et rue Meziata - Hay Riad
(City Center - ACIMA) - RABAT
Tél : 05 37 71 05 06 / 05 37 57 23 23 - Fax : 05 37 71 50 60
Site-Web : www.laboriad.ma - E-mail : laboratoirieriad@gmail.com

FACTURE N° : 210401273

Rabat le 13-04-2021

Mme Nawal ABROUQ

Date de l'examen : 13-04-2021

Analyses :

Récapitulatif des analyses			
CN	Analyse	Val	Clefs
0106	Cholestérol total	B30	B
0108	Cholestérol H D L	B50	B
0109	Cholestérol L D L	B50	B
PS	Prélèvement sanguin	E20	E
0118	Glycémie	B30	B
0134	Triglycérides	B60	B
0154	Ferritine	B250	B
0163	TSH	B250	B
0216	Numération formule	B80	B
0317	Hépatite B / Ag HBS	B120	B
0318	Hépatite B / Ac anti Hbs	B250	B
0321	Hépatite B / Ac anti Hbc	B250	B
0324	Hépatite C / Dépistage	B300	B
0384	25 Hydroxy cholecalciférol	B450	B
	Créatinine	B30	B
	Acide Urique	B30	B
	ALAT (GPT): ALANINE AMINO TRANSFERASES	B50	B
	ASAT (GOT)	B50	B

Total des B : 2330

TOTAL DOSSIER : 3140.00 DH

Arrêtée la présente facture à la somme de : trois mille cent quarante dirhams.

CODE INPE



103060877

Patente N°: 25995358 - CNSS: 9114357- IF:3349086 RIB:013 810 01214 000040 001 27 94 BMCI RYAD NAKHIL -
ICE: 001685262000044 - INPE: 103060877

Docteur Nicole EL MEJJATI.

Ancien Interne des Hôpitaux
de Strasbourg

Spécialiste en Gynécologie - Obstétrique

Chirurgie Gynécologique

13, Rue Benzerte - Rabat

SUR RENDEZ-VOUS

Tél. : Cabinet : 037 70 61 22

Fax : 037 26 04 54

الدكتورة نيكول المجاوي

داخلية سابقا

بمستشفيات ستراسبورغ

اختصاصية في أمراض النساء والتوليد

13، زنقة بنزرت - الرباط

«بالميعاد»

الهاتف : العيادة : 037 70 61 22

الفاكس : 037 26 04 54

الرباط في 12/4/2024
Rabat, le

M. A Brouq Nawel

Echographie endovaginale

avancé

Dr. NICOLE EL MEJJATI
Gynécologie-Obstétrique
13, Rue Benzerte - RABAT
Tél: 05 37 70 61 22

Dr Sonia AMRI
Cabinet de Radiologie
73, rue Patrice Lumumba
Rabat - Hassan - Rabat
Tél: 05 37 70 61 22 / 02



1 0 1 1 1 9 8 7

Scanner - Echographie - Radiologie Conventiennelle et Interventionnelle - Maniographie - Sérologie Infectieuse -
- Radiologie Dentaire - IRM & PETSCANNER sur RDV.

Rabat, le 13/04/2021

Note d'honoraire

Je Soussignée certifie que
Mme. ABROUQ NAWAL a effectué le bilan radiologique

ECHOGRAPHIE ENDOVAGINALE

Dont le montant est : 400 DH

La présente note est arrêtée à la somme de :
QUATRE CENTS Dirhams T.T.C

Valeur en votre aimable règlement

Dr Sonia AMRI

Dr Sonia AMRI
Cabinet de Radiologie
73, rue Patrice Lumumba
Hassan - Rabat

Tel: 0661188748 الفاكس: 0533/763202 / 0533/763202 الموقع الإلكتروني: 10010 بيزنزي مساحة الترميم: 73

73, Rue Patrice Lumumba, Place Pietri, 10100 Rabat web site : radiologielemaghreb.com e mail : radiolemaghreb@hotmail.com

CNSS 2666652 - IF 34204108 - TP 25126710 - RIB 013 810 01372 000106 001 87 - INPE: 101011237

Docteur Nicole EL MEJJATI

Ancien Interne des Hôpitaux
de Strasbourg

Spécialiste en Gynécologie - Obstétrique

Chirurgie Gynécologique

13, Rue Benzerte - Rabat

SUR RENDEZ- VOUS

Tél. : Cabinet : 037 70 61 22

Fax : 037 26 04 54

الدكتورة نيكول المجاوي

داخلية سابقا

بمستشفيات ستراسبورغ

اختصاصية في أمراض النساء والتوليد

13، زنقة بنزرت - الرباط

«بالميعاد»

الهاتف : العيادة : 037 70 61 22

الفاكس : 037 26 04 54

الرباط في 12/4/2021

Rabat, le

TI- A BROUQ Nawal

هو هي معي في كل شيء

Leufaut

1977

Dr. NICOLE EL MEJJATI
Gynécologie-Obstétrique
13, Rue Benzerte - RABAT
Tel: 05 37 70 61 22

Centre g. - gynécologie-obstétrique
Hôpital des Nations Unies
Rabat
Avenue Mohammed VI
10610 Rabat
Tél: 05 37 70 61 22



1 0 1 1 1 1 9 8 7

CENTRE D'ANATOMIE PATHOLOGIQUE NATIONS UNIES

FACTURE

Numéro : 921001585 du 15/04/2021

Date demande 12/04/2021

Nom patient : ABROUQ NAWAL

Médecin : DR. EL MEJJATI NICOLE

512008-02

PAYANT

FCM MONO COUCHE

Cotation : P0291

Montant facture 320,00

Arrêtée la présente à la somme de :
TROIS CENT VINGT DIRHAMS

TEI : 0537-67-28-96 Fax : 0537- 67-05-44 Angle Av. des Nations Unies / Rue Ibn Hanbal Agdal Rabat
anapath.nation.unies@gmail.com Patente : 25740511 CNSS : 7393763IF : 3335312 ICE : 001699123000023

Centre d'Anatomie Pathologique
Nations Unies
Angle Avenue des Nations Unies
et Rue Ibn Hanbal Agdal - Rabat
Tél.: 05 37 67 28 96
Fax: 05 37 67 05 44



Dr. Fouad KETTANI

Pr. agrégé en anatomie pathologique
E-mail : fouadket2@gmail.com

Dr. Asmae BENZEKRI

Diplômée en anatomie et cytologie
pathologiques de l'université libre de
Bruxelles et de l'université René
Descartes - Paris 5
Diplômée en cytogénétique moléculaire
de l'université René Descartes - Paris 5
Ancienne assistante hospitalo-universitaire
de l'hôpital Beaujon à Paris (Ap-Hp)
Ancienne attachée de l'Institut
Gustave Roussy
Diplômée de colposcopie
E-mail : asmaebenzekri@hotmail.com

Dr. Merieme GHAOUTI

Diplômée en anatomie et cytologie
pathologiques de l'université de Fès
Ancienne interne des CHU de Rouen et
de Bordeaux
Diplômée en pathologie moléculaire de
l'université de Nice-Sophia Antipolis
E-mail : merighaouti@gmail.com

NOM & PRÉNOM : ABROUQ NAWAL
DOCTEUR : EL MEJJATI NICOLE
CODE PATIENT : 512008
DATE : 15/04/2021
AGE : 45 ans
N/REF : 210412261

COMPTE RENDU ANATOMOPATHOLOGIQUE

***FROTTIS CERVICO UTERIN MONOCOUCHE SELON
LA METHODE DU PRELEVEMENT EN MILIEU LIQUIDE
(GLUCYTTM)***

Cet étalement présente une desquamation épithéliale importante.

Elle est faite de cellules malpighiennes à prédominance intermédiaire le plus souvent isolées ou groupées en amas lâches et parfois lysées.

Il s'y associe des cellules parabasales de régénération et des cellules de régénération matures.

Certaines d'entre elles montrent de discrètes altérations cytonucléaires d'allure dystrophique à type essentiellement d'une légère hypertrophie nucléaire sans atteinte de la texture chromatinienne.

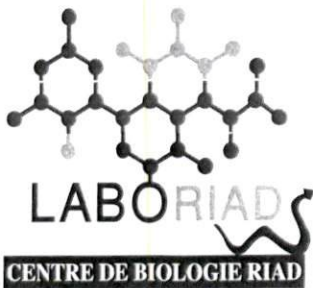Par ailleurs, on observe quelques cellules cylindriques d'origine endocervicale en métaplasie malpighienne mature.

Le fond comporte des leucocytes polymorphes, quelques noyaux nus et une flore riche essentiellement saprophyte.

CONCLUSION

Absence de lésions intra-épithéliales ou de signes de malignité.
Subatrophie.

Signé : Dr. F. KETTANI
Dr. F. KETTANI
Médecin Anatomopathologiste
Centre d'Anatomie Pathologique des Nations Unies
Angle Avenue des Nations Unies et
Rue Ibn Hanbal, Agdal - Rabat
Tél.: 05 37 67 28 96 - 05 37 67 28 96



Dr Jalil ELATTAR
Médecin Biologiste

مركز التحليلات الطبية الرياض

CENTRE DE BIOLOGIE RIAD

- Analyses Médicales
- Biologie Spécialisée
- Procréation Médicalement Assistée.
- Cytogénétique Moléculaire.

Page 1 / 6

Edité le 13-04-2021 à 14:20

Prescripteur : **Dr Nicole EL MEJJATI**

EXAMEN du 13-04-2021

Mme ABROUQ Nawal

Code Patient :1211202043

Né(e) le : 03-03-1977



Prélevé le : 13-04-2021 à 09:20



HEMATOLOGIE

(Fluorescence en Cytométrie de Flux sur SYSMEX-XN 1000)

ETUDE DE LA LIGNEE ERYTHROCYTAIRE

				07-02-2020
Hématies :	4.190	M/mm ³	(3.800-5.400)	4.250
Hémoglobine :	13.1	g/dL	(12.5-15.5)	13.3
Hématocrite :	38.3	%	(37.0-47.0)	39.5
VGM :	91.4	μ ³	(82.0-98.0)	92.9
CCMH :	34.2	%	(32.0-36.0)	33.7
TCMH :	31.3	pg	(>27.0)	31.3
RDW :	12.8	%	(12.0-16.0)	12.5

ETUDE DE LA LIGNEE LEUCOCYTAIRE

				07-02-2020
Leucocytes :	4.370	/mm ³	(4.000-10.000)	4.620
Poly. Neutrophiles :	52.2	% soit 2 281	/mm ³ (1 800-7 500)	52.0
Poly. Eosinophiles :	1.6	% soit <u>70</u>	/mm ³ (100-400)	1.3
Poly. Basophiles :	0.5	% soit 22	/mm ³ (<200)	0.6
Lymphocytes :	39.1	% soit 1 709	/mm ³ (1 000-4 500)	39.0
Monocytes :	6.6	% soit 288	/mm ³ (200-1 000)	7.1

Plaquettes (RC)	<u>134</u>	Mille/mm ³	(150-400)	154
VMP (RC)	<u>12.5</u>	fl	(6.9-10.8)	12.1

Absence d'agrégats plaquettaires sur frottis sanguin, avec présence de macroplaquettes.



Dr Jalil ELATTAR
Médecin Biologiste

مركز التحليلات الطبية الرياض
CENTRE DE BIOLOGIE RIAD

- Analyses Médicales
- Biologie Spécialisée
- Procréation Médicalement Assistée.
- Cytogénétique Moléculaire.

2104132082 – Mme Nawal ABROUQ

Page 2 / 6

BIOCHIMIE SANGUINE

ALAT : ALANINE AMINO TRANSFERASES

07-02-2020

ALAT (GPT)
(Méthode IFCC Beckman Coulter AU 480)

11 UI/L

(<35)

10

ASAT : ASPARTATE AMINO TRANSFERASES

07-02-2020

ASAT (TGO)
(Méthode IFCC Beckman Coulter)

15 UI/L

(<35)

16

GLYCEMIE A JEUN

(Méthode Hékokinase-G6PDH Beckman Coulter)

0.95 g/L

(0.74-1.06)

0.93

5.27 mmol/L

(4.11-5.88)

07-02-2020

Consensus:

Taux Normal: 0.60 à 1.0 g/L

Diminution de la tolérance au glucose: 1.00 à 1.26 g/L

DIABETE: > 1.26 g/L

(observé sur 2 prélèvements distincts)

INDICE DE LIPEMIE

Limpide

INDICE D'HEMOLYSE

Non hémolysé

INDICE D'ICTERE

Non ictérique

07-02-2020

CHOLESTEROL TOTAL

(Méthode CHOD-PAP Beckman Coulter)

2.17 g/L

(<2.00)

2.01

5.61 mmol/L

(<5.17)

07-02-2020

HDL – CHOLESTEROL

(Méthode Immuno-inhibition Beckman Coulter)

0.61 g/L

(>0.40)

0.71

1.58 mmol/L

(>1.03)



Dr Jalil ELATTAR
Médecin Biologiste

مركز التحليلات الطبية الرياض
CENTRE DE BIOLOGIE RIAD

- Analyses Médicales
- Biologie Spécialisée
- Procréation Médicalement Assistée.
- Cytogénétique Moléculaire.

2104132082 – Mme Nawal ABROUQ

Page 3 / 6

07-02-2020

1.24

CHOLESTEROL LDL

(Méthode CHO-PAP Beckman Coulter)

1.39 g/L
3.6 mmol/L

Recommandations AFSSAPS 2005 :

LDL-CHOLESTEROL

Doit être <	2,2	g/L	:	Si absence de risque cardio-vasculaire
" " <	1,9	g/L	:	Si 1 facteur de risque cardio-vasculaire
" " <	1,6	g/L	:	Si 2 facteurs de risque cardio-vasculaire
" " <	1,3	g/L	:	Si 3 ou + facteurs de risque cardio-vasculaire
" " <	1,0	g/L	:	Si haut risque cardio-vasculaire

Facteurs de risque possibles : Age, tabagisme, HTA, diabète type II, antécédents coronariens

HDL-CHOLESTEROL

<	0,40	g/L	:	Facteur de risque cardio-vasculaire
>	0,60	g/L	:	Facteur considéré comme protecteur

07-02-2020

0.61

TRIGLYCERIDES

(Méthode GPO-PAP Beckman Coulter)

0.66 g/L (<1.50)
0.75 mmol/L (<1.70)

Conclusion :

Bilan lipidique à interpréter avec le médecin en fonction de la clinique et de la thérapeutique

07-02-2020

45.6

ACIDE URIQUE

(Méthode Uricase-PAP Beckman Coulter)

47.2 mg/L (26.0-60.0)
280.8 µmol/L (154.7-357.0)

07-02-2020

8.1

CREATININE

(Méthode Enzymatique Standardisation IDMS Beckman AU 480)

8.5 mg/L (5.1-9.5)
75.2 µmol/L (45.1-84.1)

- Analyses Médicales
- Biologie Spécialisée
- Procréation Médicalement Assistée.
- Cytogénétique Moléculaire.

2104132082 – Mme Nawal ABROUQ

Page 4 / 6

DEBIT DE FILTRATION GLOMERULAIRE ESTIMEE SELON LA FORMULE CKD-EPI

(Chronic Kidney Disease-Epidémiology CKD-EPI)

Clairance CKD-EPI 83.33 ml/min (>60.00)

Calcul tenant compte du sexe pour les sujets adultes Caucasiens.

Patient de type caucasien ? Oui

Les formules d'estimation ne remplacent pas la mesure du DFG par méthode de référence et ne sont pas validées pour:

- Les patients de type non caucasien.
- Les patients âgés de plus de 75 ans.
- Les patients de poids extrême ou dont la masse musculaire est élevée ou faible.
- Les patients dénutris ou ayant une alimentation pauvre en protéines animales.

07-02-2020

FERRITINE

45 ng/mL (11-306)

55

(Chimiluminescence Beckman Coulter)

HORMONOLOGIE

07-02-2020

TSH.us

1.047 µUI/mL (0.340-5.600)

0.986

(Chimiluminescence Beckman Coulter)

Remarque:

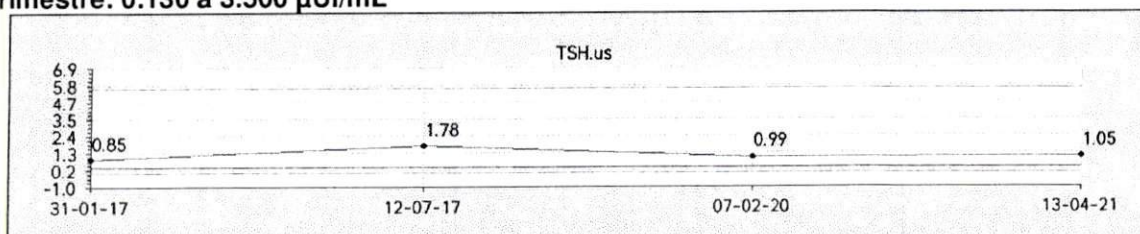
Chez le Nouveau-né, on observe une augmentation physiologique de la TSH (TSH Normes N-Né < 20 µUI/mL)

Valeurs de référence Femme Enceinte

1er Trimestre: 0.030 à 2.300 µUI/mL

2ème Trimestre: 0.030 à 3.100 µUI/mL

3ème Trimestre: 0.130 à 3.500 µUI/mL





Dr Jalil ELATTAR
Médecin Biologiste

مركز التحليلات الطبية الرياض

CENTRE DE BIOLOGIE RIAD

- Analyses Médicales
- Biologie Spécialisée
- Procréation Médicalement Assistée.
- Cytogénétique Moléculaire.

2104132082 – Mme Nawal ABROUQ

Page 5 / 6

IMMUNOLOGIE – SEROLOGIE SANGUINE

SEROLOGIE DE L'HEPATITE VIRALE B

Antigène HBs

Négatif

(*Chimiluminescence Beckman Coulter*)

Indice

0.28 S/CO (<0.90)

(*Chimiluminescence Beckman Coulter*)

Interprétation : seuil de positivité Indice >1

Anticorps anti-H.B.s.

<1 UI/L

(*Chimiluminescence Beckman Coulter*)

Interprétation, normes OMS (W1042):

Immunisation > 10 UI/L population générale.

Immunisation > 50 UI/L population exposée.

Anticorps anti-H.B.c. Totaux

Négatif

(*Chimiluminescence Beckman Coulter*)

indice

0.4 S/CO

(*Chimiluminescence Beckman Coulter*)

Interprétation : Négatif < 1 / Equivoque entre 0,9 et 1 / Positif > 1

SERODIAGNOSTIC DE L'HEPATITE C

Anticorps anti-H.C.V.

Négatif

(*Chimiluminescence Beckman Coulter*)

Indice

0.03 S/CO (<0.90)

(*Chimiluminescence Beckman Coulter*)

Interprétation : Négatif < 0,9 / Equivoque entre 0,9 et 1 / Positif > 1

- Analyses Médicales
- Biologie Spécialisée
- Procréation Médicalement Assistée.
- Cytogénétique Moléculaire.

2104132082 – Mme Nawal ABROUQ

Page 6 / 6

VITAMINES

07-02-2020

25-OH-VITAMINE D (D2 et D3)

(Diasorin Liaison –CLIA Chimiluminescence)

Les données de la littérature actuelle suggèrent les intervalles suivants:

26.4 ng/mL

(30.0-80.0)

25.3

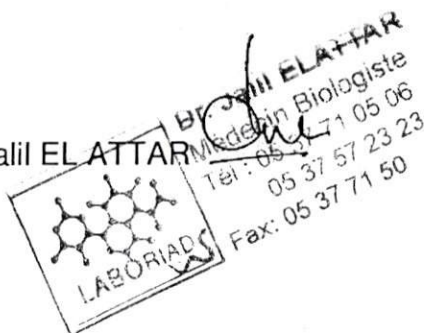
66.0 nmol/L

(75.0-200.0)

<	à	5	ng/mL	:	Déficit profond
5	à	10	ng/mL	:	Déficit modéré
10	à	30	ng/mL	:	Niveau insuffisant
30	à	80	ng/mL	:	Niveau suffisant
>	à	100	ng/mL	:	Toxicité

(RC) : Résultat contrôlé

Demande validée biologiquement par Dr. Jalil EL ATTAR





Cabinet de Radiologie

Scanner – Echographie – Mammographie – Sénologie – Radiologie Dentaire
Radiologie Conventionnelle et Interventionnelle

Docteur Sonia AMRI

Rabat, le 13/04/2021

Nom et Prénom : ABROUQ NAWAL - 44 ans

Prescripteur : Dr EL MEJJATI NICOLE

Bilan systématique, DDR : 07/04/2021.

ECHOGRAPHIE ENDOVAGINALE

Examen réalisé par voie endovaginale.

Vessie vide.

L'utérus est médian, antéfléchi, d'échostructure homogène, mesurant 87 mm de hauteur x 36 x 52 mm avec des contours réguliers avec présence d'une encoche isthmique antérieure cicatricielle en rapport avec la césarienne.

Ligne de vacuité fine en place.

Endomètre non épaissi.

L'ovaire droit mesure 29 x 19 mm et le gauche 22 x 13 mm; tous deux sont multi micro folliculaires avec un follicule dominant à droite de 15x13mm.

Pas d'anomalie annexielle ni d'épanchement liquidien dans le péritoine.

Une vérification des voies urinaires ne montre pas de dilatation.

CONCLUSION :

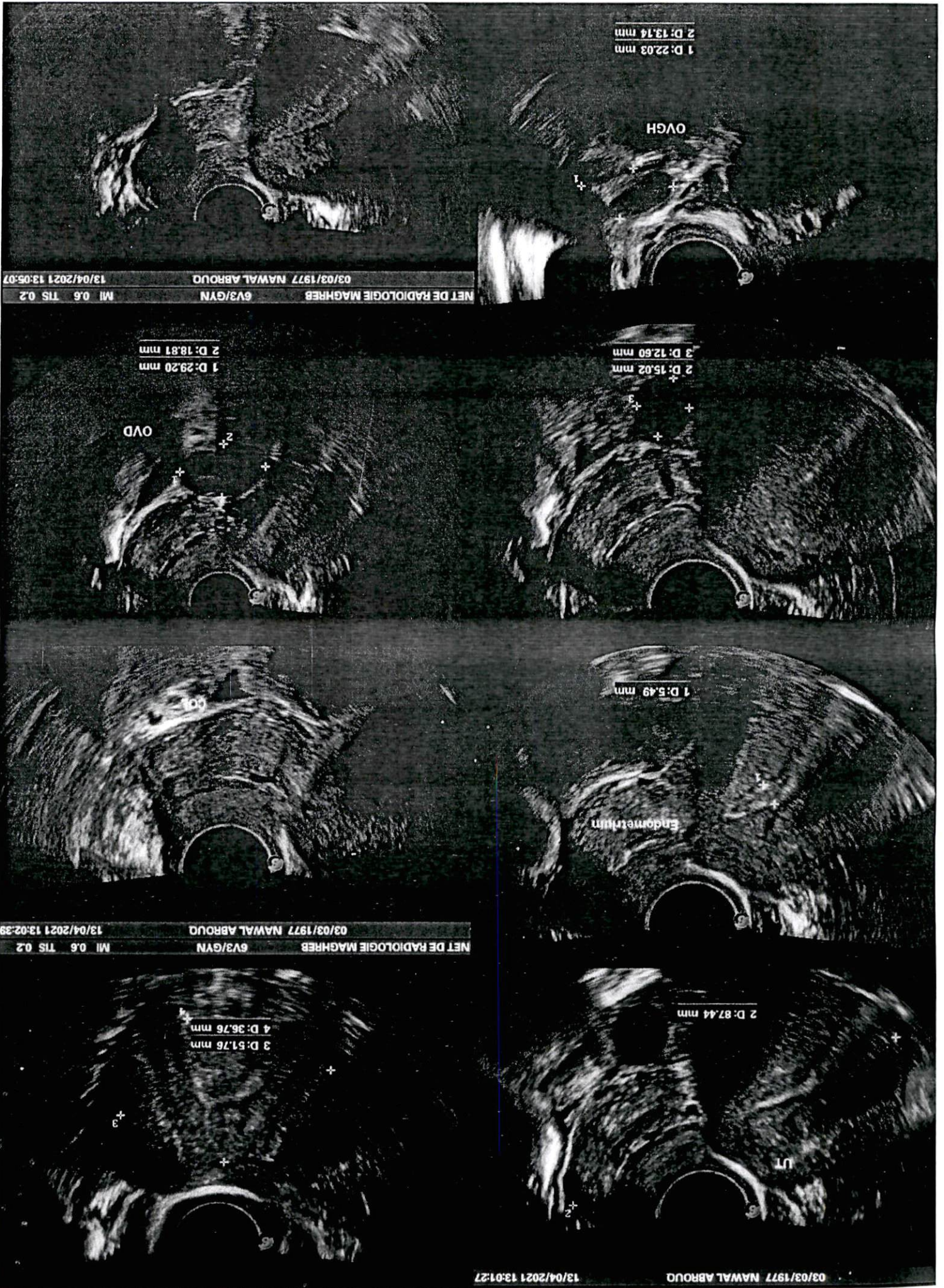
Echographie pelvienne normale.

Dr Sonia AMRI
Cabinet de Radiologie
73, rue Patrice Lumumba
Hassan - Rabat
Tél : 05 37 76 32 05 / 02

Tel : 0661188748 - le transfert : 0537763205 / 0537763202 - le téléphone - الرباط 10010 - بيتري ساحة لومومبا، باتريس زقة 73

73, Rue Patrice Lumumba, Place Pietri, 10100 Rabat web site : www.radiologielemaghreb.com e-mail : radiomaghrebsonia@gmail.com

CNSS 2666652 - ICE 001586012000072 - IF 34204108 - TP 25126710 - RIB 013 810 01372 000106 001 87



Docteur Nicole EL MEJJATI

Ancien Interne des Hôpitaux
de Strasbourg

Spécialiste en Gynécologie - Obstétrique

Chirurgie Gynécologique

13, Rue Benzerte - Rabat

SUR RENDEZ- VOUS

Tél. : Cabinet : 037 70 61 22

Fax : 037 26 04 54

الدكتورة نيكول المجاوي

داخلية سابقا

بمستشفيات ستراسبورغ

اختصاصية في أمراض النساء والتوليد

13، زنقة بنزرت - الرباط

« بالميعاد »

الهاتف : العيادة : 037 70 61 22

الفاكس : 037 26 04 54

الرباط في 12.4.2024. Rabat, le

M= ABZOUg Na waf

Echographie mammaire

duplex

duplex avec

relief et D.

Dr Sonia AMRI
Cabinet de Radiologie
73, rue Patrice Lumumba
Hassan - Rabat
Tél : 05 37 76 32 05 / 02

Dr NICOLE EL MEJJATI
Gynécologie-Obstétrique
Rue Benzerte - RABAT
Tél : 05 37 70 61 22



101111987

Scanner - Echographie - Radiologie Conventionnelle et Interventionnelle - Mammographie - Sérologie interventionnelle
- Radiologie Dentaire - IRM & PETSCANNER sur RDV

Rabat, le 15/04/2021

Note d'honoraire

Je Soussignée certifie que
Mme. ABROUQ NAWAL a effectué le bilan radiologique

ECHOGRAPHIE MAMMAIRE BILATERALE

Dont le montant est : 400 DH

La présente note est arrêtée à la somme de :
QUATRE CENTS Dirhams T.T.C

Valeur en votre aimable règlement

Dr Sonia AMRI

Dr Sonia AMRI
Cabinet de Radiologie
73, rue Patrice Lumumba
Hassan - Rabat
Tél : 05 37 76 32 05 / 02

73, Rue Patrice Lumumba, Place Pietri, 10100 Rabat - Tél : 0661188748 / 0537763202 / 0537763205 - Fax : 0537763202 - Email : radiomaghreb@orange.ma

73, Rue Patrice Lumumba, Place Pietri, 10100 Rabat - web site : radiologielemaghreb.com - e mail : radiomaghreb@orange.ma

CNSS: 2666652 - IF 34204108 - TP 25126710 - RIB 013 810 01372 000106 001 87 - INPE: 101011237



Cabinet de Radiologie

Scanner – Echographie – Mammographie – Sénologie – Radiologie Dentaire
Radiologie Conventionnelle et Interventionnelle

Docteur Sonia AMRI

Rabat, le 15/04/2021

Nom et Prénom : ABROUQ NAWAL - 44 ans
Prescripteur : Dr EL MEJJATI NICOLE

Surveillance d'une dystrophie classée BIRADS 3.

P 1+ allaitement 6 mois.

Cousine paternelle décédée jeune de néoplasie mammaire bilatérale métachrone.

ECHOGRAPHIE MAMMAIRE BILATERALE

On retrouve :

- les innombrables microcalcifications bilatérales assez bien contrastées également sur cet examen, certaines bordant des canaux galactophoriques discrètement ectasiques
- les microkystes disséminés, surtout millimétriques prédominant aux quadrants externes droits, le plus gros de 4 mm près du sillon sous mammaire de ce côté à 7H.

Certains sont faiblement échogènes en plus

- du nodule rétro aréolaire pré existant bien limité de contours réguliers en tiers moyen de 12x10x4 mm d'épaisseur, avasculaire et non atténuant
- du nodule externe gauche peu contrasté allongé de 6 mm, de même caractéristiques que le droit sus décrit
- Une plage centimétrique latéro aréolaire interne superficielle gauche est en outre d'allure dystrophique sans kyste ni nodule circonscrit ou atténuation acoustique.

Revêtement cutané fin régulier et intégrité des plans musculaires.

Petits ganglions axillaires typiquement séquellaires de large centre graisseux.

CONCLUSION

Dystrophie mammaire bilatérale : BIRADS 3.

Il est indispensable de rapporter systématiquement tous vos anciens bilans sénologiques à chaque nouvel examen.

Classification BIRADS (Breast Imaging Reporting And Data Base)

Catégorie 0 : en attente d'un bilan de diagnostic –

Catégorie 1 : normale - Catégorie 2 : Lésion bénigne

Catégorie 3 : Lésion considérée comme probablement bénigne –

Catégorie 4 : lésion considérée comme suspecte - Catégorie 5 lésion considérée maligne

73 - بيطري ساحة لومومبا، باتريس زقة 73
الهاتف - 0537763202 / 0537763205 - الفاكس : 0661188748 Tel

73, Rue Patrice Lumumba, Place Pietri, 10100 Rabat web site : www.radiologielemaghreb.com e-mail : radiomaghrebsonia@gmail.com

INPE 101011237-CNSS 2666652 - ICE 001586012000072 - IF 34204108 - TP 25126710-RIB 013 810 01372 000106 001 87

Dr Sonia AMRI
Cabinet de Radiologie
73, rue Patrice Lumumba
Hassan - Rabat

DIOLOGIE MAGHREB
03/03/1977 NAWAL ABRIOU

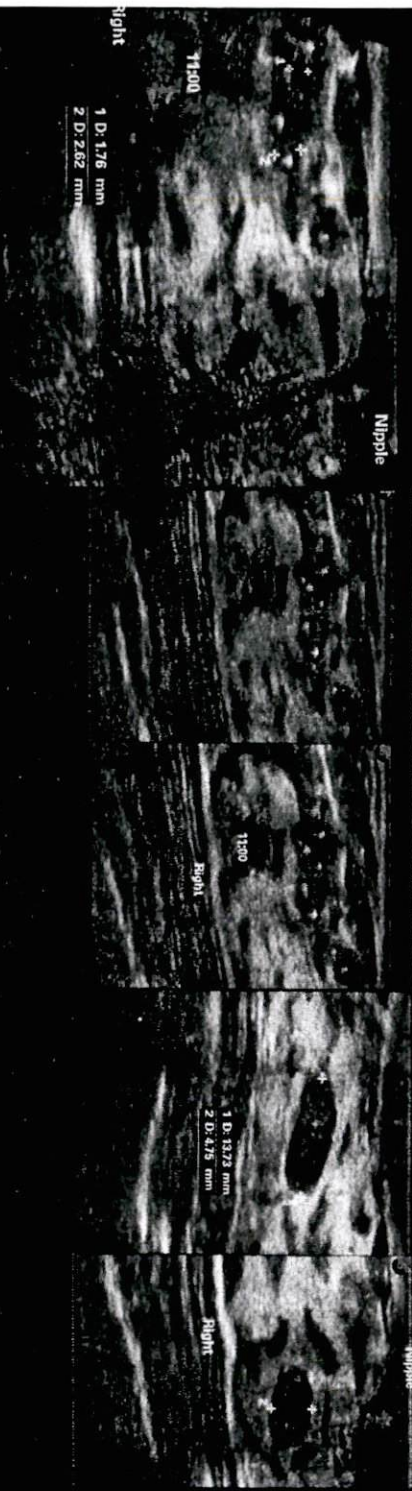
M 0.8 TIS 0.1
15/04/2021

INET DE RADIOLOGIE MAGHREB
03/03/1977 NAWAL ABRIOU

M 0.7 TIS 0.1
15/04/2021 13:44

INET DE RADIOLOGIE MAGHREB
03/03/1977 NAWAL ABRIOU

M 0.8 TIS 0.1
15/04/2021 13:28



DIOLOGIE MAGHREB
03/03/1977 NAWAL ABRIOU

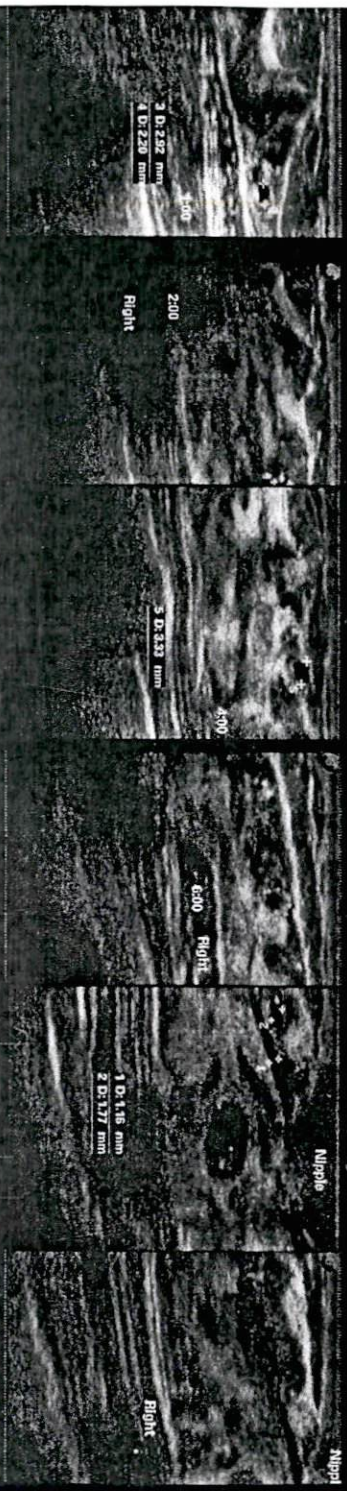
M 0.8 TIS 0.1
15/04/2021 13:23

INET DE RADIOLOGIE MAGHREB
03/03/1977 NAWAL ABRIOU

M 0.4 TIS 0.1
15/04/2021 13:21

INET DE RADIOLOGIE MAGHREB
03/03/1977 NAWAL ABRIOU

M 0.4 TIS 0.1
15/04/2021 13:22



DIOLOGIE MAGHREB
03/03/1977 NAWAL ABRIOU

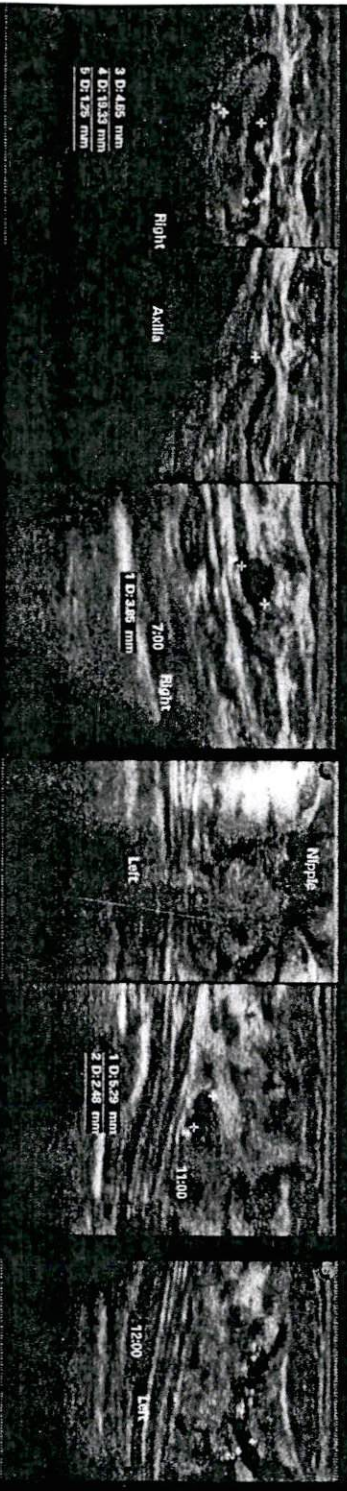
M 0.4 TIS 0.1
15/04/2021 13:23

INET DE RADIOLOGIE MAGHREB
03/03/1977 NAWAL ABRIOU

M 0.4 TIS 0.1
15/04/2021 13:23

INET DE RADIOLOGIE MAGHREB
03/03/1977 NAWAL ABRIOU

M 0.4 TIS 0.1
15/04/2021 13:23



DIOLOGIE MAGHREB
03/03/1977 NAWAL ABRIOU

M 0.8 TIS 0.1
15/04/2021 13:43

INET DE RADIOLOGIE MAGHREB
03/03/1977 NAWAL ABRIOU

M 0.7 TIS 0.1
15/04/2021 13:42

INET DE RADIOLOGIE MAGHREB
03/03/1977 NAWAL ABRIOU

M 0.4 TIS 0.1
15/04/2021 13:44

