

RECOMMANDATIONS IMPORTANTES A LIRE POUR ACTIVER LES REMBOURSEMENTS ET EVITER LES REJETS

Conditions générales :

- Le cadre réservé à l'adhérent doit être dûment renseigné.
- Le cadre réservé au médecin doit être renseigné par le praticien lui-même notamment la nature de la maladie.
- La validité de la feuille de soins est limitée à 3 mois à compter de la première consultation.
- L'entente préalable est exigée pour toute hospitalisation médicale, chirurgicale, soins dentaires spéciaux, extractions multiples, parodontie orthodontie, prothèses dentaires, prothèses auditives ou orthopédiques ainsi que pour tous les actes effectués en série.
- En cas d'accident, une déclaration précisant les causes et circonstances de l'accident est à joindre à la feuille de soins.

Pharmacie :

- Les vignettes des médicaments doivent être obligatoirement jointes aux ordonnances.
- Pour les médicaments sans vignettes une facture de la pharmacie doit être jointe.

Radiologie et Biologie :

- La facture ainsi qu'une copie des résultats des analyses ou du compte rendu (sous pli confidentiel) doivent être jointes à l'ordonnance médicale pour toute demande de remboursement.
- Un pli confidentiel du médecin prescripteur des analyses ou radios peut être demandé par le médecin conseil de la mutuelle.

Optique :

- L'ordonnance du médecin prescripteur et la facture de l'opticien sont à joindre à la feuille de soins.

Rééducation :

- L'entente préalable renseignée par le médecin prescripteur est exigée avant le début des séances de rééducations.
- Pour le remboursement, la facture et le calendrier des séances effectuées sont à joindre à la feuille de soins.

Dentaire :

- En cas de prothèses ou de traitement canaux, l'accord préalable renseigné sur la feuille de soins est obligatoire avant le début de traitement.
- La facture doit être jointe à la feuille de soins pour toute demande de remboursement.
- La radio-après soins est obligatoire en cas de prothèses ou de traitement canaux.

Maladie et Affection Longue Durée ALD et ALC :

- La déclaration de maladie chronique doit être renseignée par le médecin prescripteur et renouvelée tous les 6 mois.



Declaration de Maladie

N° W21-627870

ND: 70747

☒ Maladie ☐ Dentaire ☐ Optique ☐ A

Cadre réservé à l'adhérent (e)

Matricule : 3134 Société : R.A.M.

☒ Actif ☐ Pensionné(e) ☐ Autre :

Nom & Prénom : ARIB HICHAAM

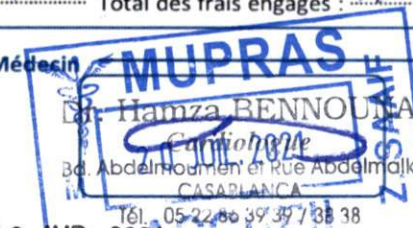Date de naissance : 03/02/1969

Adresse : 100 KENZI, 11 RUE L'AVOISIER, ETG 3, APPT 2
R.U. 120 PITHUX, CASA-

Tél. : 06 64 72 47 01 Total des frais engagés : 1710,80 DH

Cadre réservé au Médecin

Cachet du médecin :



Date de consultation : 29 AVR. 2021

Nom et prénom du malade : ARIB HICHAAM Age: 52

Lien de parenté : ☒ Lui-même ☐ Conjoint ☐ Enfant

Nature de la maladie : HTA + Toux

En cas d'accident préciser les causes et circonstances :

Dans le cas où la maladie aurait un caractère confidentiel, communiquer les renseignements sous pli confidentiel à l'at: médecin conseil de la Mutuelle.

J'atteste sur l'honneur l'exactitude des renseignements portés sur la présente déclaration. Je avoir pris connaissance de la clause relative à la protection des données personnelles.

Fait à : CASABLANCA Le : 19 / 02 / 21

Signature de l'adhérent(e) :

Autorisation CNDP N° : A-A-215/2019

Adresses Mails utiles

- Réclamation : contact@mupras.com
- Prise en charge : pec@mupras.com
- Adhésion et changement de statut : adhesion@mupras.com

La MUPRAS garantit le respect de la loi n° 09-08 relative à la protection des personnes physiques à l'égard du traitement des données à caractère personnel.

RELEVÉ DES FRAIS ET HONORAIRES

Dates des Actes	Natures des Actes	Nombre et Coefficient	Montant détaillé des Honoraires	Cachet et signature du Médecin attestant le Paiement des Actes
29 AVR. 2021	G1FV	1	3000	Dr. Hachem DENOUNA 130 05 22 81 77 67

EXECUTION DES ORDONNANCES

Cachet du Pharmacien ou du Fournisseur Date Montant de la Facture

29.04.2021 101080

ANALYSES - RADIOGRAPHIES

Cachet et signature du Laboratoire et du Radiologue Date Désignation des Coefficients Montant des Honoraires

19/01/21 Cha Andoual 400 dh

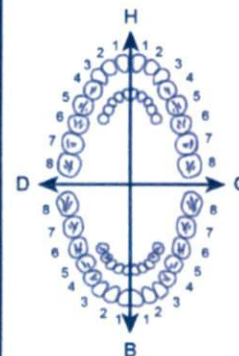
AUXILIAIRES MEDICAUX

Cachet et signature du Particien Date des Soins Nombre Montant détaillé des Honoraires

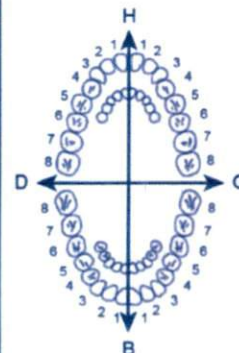
AM PC IM IV

VOLET ADHERENT

* Il est entendu que le règlement est conditionné par la fourniture de tous les justificatifs exigés par la Mutuelle.



O.D.F
PROTHESES DENTAIRES



DETERMINATION DU COEFFICIENT MASTICATOIRE

H	
25533412	21433552
00000000	00000000
D	G
00000000	00000000
35533411	11433553
B	

[Création, remont, adjonction]
Fonctionnel, Thérapeutique, nécessaire à la profession

COEFFICIENT DES TRAVAUX

MONTANTS DES SOINS

DEBUT D'EXECUTION

FIN D'EXECUTION

COEFFICIENT DES TRAVAUX

MONTANTS DES SOINS

DATE DU DEVIS

DATE DE L'EXECUTION

VISA ET CACHET DU PRATICIEN ATTESTANT LE DEVIS

VISA ET CACHET DU PRATICIEN ATTESTANT L'EXE

Docteur Hamza BENNOUNA

Diplômé de la Faculté de Médecine de Nancy

Spécialistes et Pathologie Cardiaque
et Vasculaire (Nancy)

Ancien Interne et Attaché des Hôpitaux de Nancy

Diplômé en Echographie et doppler Cardiaque
et Vasculaire (Nancy)

Capacité d'Aide Médicale Urgente (Nancy)

Capacité de Médecine de Catastrophe (Nancy)

الدكتور حمزة بنونة

خريج كلية الطب بنانسي (فرنسا)

اختصاصي في أمراض القلب والشرابين

طبيب سابقا بمستشفيات نانسي

خريج في الفحص الآلي للقلب والشرابين (نانسي)

خريج في طب المستعجلات بنانسي

Casablanca, le : 29 AVR. 2021 : الدار البيضاء ، في :

3x185,60 1. A RIB

- Annoucs 5/3

- HYPERTENSION 1

4 x
113,5

Hicham

1-0-0

1-0-1 05 1

1-0-0

~~10/10,80~~

صيدلية الياسمين
PHARMACIE DU JASMIN
Mme. LAMRANI Rajaa
67, Avenue 2 Mars - CASA
Tél.: 05 22 81 17 67

Dr. Hamza BENNOUNA
Cardiologue
Bd Abdelmoumen et Rue Abdelmalk
CASA BLANCA
Tél.: 05 22 86 39 39 / 38 38

Dr. Hamza BENNOUNA

Cardiologue

Bd Abdelmoumen et Rue Abdelmalk

إقامة هشام، زاوية شارع عبدالمومن وعبدالمالك - CASABLANCA
Résidence Hicham, Angle Bd Abdelmoumen et Rue Abdelmalk - CASABLANCA
Tél.: 05 22 86 39 39 - 05 22 86 38 38 - Urgences : 06 61 16 96 78 - E-mail : bennounahamza@yahoo.fr

14010033



6 118001 130023

HYPERIUM 1 mg - O

Boite de 30 comprimés

PPV : 113,50 DH

Servier Maroc - Casablanca

MXGS0054



6 118001 130023

HYPERIUM 1 mg - O

Boite de 30 comprimés

PPV : 113,50 DH

Servier Maroc - Casablanca

MXGS0054



6 118001 130023

HYPERIUM 1 mg - O

Boite de 30 comprimés

PPV : 113,50 DH

Servier Maroc - Casablanca

MXGS0054



6 118001 130023

HYPERIUM 1 mg - O

Boite de 30 comprimés

PPV : 113,50 DH

Servier Maroc - Casablanca


CO

MEXICO

Sanofi-aventis Maroc
Route de Rabat - R.P.1,
Ain sebaâ Casablanca
APROVASC 300mg/5mg B28

Cp Pel

PPV : 185,60 DH



6 118001 082049

MEXICO

MEXICO

Sanofi-aventis Maroc
Route de Rabat - R.P.1,
Ain sebaâ Casablanca

APROVASC 300mg/5mg B28

Cp Pel

PPV : 185,60 DH



6 118001 082049

MEXICO

MEXICO

Sanofi-aventis Maroc
Route de Rabat - R.P.1,
Ain sebaâ Casablanca

APROVASC 300mg/5mg B28

Cp Pel

PPV : 185,60 DH



6 118001 082049

MEXICO

MEXICO



3 582910 068976

Docteur Hamza BENNOUNA

Diplômé de la Faculté de Médecine de Nancy

Spécialistes et Pathologie Cardiaque
et Vasculaire (Nancy)

Ancien Interne et Attaché des Hôpitaux de Nancy

Diplômé en Echographie et doppler Cardiaque
et Vasculaire (Nancy)

Capacité d'Aide Médicale Urgente (Nancy)

Capacité de Médecine de Catastrophe (Nancy)

الدكتور حمزة بنونة

خريج كلية الطب بنانسي (فرنسا)

اختصاصي في أمراض القلب والشرابين

طبيب سابقا بمستشفيات نانسي

خريج في الفحص الآلي للقلب والشرابين (نانسي)

خريج في طب المستعجلات بنانسي

11 MAI 2021

Casablanca, le : : الدار البيضاء، في :

P. Amr Hicham

Elmoumen

Abdelmalek

Abou Marouane



Dr. Hamza BENNOUNA
Cardiologue
Bd. Abdelmoumen et Rue Abdelmalek
CASABLANCA
Tél. 05 24 00 39 39 / 30 00

Dr Chakib BENNANI-SMIREs | Dr Hassan ZEGHARI | Dr Mohamed HAMDOUCH
 Dr Abdelaziz ZOUAOU | Dr Fatiha DADI-BENMOUSSA | Dr Nazha LAHLOU

M U P R A S

N° Admission : 21005894 N° Facture : 21005796 Date facturati 19/05/2021

Nom et prénom du patient : **Mr ARIB HICHAM**

PRESTATIONS	Nombre	Prix unitaire	Montant
ECHO ABDOMINALE	1.00	400.00	400.00
		Sous-Total	400.00 DH
arrêtée la présente facture à la somme de :		Total	: 400.00DH
Quatre cents dirhams			
Adhérent	: MR ARIB HICHAM	Part organisme	: 0.00 DH
Mle	: 0008134	Part patient	: 400.00 DH
PC N°	:		



www.anoual.ma | E-mail : anoualtel@menara.ma

111, Boulevard Anoual | Casablanca | Accueil Général : +212 522 86 09 99/06 11 05 54 68
 Imagerie du Sein, Echographies, Densitométrie : +212 522 86 09 89/06 45 28 72 92

IRM | Scanner : +212 05 22 86 09 79/06 11 05 54 82 | Secrétariat Administratif : +212 522 86 08 93
 TP : 36362330 | IE : 01084158 | CNSS : 2103844 | ICE : 001614 006 0000 58 | RIB Banque Populaire : 190 780 21211 1158467 000 921

Dr Chakib BENNANI-SMIREs | Dr Hassan ZEGHARI | Dr Mohamed HAMDouch
Dr Abdelaziz ZOUAOUi | Dr Fatiha DADI-BENMOUSSA | Dr Nazha LAHLOU

Casablanca, le 19 Mai 2021

DR BENNOUNA HAMZA

Mr. ARIB HICHAM

COMPTE RENDU

ECHOGRAPHIE ABDOMINALE

Indication :

Suspicion de lithiases vésiculaires et rénales.

Résultat :

Météorisme diffus gênant l'exploration abdominale. Toutefois on note :

- Le foie est de taille normale, de contours réguliers, hyperéchogène homogène en faveur d'une stéatose hépatique.
- Pas de lésion focale hépatique décelable dans les limites de cet examen.
- La vésicule biliaire est normotendue à paroi fine et régulière, siège de multiples microlithiases infracentimétriques dont la plus volumineuse mesure 6mm de diamètre.
- Absence de dilatation des VBIH.
- L'exploration de la VBPet du pancréas est masquée par les gaz digestifs.
- Le tronc porte est de calibre normal, perméable.
- Le rein droit est de taille normale mesurant 10,7cm du grand axe, bien différencié, siège d'une dilatation pyélocalicielle minime sans retentissement sur l'index corticale. Pas d'image de lithiase échographiquement décelable en regard.
- Le rein gauche est de taille normale, mesurant 10cm de grand axe, bien différencié, siège d'une microlithiase calicielle supérieure mesurant 3mm de diamètre.
- La rate est de taille normale, d'aspect échographique normal.
- La recherche d'adénopathies est masquée par les gaz digestifs.
- Pas de réaction péritonéale.
- La vessie est vide.

.../...

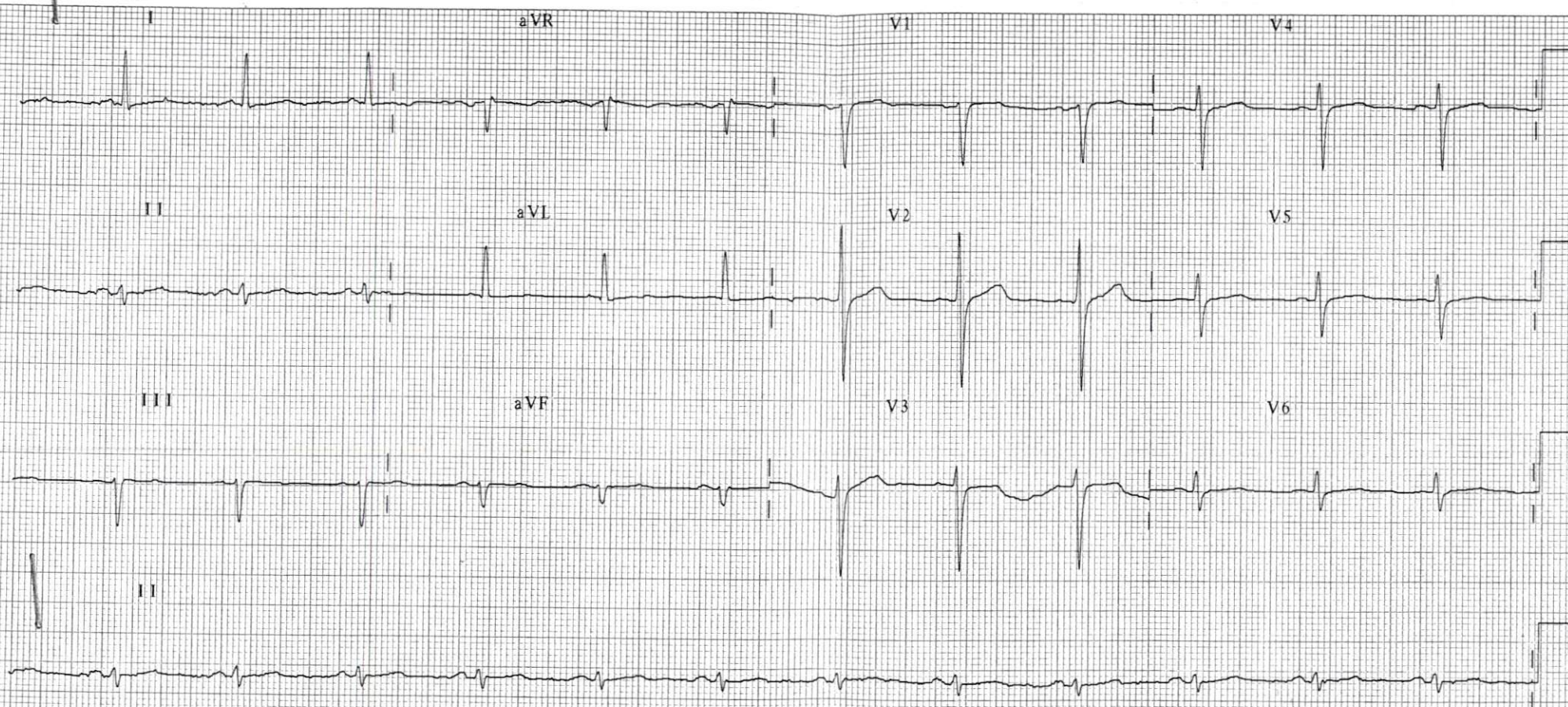
29-Avr-2021 14:14:59

CABINET DE CARDIOLOGIE DR BENNOUNA Hamza

FC 75
PR 159
QRSD 86
QT 346
QTc 386

--Axe--

P 51
QRS -23
T 45



Dr Chakib BENNANI-SMIREs | Dr Hassan ZEGHARI | Dr Mohamed HAMDouch
Dr Abdelaziz ZOUAoui | Dr Fatiha DADI-BENMOUSSA | Dr Nazha LAHLOU

Casablanca, le 19 Mai 2021

DR BENNOUNA HAMZA

Mr. ARIB HICHAM

COMPTE RENDU

ECHOGRAPHIE ABDOMINALE

Indication :

Suspicion de lithiases vésiculaires et rénales.

Résultat :

Météorisme diffus gênant l'exploration abdominale. Toutefois on note :

- Le foie est de taille normale, de contours réguliers, hyperéchogène homogène en faveur d'une stéatose hépatique.
- Pas de lésion focale hépatique décelable dans les limites de cet examen.
- La vésicule biliaire est normotendue à paroi fine et régulière, siège de multiples microlithiases infracentimétriques dont la plus volumineuse mesure 6mm de diamètre.
- Absence de dilatation des VBIH.
- L'exploration de la VBPet du pancréas est masquée par les gaz digestifs.
- Le tronc porte est de calibre normal, perméable.
- Le rein droit est de taille normale mesurant 10,7cm du grand axe, bien différencié, siège d'une dilatation pyélocalicielle minime sans retentissement sur l'index corticale. Pas d'image de lithiase échographiquement décelable en regard.
- Le rein gauche est de taille normale, mesurant 10cm de grand axe, bien différencié, siège d'une microlithiase calicielle supérieure mesurant 3mm de diamètre.
- La rate est de taille normale, d'aspect échographique normal.
- La recherche d'adénopathies est masquée par les gaz digestifs.
- Pas de réaction péritonéale.
- La vessie est vide.

.../...

Mr. ARIB HICHAM

Au total :

- Météorisme diffus gênant l'exploration abdominale.
- Aspect de vésicule biliaire multi-microlithiasique sans signe de complication à ce jour.
- Absence de dilatation des VBIH.
- L'exploration du cholédoque est masquée par les gaz digestifs.
- Stéatose hépatique homogène sans lésion focale notable.
- Les reins sont de taille normale, bien différenciés. A droite on note une discrète dilatation pyélocalicielle sans lithiase échographiquement décelable. A gauche, on note une microlithiase rénale gauche calicielle supérieure de 3mm sans dilatation des voies excrétrices.

DR HABCHAOUÏ SANAA

Dr. HABCHAOUÏ Sanâa
Médecin Radiologue