

# RECOMMANDATIONS IMPORTANTES A LIRE POUR ACTIVER LES REMBOURSEMENTS ET EVITER LES REJETS

## Conditions générales :

Le cadre réservé à l'adhérent doit être dûment renseigné.

Le cadre réservé au médecin doit être renseigné par le praticien lui-même notamment la nature de la maladie.

La validité de la feuille de soins est limitée à 3 mois à compter de la première consultation.

L'entente préalable est exigée pour toute hospitalisation médicale, chirurgicale, soins dentaires spéciaux, extractions multiples, parodontie orthodontie, prothèses dentaires, prothèses auditives ou orthopédiques ainsi que pour tous les actes effectués en série.

En cas d'accident, une déclaration précisant les causes et circonstances de l'accident est à joindre à la feuille de soins.

## Pharmacie :

Les vignettes des médicaments doivent être obligatoirement jointes aux ordonnances.

Pour les médicaments sans vignettes une facture de la pharmacie doit être jointe.

## Biologie et Biologie :

La facture ainsi qu'une copie des résultats des analyses ou du compte rendu (sous pli confidentiel) doivent être jointes à l'ordonnance médicale pour toute demande de remboursement.

Un pli confidentiel du médecin prescripteur des analyses ou radios peut être demandé par le médecin conseil de la mutuelle.

## Optique :

L'ordonnance du médecin prescripteur et la facture de l'opticien sont à joindre à la feuille de soins.

## Rééducation :

L'entente préalable renseignée par le médecin prescripteur est exigée avant le début des séances de rééducations.

Pour le remboursement, la facture et le calendrier des séances effectuées sont à joindre à la feuille de soins.

## Prothèse dentaire :

En cas de prothèses ou de traitement canalaires, l'accord préalable renseigné sur la feuille de soins est obligatoire avant le début de traitement.

La facture doit être jointe à la feuille de soins pour toute demande de remboursement.

La radio-après soins est obligatoire en cas de prothèses ou de traitement canalaires.

## Maladie et Affection Longue Durée ALD et ALC :

La déclaration de maladie chronique doit être renseignée par le médecin prescripteur et renouvelée tous les 6 mois.



**MUPRAS**  
Mutuelle de Prévoyance  
& d'Actions Sociales  
de Royal Air Maroc

## Déclaration de Maladie

N° P19- 0044642

☐ Maladie

☐ Dentaire

☐ Optique

☐ Autres

Cadre réservé à l'adhérent (e)

Matricule : 388

Société : RAM

☐ Actif

☐ Pensionné(e)

☐ Autre

Nom & Prénom : M. FADAL Abdelkader

Date de naissance : 1935

Adresse :

Tél. : 0662475965

Total des frais engagés : 3000 DH Dhs

Cadre réservé au Médecin

Cachet du médecin :

Date de consultation : 14 / 10 / 2021

Nom et prénom du malade : M. FADAL Abdelkader

Lien de parenté :

☐ Lui-même

☐ Conjoint

☐ Enfant

Nature de la maladie : AVC

En cas d'accident préciser les causes et circonstances :

Dans le cas où la maladie aurait un caractère confidentiel, communiquer les renseignements sous pli confidentiel à l'attention du médecin conseil de la Mutuelle.

J'atteste sur l'honneur l'exactitude des renseignements portés sur la présente déclaration. Je déclare avoir pris connaissance de la clause relative à la protection des données personnelles.


Fait à :

Le : 21/10/21

Signature de l'adhérent(e) :



# RELEVÉ DES FRAIS ET HONORAIRES

Dates des Actes	Natures des Actes	Nombre et Coefficient	Montant détaillé des Honoraires	Cachet et signature du Médecin attestant le Règlement des Actes
14-10-2021	ECHO-COEUR	300	900	
	ECHO-CERVICAL	900	900	
15-10-2021	ECHO VEINEUX	900	900	

# EXECUTION DES ORDONNANCES

Cachet du Pharmacien ou du Fournisseur

Date

Montant de la facture

14/10/21

13680

# ANALYSES - RADIOGRAPHIES

Cachet et signature du Laboratoire et du Radiologue

Date

Désignation des Coefficients

Montant des Honoraires

# AUXILIAIRES MEDICAUX

Cachet et signature du Praticien

Date des Soins

Nombre

AM

PC

IM

IV

Montant détaillé des Honoraires

# RELEVÉ DES FRAIS ET HONORAIRES

Le praticien est prié de préciser la dent traitée, l'acte pratiqué en indiquant la nature des soins.

Important :

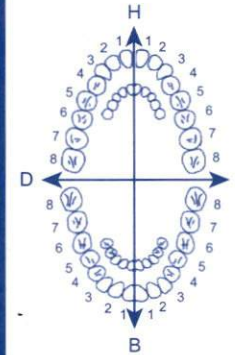
Veillez joindre les radiographies en cas de prothèses ou de traitement canaux, ainsi que le bilan de

# SOINS DENTAIRES

Dents  
Traitées

Nature des  
Soins

Coefficient



Coefficient  
DES TRAVAUX

MONTANTS  
DES SOINS

DEBUT  
D'EXECUTION

FIN  
D'EXECUTION

# O.D.F PROTHESES DENTAIRES

# DETERMINATION DU COEFFICIENT MASTICATOIRE

H

25533412 21433552

00000000 00000000

D 00000000 00000000 G

35533411 11433553

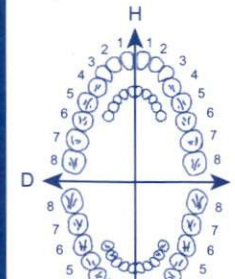
B

Coefficient  
DES TRAVAUX

MONTANTS  
DES SOINS

(Création, remont, adjonction)  
Fonctionnel, Thérapeutique, nécessaire à la profession

DATE DU  
DEVIS



**PROFESSEUR Ali EL MAKHLOUF**  
**Cardiologie adulte et pédiatrique**  
**Explorations Cardio-vasculaires**

**5 rue Mohamed Abdou**  
**CASABLANCA**

**Tél. : 0522 29 81 55 / 59 ou 0522 47 26 89**

**Dom : 0522 79 85 32 - Fax : 0522 22 62 97**

**GSM cabinet : 06 78 18 18 16**

UT.AV : 130 60  
P.P.V.  
LOT N°: 130 60

136,60

**Monsieur MIFDAL Abdelkader**

PHARMACIE LONGCHAMP  
Rajaa TAZI BENLAMLIH  
Rue Toulouse C.I.L - Casa  
Tél. : 05 22 36 47 51

Casablanca le 14/10/2021

1- AMLOR 5 MG :

1 PAR JOUR SANS ARRÊT A MIDI

136,60

2- SINTROM 4 MG:

½ CP LE SOIR



PHARMACIE LONGCHAMP  
Rajaa TAZI BENLAMLIH  
Rue Toulouse C.I.L - Casa  
Tél. : 05 22 36 47 51

Ru Luly

Dr. EL MAKHLOUF Ali  
Professeur Agrégé Cardiologie  
5, Rue Med. Abdouh - Casa  
Tél: 05 22 29 81 55/59 - 05 22 47 26 89

**TRAITEMENT A NE PAS ARRETER JUSQU'A LA PROCHAINE VISITE**  
**EN CAS D'URGENCE APPELER LA CLINIQUE JERRADA OASIS AU :**

**05 22 23 81 81 OU 05 22 23 84 52/53/54**

**OU ENVOYER UN MESSAGE ECRIT AU :06 61 13 14 83**

**PROFESSEUR Ali EL MAKHLOUF**  
**Cardiologie adulte et pédiatrique**  
**Explorations Cardio-vasculaires**

---

**5, rue Mohamed Abdou**  
**CASABLANCA**

**Tél. : 0522.29.81.55 / 59 ou 0522.47.26.89**

**Fax : 0522.22.62.97**

**Dom : 0522.79.85.32**

**GSM cabinet : 06 78 18 18 16**

**Casablanca, Le 15/10/2021**

**Mr MIFADL Abdlkader**

**ECHO DOPPELR VEINEUX**

\* Veine cave inférieur libre

\* Veines iliaques libres

\* Axe veineux fémoro-poplité et sural droit et gauche  
pas de phlébite ni de séquelle de phlébite

**N.B Kyste poplité droit non rompu**

**Dr. EL MAKHLOUF Ali**  
**Professeur Agrégé Cardiologie**  
**5, Rue Med. Abdouh - Casa**  
**Tél: 05 22 20 81 55/59 - 05 22 47 26 89**



**Professeur EL MRINI M.**

**Chirurgien Urologue**

Membre de la Société Internationale d'Urologie

الدكتور المريني محمد

أستاذ في جراحة الكلي والمسالك البولية

عضو الجمعية العالمية لجراحة

الكلي والمسالك البولية

Casablanca, le.....

**01/09/2021**

**COMPTE RENDU D'ECHOGRAPHIE RENALE ET  
VESICO-PROSTATIQUE**

**Nom du patient : MR Mifdal abdelkader**

**Examen pratiqué le : 01/09/2021**

- \* Le foie : de taille et d'échostructure normale.
- \* Le rein droit : de taille normale et d'échostructure normale, sans dilatation des voies excrétrices.
- \* Le rein gauche : de taille normale et d'échostructure normale, sans dilatation des voies excrétrices.
- \* La vessie : bien remplie, vide d'échos, à paroi irrégulière témoignant une vessie de lutte.
- \* Résidu post- mictionnel non significatif

Professeur EL MRINI Mohamed  
Chirurgien Urologue  
76, Bd. Abdelmoumen - Casablanca

**PROFESSEUR Ali EL MAKHLOUF**  
**Cardiologie adulte et pédiatrique**  
**Explorations Cardio-vasculaires**

**5, rue Mohamed Abdou CASABLANCA**

**Tél. : 0522.29.81.55 / 59 ou 0522.47.26.89**

**Fax : 0522.22.62.97**

**GSM cabinet : 06 78 18 18 16**

**Casablanca, Le 14.10.2021**

**Mr MIFDAL Abdelkader**

**ECHO DOPPLER DES CAROTIDES**

**Indice de résistance artérielle droit et gauche moyennement élevé**

**Carotide primitive droite et gauche :**

" **Epaisseur intima media augmentée,**  
" **Flux normal**

**Carotide interne droite :**

" **Plaque calcifiée à l'origine sans sténose**

**Carotide interne gauche :**

" **Plaque calcifiée à l'origine sans sténose**

**Artère vertébrale droite et gauche : Pas de vol ni de dissection**

**Artère sous clavière droite et gauche : Libres**

**Conclusion :**

" **Athérome modéré**  
" **Plaque calcifiée des deux carotides non sténosante**

**Dr. EL MAKHLOUF Ali**  
**Professeur Agrégé Cardiologie**  
**5, Rue Med. Abdouh - Casa**  
**Tél: 05 22 29 81 55/59 - 05 22 47 26 89**

**PROFESSEUR Ali EL MAKHLOUF**  
**Cardiologie adulte et pédiatrique**  
**Explorations Cardio-vasculaires**

**5 rue Mohamed Abdou**  
**CASABLANCA**

**Tél. : 05 22 29 81 55/59 ou 05 22 47 26 89**

**Fax : 05 22 22 62 97**

**Dom : 05 22 79 85 32**

**NOTE D'HONORAIRE**

**Mr Abdelkader MIFDAL .**

**Le 14.10.2021**

Consultation + ECG.....: 300,00 DHS.

Echodoppler cardiaque.....: 900,00 DHS

Echodoppler cervical.....: 900,00 DHS

**Le 15.10.2021**

Echodoppler veineux.....: 900,00 DHS

**La présente facture est arrêtée à la somme de 3000,00 DHS**

**Dr. EL MAKHLOUF Ali**  
**Professeur Agrégé Cardiologie**  
**5, Rue Med. Abdouh - Casa**  
**Tél: 05 22 29 81 55/59 - 05 22 47 26 89**

**PROFESSEUR Ali EL MAKHLOUF**  
**Cardiologie adulte et pédiatrique**  
**Explorations Cardio-vasculaires**

**5, rue Mohamed Abdou CASABLANCA**

**Tél. : 0522.29.81.55 / 59 ou 0522.47.26.89**

**Fax : 0522.22.62.97**

**GSM cabinet : 06 78 18 18 16**

**Casablanca, Le 14/10/2021**

**Mr MIFDAL Abdelkader**

**ECHO DOPPLER DES CAROTIDES**

**Indice de résistance artérielle droit et gauche moyennement élevé**

**Carotide primitive droite et gauche :**

" Epaisseur intima media augmentée,

" Flux normal

**Carotide interne droite :**

" Plaque calcifiée à l'origine sans sténose

**Carotide interne gauche :**

" Plaque calcifiée à l'origine sans sténose

**Artère vertébrale droite et gauche : Pas de vol ni de dissection**

**Artère sous clavière droite et gauche : Libres**

**Conclusion :**

" Athérome modéré

" Plaque calcifiée des deux carotides non sténosante

**Dr. EL MAKHLOUF Ali**  
**Professeur Agrégé Cardiologie**  
**5, Rue Med. Abdouh - Casa**  
**Tél: 05 22 29 81 55/59 05 22 47 26 89**



**PROFESSEUR Ali EL MAKHLOUF**  
*Cardiologie adulte et pédiatrique*  
*Explorations Cardio-vasculaires*

**5, rue Mohamed Abdou CASABLANCA**

**Tél. : 0522.29.81.55 / 59 ou 0522.47.26.89**

**Fax : 0522.22.62.97**

**GSM cabinet : 06 78 18 18 16**

**Casablanca, Le 14.10.2021**

**Mr MIFDAL Abdelkader**

**ECHO DOPPLER CARDIAQUE**

Dim.vgtd= 56

Dim.vgts= 29

%racc.= 48

Ep.ppvgt= 10

Siv td= 13

Dim.racine ao= 37

Dim.og.= 47

Ouv.sigm.ao= 21

**Commentaires:**

Oreillette gauche dilatée à 24cm<sup>2</sup>.

Oreillette droite dilatée à 21cm<sup>2</sup>

Hypertrophie ventriculaire gauche prédominant sur le septum

Fonction ventriculaire gauche normale.

Fraction d'éjection Simpson = 57%

**Mitrale:**

Insuffisance mitrale grade 1

L'onde E = 1m/s.

**Aorte:**

Fuite aortique grade 2

La Vmax = 1.10m/s.

**Tricuspid:**

Insuffisance tricuspide grade 1.

La pression artérielle pulmonaire systolique est à 30mmHg.

**Conclusion:**

**CMH**

**Insuffisance mitrale minime**

**Insuffisance aortique grade 2**

**Oreillette gauche et droite dilatées**

**Hypertrophie ventriculaire gauche prédominant sur le septum**

**Fonction ventriculaire gauche normale.**

**Fraction d'éjection Simpson = 57%**

**Pression artérielle pulmonaire normale**

**Epanchement péricardique circonferentiel**

**Amylose à éliminer**

**TA = 140/80**

**ECG = ACFA**

**Dr. EL MAKHLOUF Ali**  
*Professeur Agrégé Cardiologie*  
*5, Rue Med. Abdouh - Casa*  
*Tél: 05 22 29 81 55/59 - 05 22 47 26 89*

**PROFESSEUR Ali EL MAKHLOUF**  
**Cardiologie adulte et pédiatrique**  
**Explorations Cardio-vasculaires**

**5, rue Mohamed Abdou CASABLANCA**

**Tél. : 0522.29.81.55 / 59 ou 0522.47.26.89**

**Fax : 0522.22.62.97**

**GSM cabinet : 06 78 18 18 16**

**Casablanca, Le 14.10.2021**

**Mr MIFDAL Abdelkader**

**ECHO DOPPLER DES CAROTIDES**

**Indice de résistance artérielle droit et gauche moyennement élevé**

**Carotide primitive droite et gauche :**

- " Epaisseur intima media augmentée,**
- " Flux normal**

**Carotide interne droite :**

- " Plaque calcifiée à l'origine sans sténose**

**Carotide interne gauche :**

- " Plaque calcifiée à l'origine sans sténose**

**Artère vertébrale droite et gauche : Pas de vol ni de dissection**

**Artère sous clavière droite et gauche : Libres**

**Conclusion :**

- " Athérome modéré**
- " Plaque calcifiée des deux carotides non sténosante**

**Dr. EL MAKHLOUF Ali**  
**Professeur Agrégé Cardiologie**  
**5, Rue Med. Abdouh - Casa**  
**Tél: 05 22 29 81 55/59 - 05 22 47 26 89**

**PROFESSEUR Ali EL MAKHLOUF**  
**Cardiologie adulte et pédiatrique**  
**Explorations Cardio-vasculaires**

**5 rue Mohamed Abdou**  
**CASABLANCA**

**Tél. : 05 22 29 81 55/59 ou 05 22 47 26 89**

**Fax : 05 22 22 62 97**

**Dom : 05 22 79 85 32**

**NOTE D'HONORAIRE**

**Mr Abdelkader MIFDAL .**

**Le 14.10.2021**

Consultation + ECG.....: 300,00 DHS.

Echodoppler cardiaque.....: 900,00 DHS

Echodoppler cervical.....: 900,00 DHS

**Le 15.10.2021**

Echodoppler veineux.....: 900,00 DHS

**La présente facture est arrêtée à la somme de 3000,00 DHS**

**Dr. EL MAKHLOUF Ali**  
**Professeur Agrégé Cardiologie**  
**5, Rue Med. Abdouh - Casa**  
**Tél: 05 22 29 81 55/59 - 05 22 47 26 89**



**PROFESSEUR Ali EL MAKHLOUF**  
**Cardiologie adulte et pédiatrique**  
**Explorations Cardio-vasculaires**

**5, rue Mohamed Abdou CASABLANCA**

**Tél. : 0522.29.81.55 / 59 ou 0522.47.26.89**

**Fax : 0522.22.62.97**

**GSM cabinet : 06 78 18 18 16**

**Casablanca, Le 14/10/2021**

**Mr MIFDAL Abdelkader**

**ECHO DOPPLER DES CAROTIDES**

**Indice de résistance artérielle droit et gauche moyennement élevé**

**Carotide primitive droite et gauche :**

- " Epaisseur intima media augmentée,
- " Flux normal

**Carotide interne droite :**

- " Plaque calcifiée à l'origine sans sténose

**Carotide interne gauche :**

- " Plaque calcifiée à l'origine sans sténose

**Artère vertébrale droite et gauche : Pas de vol ni de dissection**

**Artère sous clavière droite et gauche : Libres**

**Conclusion :**

- " Athérome modéré
- " Plaque calcifiée des deux carotides non sténosante

  
**Dr. EL MAKHLOUF Ali**  
**Professeur Agrégé Cardiologie**  
**5, Rue Med. Abdouh - Casa**  
**Tél: 05 22 29 81 55/59 05 22 47 26 89**

**PROFESSEUR Ali EL MAKHLOUF**  
**Cardiologie adulte et pédiatrique**  
**Explorations Cardio-vasculaires**

**5, rue Mohamed Abdou CASABLANCA**

**Tél. : 0522.29.81.55 / 59 ou 0522.47.26.89**

**Fax : 0522.22.62.97**

**GSM cabinet : 06 78 18 18 16**

**Casablanca, Le 14.10.2021**

**Mr MIFDAL Abdelkader**

**ECHO DOPPLER CARDIAQUE**

Dim.vgtd= 56

Dim.vgts= 29

%racc.= 48

Ep.ppvgttd= 10

Siv td= 13

Dim.racine ao= 37

Dim.og.= 47

Ouv.sigm.ao= 21

**Commentaires:**

Oreillette gauche dilatée à 24cm<sup>2</sup>.

Oreillette droite dilatée à 21cm<sup>2</sup>

Hypertrophie ventriculaire gauche prédominant sur le septum

Fonction ventriculaire gauche normale.

Fraction d'éjection Simpson = 57%

**Mitrale:**

Insuffisance mitrale grade 1

L'onde E = 1m/s.

**Aorte:**

Fuite aortique grade 2

La Vmax = 1.10m/s.

**Tricuspide:**

Insuffisance tricuspide grade 1.

La pression artérielle pulmonaire systolique est à 30mmHg.

**Conclusion:**

**CMH**

**Insuffisance mitrale minime**

**Insuffisance aortique grade 2**

**Oreillette gauche et droite dilatées**

**Hypertrophie ventriculaire gauche prédominant sur le septum**

**Fonction ventriculaire gauche normale.**

**Fraction d'éjection Simpson = 57%**

**Pression artérielle pulmonaire normale**

**Epanchement péricardique circonférentiel**

**Amylose à éliminer**

**TA = 140/80**

**ECG = ACFA**

**Dr. EL MAKHLOUF Ali**  
*Professeur Agrégé Cardiologie*  
5, Rue Med. Abdouh - Casa  
Tél: 05 22 29 81 55/59 . 05 22 47 26 89

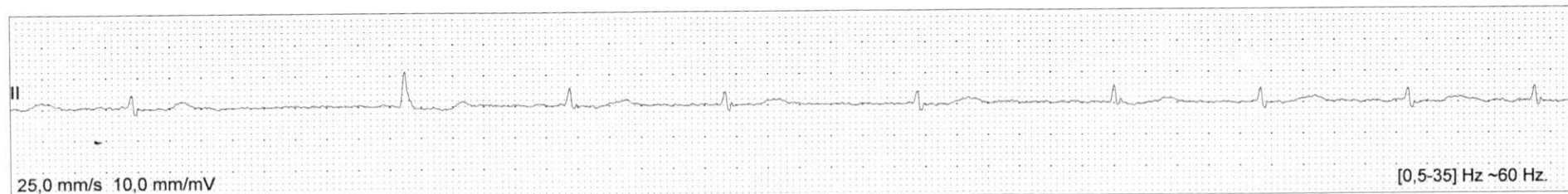
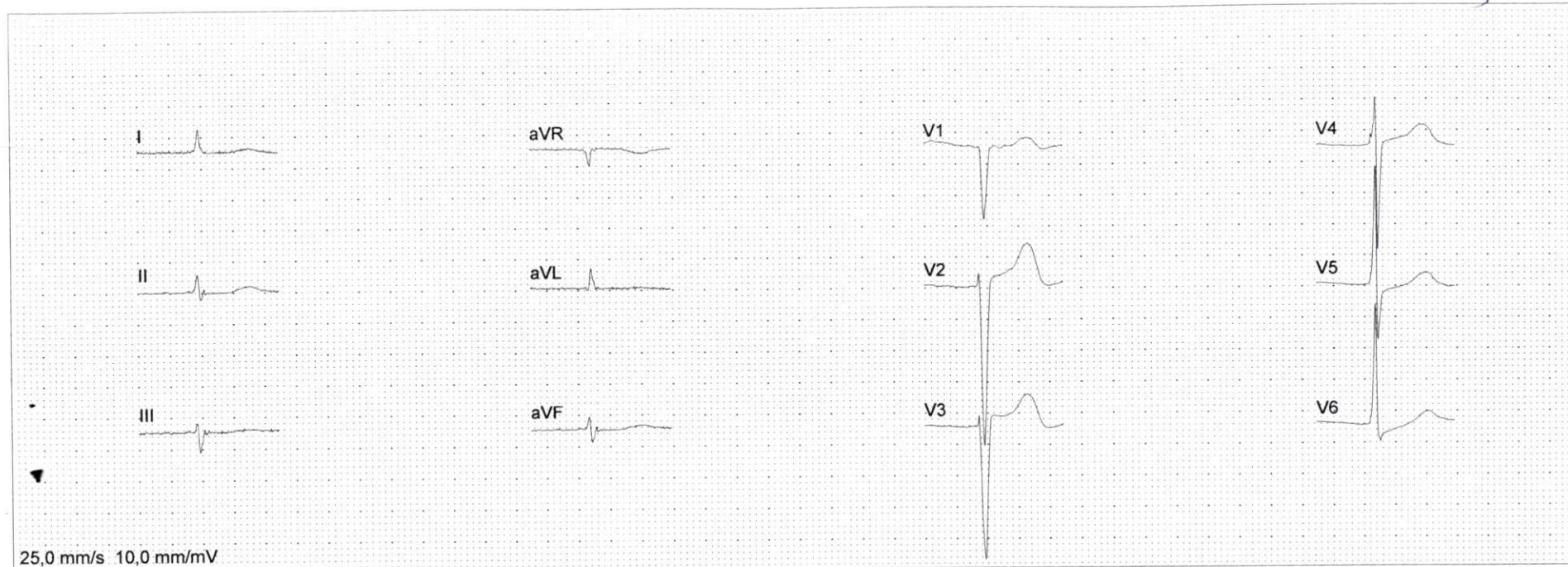
# Welch Allyn CardioPerfect

Nom: MIFDAL ABDELKADER  
Numéro: MIFDAL ABDELKADER  
M ou Mme: Masculin  
né le: Age: (-)

Enregistré: 14/10/2021 08:52:29  
Enregistré par  
Médecin de référence  
Endroit:  
Commentaire:

P / PQ - / -  
QRS dur: 93 ms  
QT / QTc / QTd 451 m / 453 m / -  
P/QRS/T axis: - / -14° / 23°  
Rythme cardiaque: 61 bpm

*Be*  
*69*





PHILIPS ABDELKADER MIFDAL

14/10/2021

08:59:23

ITm0.8 IM 0.7

18580820211014

Dr EL Makhlof Ali

S5-1/Adulte

CI 43Hz

19cm

2D

82%

C 50

P Bas

HGen

DP

50%

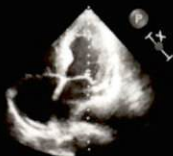1.6MHz

FP 125Hz

VE4.0mm

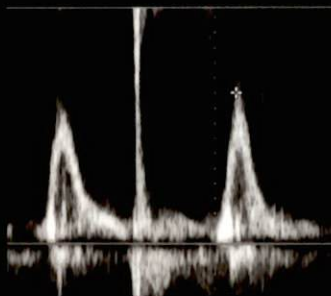
8.2cm

C3



÷ Vit 100 cm/s

GP 4 mmHg



-140

-120

-100

-80

-60

-40

-20

-cm/s

-20

75mm/s

\*\*\*bpm

PHILIPS ABDELKADER MIFDAL

14/10/2021

08:59:13

ITm0.6 IM 0.1

18580820211014

Dr EL Makhlof Ali

S5-1/Adulte

CI 21Hz

19cm

2D

82%

C 50

P Bas

HGen

Coul

80%

2.5MHz

FP Haut

Moy

DC

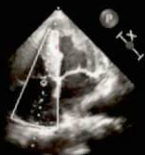
95%

1.8MHz

FP 225Hz


C3 C4

+61.6



÷ Vit 243 cm/s

GP 24 mmHg



-61.6

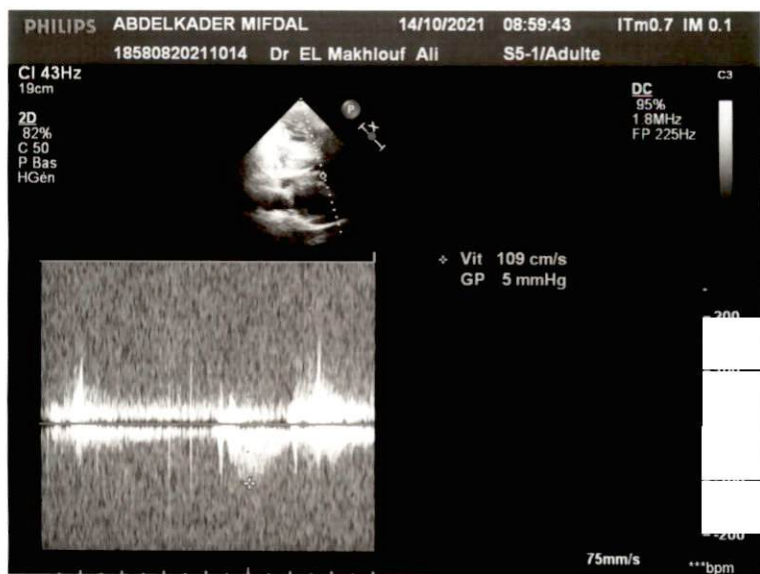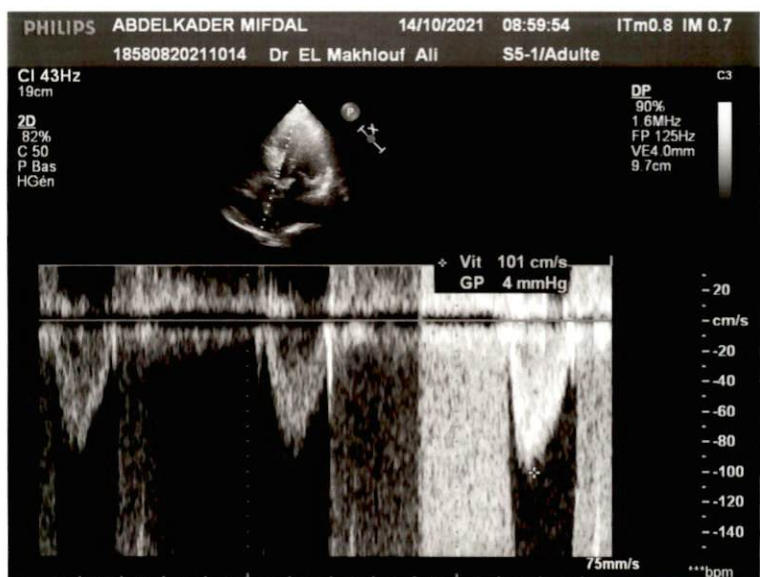
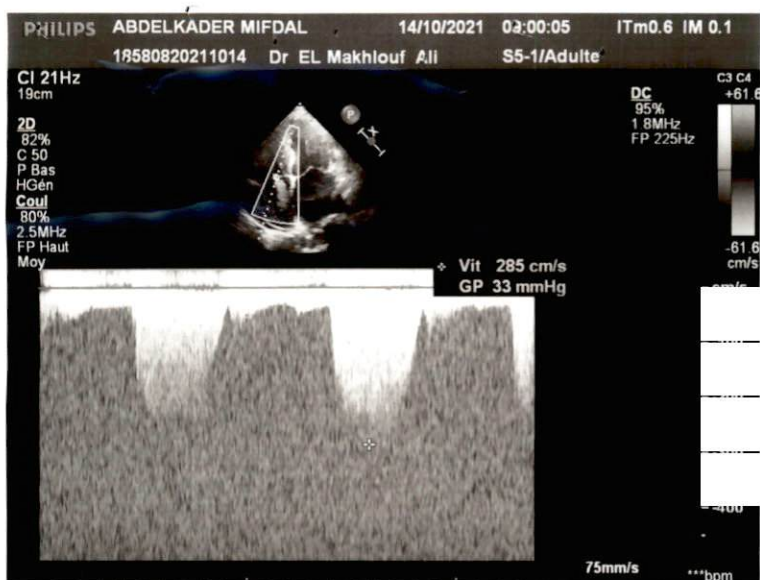
cm/s

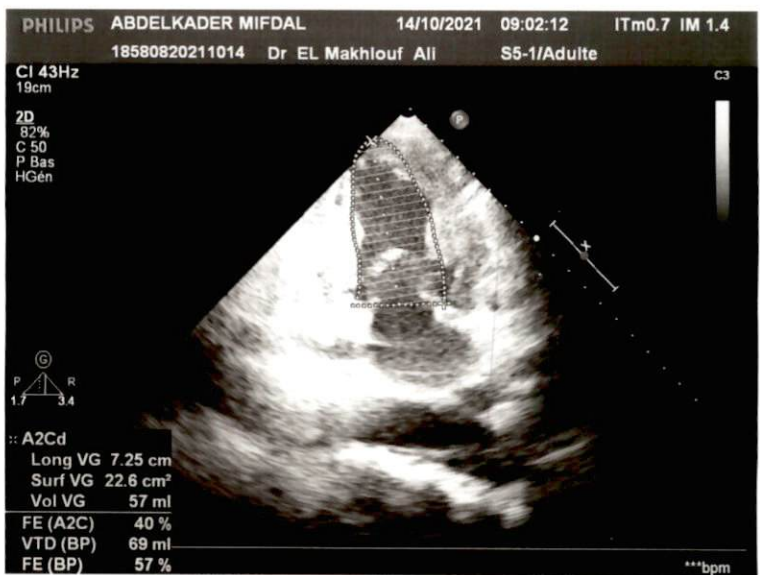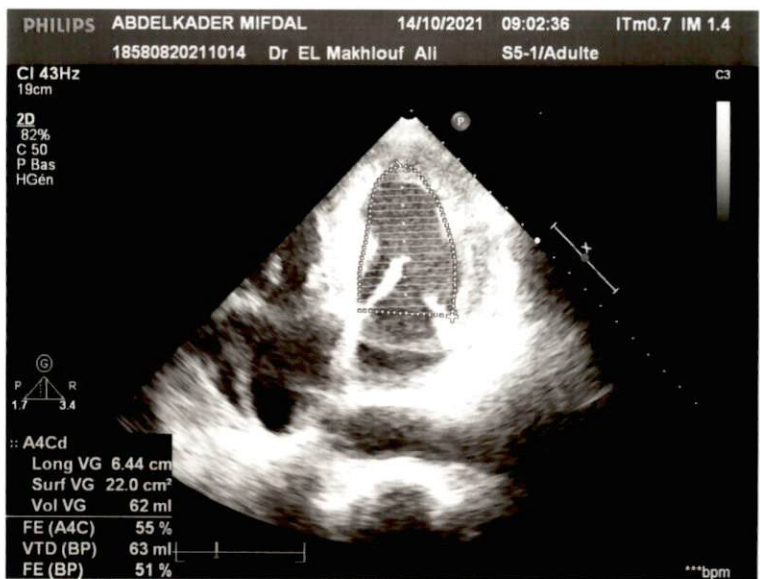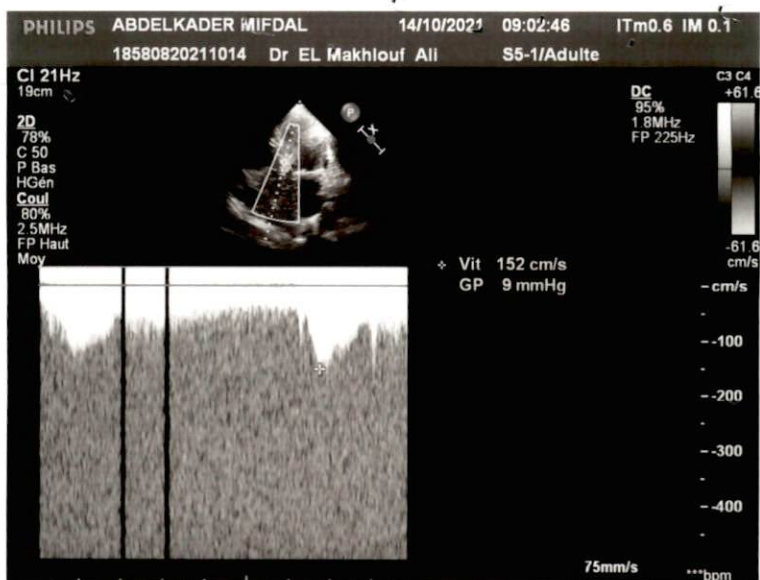
-cm/s

-100

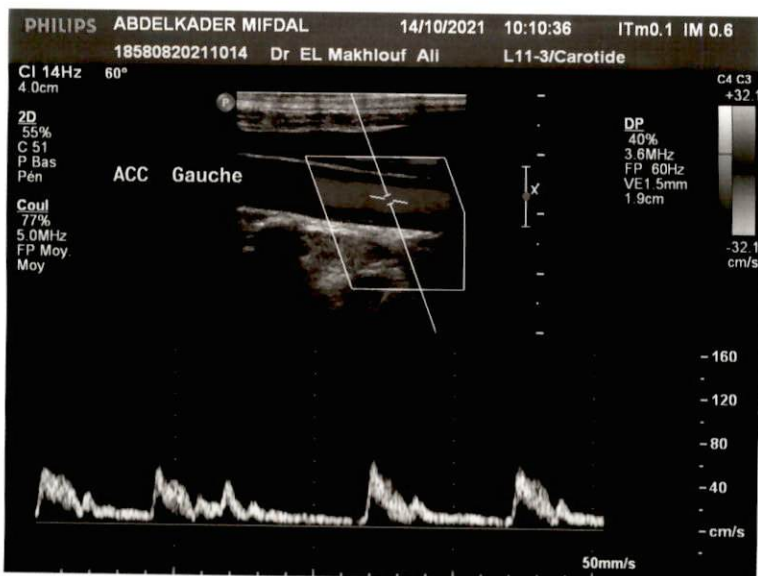
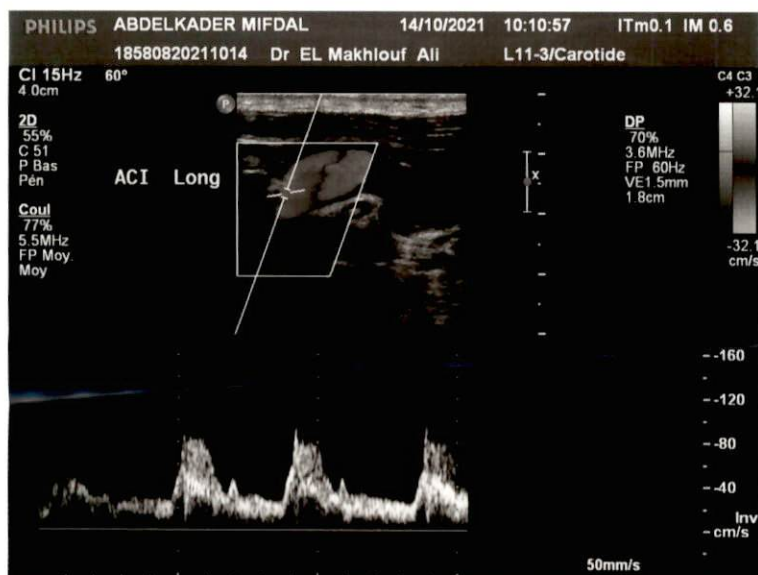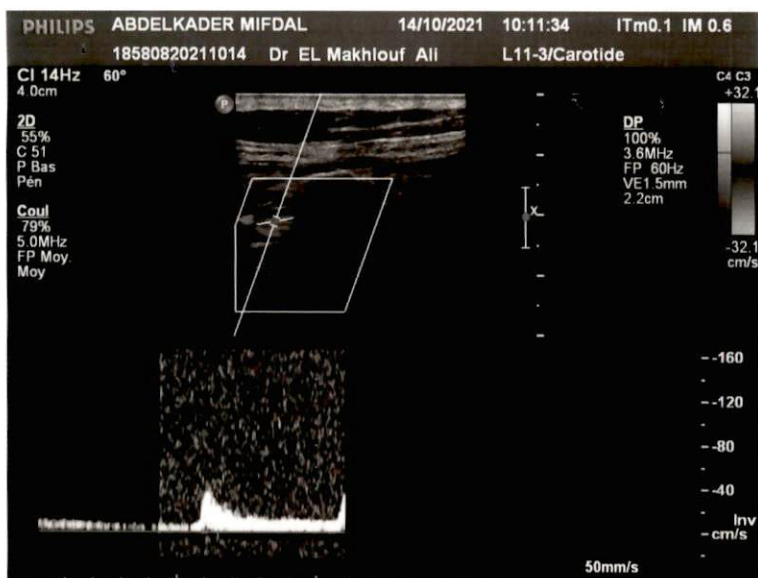-200

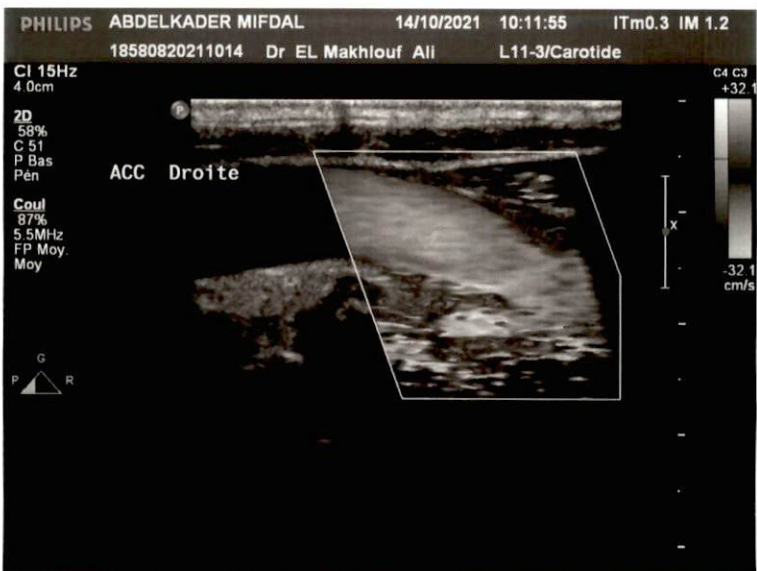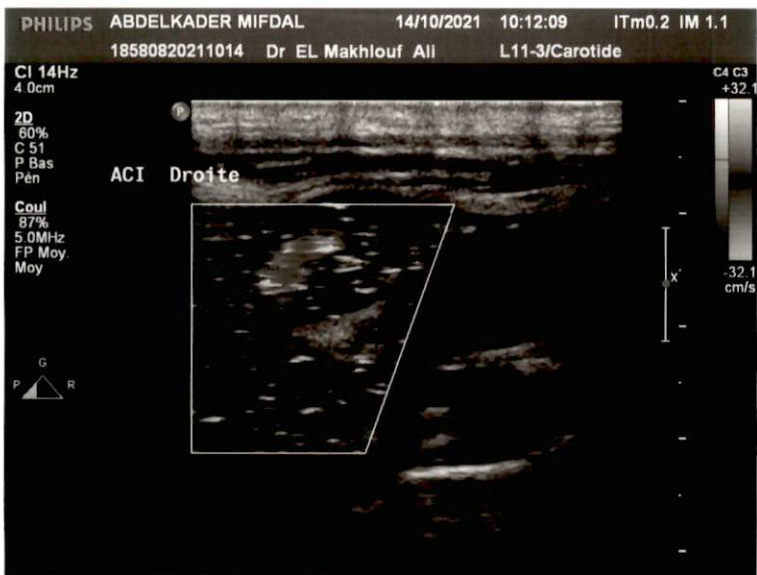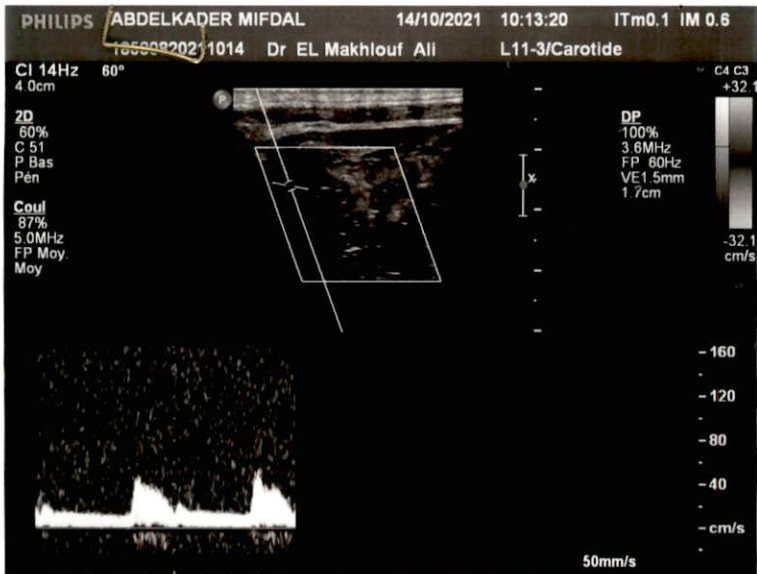-300

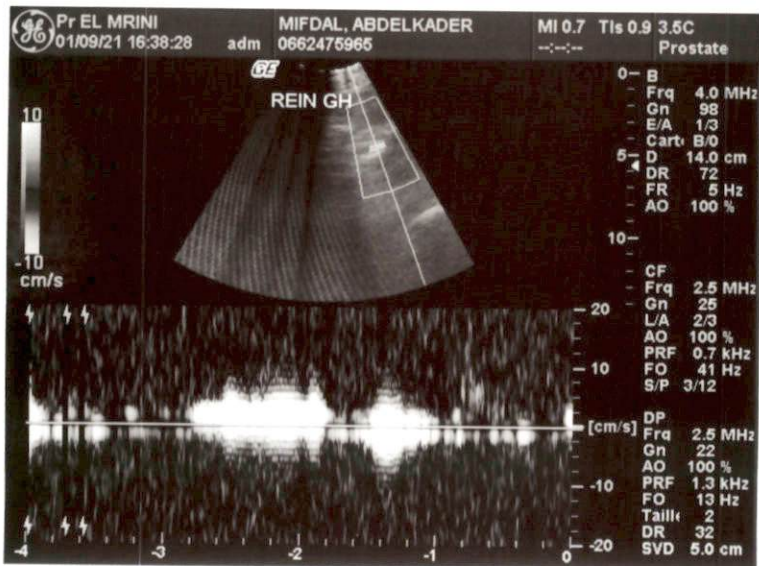
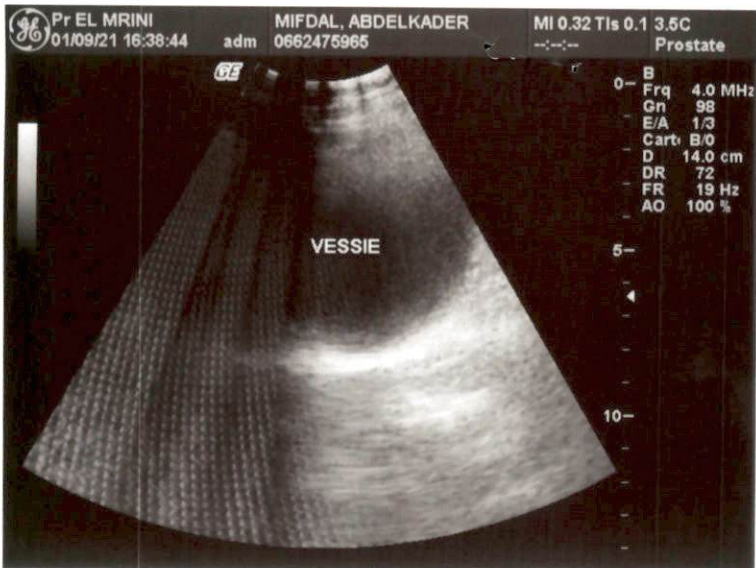




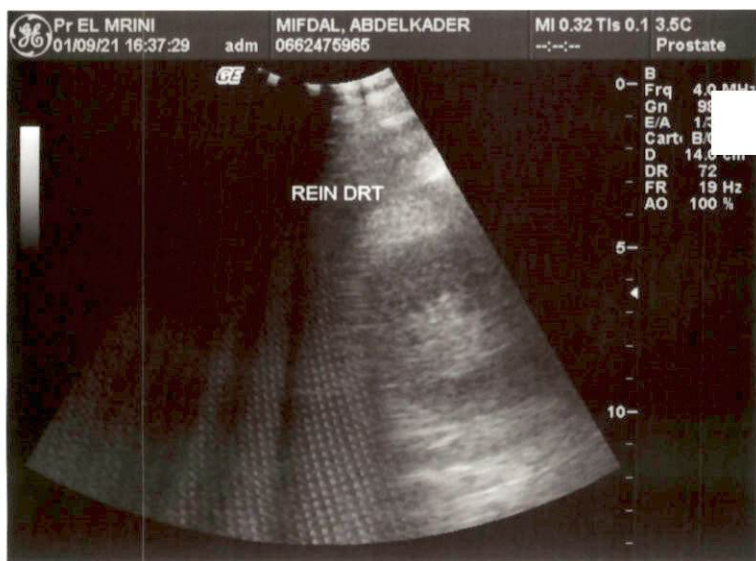
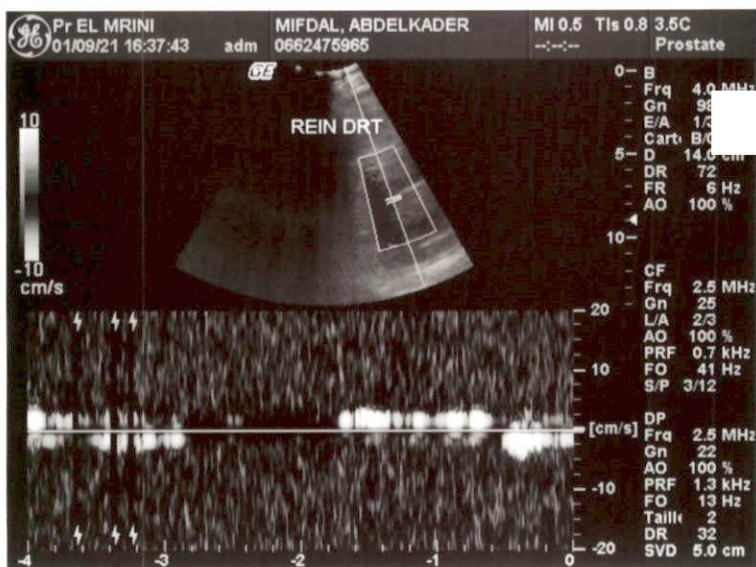
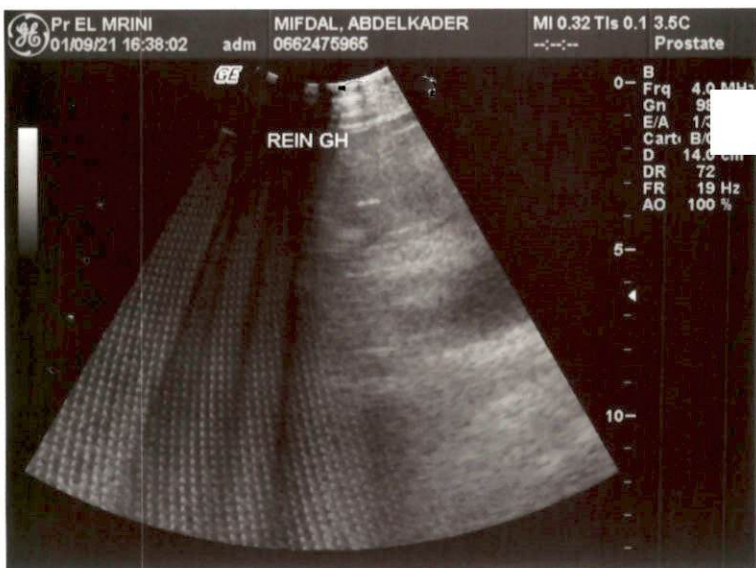












PHILIPS ABDELKADER MIFDAL

15/10/2021 07:52:19

ITm0.3 IM 1.2

19490720211015 Dr EL Makhoulf Ali

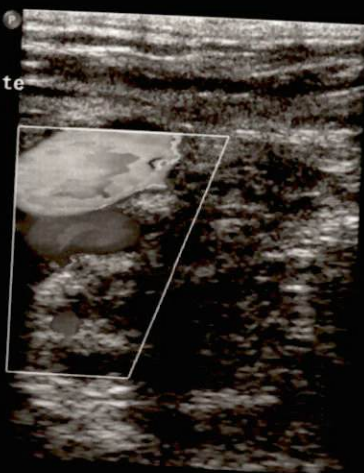
L11-3/Veineux

CI 15Hz  
5.0cm

2D  
56%  
C 53  
P Bas  
Pen

Coul  
80%  
3.6MHz  
FP Moy  
Moy

VFC Droite



PHILIPS ABDELKADER MIFDAL

15/10/2021 07:51:29

ITm0.3 IM 1.2

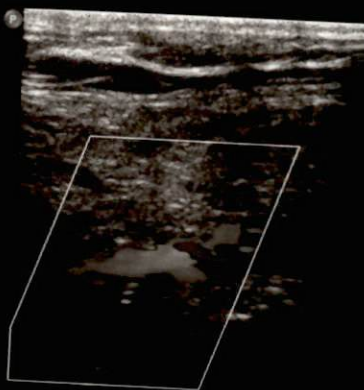
19490720211015 Dr EL Makhoulf Ali

L11-3/Veineux

CI 15Hz  
5.0cm

2D  
56%  
C 53  
P Bas  
Pen

Coul  
80%  
3.6MHz  
FP Moy  
Moy



C2 C3  
+12.8

-12.8  
cm/s

PHILIPS ABDELKADER MIFDAL

15/10/2021 07:50:51

ITm0.3 IM 1.0

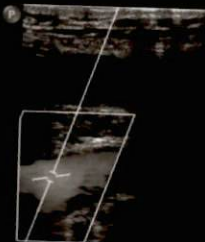
19490720211015 Dr EL Makhoulf Ali

L11-3/Veineux

CI 15Hz 60°  
5.0cm

2D  
47%  
C 52  
P Bas  
Pen

Coul  
80%  
3.6MHz  
FP Moy  
Moy



DP  
50%  
3.6MHz  
FP 50Hz  
VE2.0mm  
3.9cm

C2 C3  
+12.8

-12.8  
cm/s

-30

-20

-10

-cm/s

-10

-20

-30

50mm/s

PHILIPS BOUCHRA JAMALI

14/10/2021 08:43:07

ITm0.8 IM 0.7

40320820211014

Dr EL Makhlouf Ali

S5-1/Adulte

CI 39Hz

22cm

2D

53%

C 60

P Bas

HGén

DP

50%

1.6MHz

FP 125Hz

VE4.0mm

8.7cm

C3

✧ Vit 58.2 cm/s  
GP 1 mmHg

- 80

- 40

- cm/s

- 40

- 80

75mm/s

\*\*\*bpm



PHILIPS ABDELKADER MIFDAL

14/10/2021 09:03:11

ITm0.6 IM 0.1

18580820211014 Dr EL Makhlouf Ali

S5-1/Adulte

CI 21Hz

19cm

2D

72%

C 50

P Bas

HGén

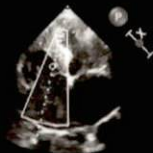
Coul

80%

2.5MHz

FP Haut

Moy



DC

95%

1.8MHz

FP 225Hz

C3 C4

+61.6



-61.6  
cm/s

÷ Vit 292 cm/s

GP 34 mmHg

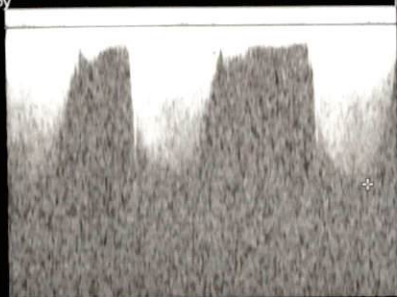
- cm/s

-100

-200

-300

-400



75mm/s

\*\*\*bpm

C 53  
P Bas  
Pen

Coul  
80%  
1.0MHz  
FP Moy

VFS Gauche

