

RECOMMANDATIONS IMPORTANTES A LIRE POUR ACTIVER LES REMBOURSEMENTS ET EVITER LES REJETS

Conditions générales :

- Le cadre réservé à l'adhérent doit être dûment renseigné.
- Le cadre réservé au médecin doit être renseigné par le praticien lui-même notamment la nature de la maladie.
- La validité de la feuille de soins est limitée à 3 mois à compter de la première consultation.
- L'entente préalable est exigée pour toute hospitalisation médicale, chirurgicale, soins dentaires spéciaux, extractions multiples, parodontie orthodontie, prothèses dentaires, prothèses auditives ou orthopédiques ainsi que pour tous les actes effectués en série.
- En cas d'accident, une déclaration précisant les causes et circonstances de l'accident est à joindre à la feuille de soins.

Pharmacie :

- Les vignettes des médicaments doivent être obligatoirement jointes aux ordonnances.
- Pour les médicaments sans vignettes une facture de la pharmacie doit être jointe.

Radiologie et Biologie :

- La facture ainsi qu'une copie des résultats des analyses ou du compte rendu (sous pli confidentiel) doivent être jointes à l'ordonnance médicale pour toute demande de remboursement.
- Un pli confidentiel du médecin prescripteur des analyses ou radios peut être demandé par le médecin conseil de la mutuelle.

Optique :

- L'ordonnance du médecin prescripteur et la facture de l'opticien sont à joindre à la feuille de soins.

Rééducation :

- L'entente préalable renseignée par le médecin prescripteur est exigée avant le début des séances de rééducations.
- Pour le remboursement, la facture et le calendrier des séances effectuées sont à joindre à la feuille de soins.

Dentaire :

- En cas de prothèses ou de traitement canalaires, l'accord préalable renseigné sur la feuille de soins est obligatoire avant le début de traitement.
- La facture doit être jointe à la feuille de soins pour toute demande de remboursement.
- La radio-après soins est obligatoire en cas de prothèses ou de traitement canalaires.

Maladie et Affection Longue Durée ALD et ALC :

- La déclaration de maladie chronique doit être renseignée par le médecin prescripteur et renouvelée tous les 6 mois.



MUPRAS
Mutuelle de Prévoyance
& d'Actions Sociales
de Royal Air Maroc

Déclaration de Maladie

N° W21-660552

91665

☒ Maladie ☐ Dentaire ☐ Optique ☐ Autres

Cadre réservé à l'adhérent (e)

Matricule : 2296 Société : RAM

☐ Actif ☒ Pensionné(e) ☐ Autre : Retraite

Nom & Prénom : EL HAMZI MY Ahmed

Date de naissance : 31-08-56

Adresse : 21 rue 50 km Haddadine

Tél : 0660548528 Total des frais engagés : 3702,30 Dhs

Cadre réservé au Médecin

Cachet du médecin :

Spécialiste des Maladies de l'Appareil Digestif
(Général - Estomac - Intestin - Pancréas)
46, 20 BIN ARABAT, 10110, 10110
GSM : 06 61 10 11 11
E-mail : m.murad@supad.ma

Date de consultation : 21/10/2021

Nom et prénom du malade : EL HAMZI MY Ahmed

Age :

Lien de parenté :

☒ Lui-même

☐ Conjoint

☐ Enfant

Nature de la maladie :

Cancer colorectal

En cas d'accident préciser les causes et circonstances :

Volapoch et suicide

Dans le cas où la maladie aurait un caractère confidentiel, communiquer les renseignements sous pli confidentiel à l'attention du médecin conseil de la Mutuelle.

J'atteste sur l'honneur l'exactitude des renseignements portés sur la présente déclaration. Je déclare avoir pris connaissance de la clause relative à la protection des données personnelles.

Fait à :

Le :

Signature de l'adhérent(e) :

Signature

21 / 10 / 21

Autorisation CNDP N° : A-A-215/2019

Adresses Mails utiles

- 0 Réclamation : contact@mupras.com
- 0 Prise en charge : pec@mupras.com
- 0 Adhésion et changement de statut : adhesion@mupras.com

La MUPRAS garantit le respect de la loi n° 09-08 relative à la protection des personnes physiques à l'égard du traitement des données à caractère personnel.

MUPRAS : Centre Allal Ben Abdellah - 6ème Etage Angle Rue Mohamed Fakir et Rue Allal Ben Abdellah - Quartier de l'Horloge
Casablanca 20000 - Tél. : 05 22 20 45 45 (LG) - Fax : 05 22 22 78 18 - www.mupras.com

RELEVÉ DES FRAIS ET HONORAIRES

Dates des Actes	Natures des Actes	Nombre et Coefficient	Montant détaillé des Honoraires	Cachet et signature du Médecin attestant le Paiement des Actes
21/10/21	Celsochir		2000 adl	INP : 081116011
	Mutuel			
	(chirurgie - path)			

EXECUTION DES ORDONNANCES

Cachet du Pharmacien ou du Fournisseur	Date	Montant de la Facture
	21/10/21	202,730

ANALYSES - RADIOGRAPHIES

Cachet et signature du Laboratoire et du Radiologue	Date	Désignation des Coefficients	Montant des Honoraires
Centre de Pathologie Spécialisée Casablanca CASAPATH 6, Rue des Hôpitaux Résidence du parc 1er étage N°1 - Casablanca Tél: 05 22 22 13 46 - Fax: 05 22 22 14 24	21/10/21		1500 adl

AUXILIAIRES MEDICAUX

Cachet et signature du Particien	Date des Soins	Nombre				Montant détaillé des Honoraires
		AM	PC	IM	IV	

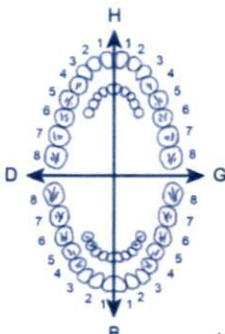
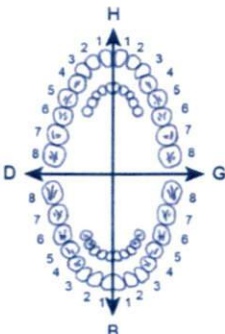
VOLET ADHERENT

RELEVÉ DES FRAIS ET HONORAIRES

Le praticien est prié de préciser la dent traitée, l'acte pratiqué en indiquant la nature des soins.

Important :

Veillez joindre les radiographies en cas de prothèses ou de traitement canalaires, ainsi que le bilan de l'ODF.

SOINS DENTAIRES	Dents Traitées	Nature des Soins	Coefficient	INP : <input type="text"/>																
				COEFFICIENT DES TRAVAUX <input type="text"/>																
				MONTANTS DES SOINS <input type="text"/>																
				DEBUT D'EXECUTION <input type="text"/>																
				FIN D'EXECUTION <input type="text"/>																
O.D.F. PROTHESES DENTAIRES	DETERMINATION DU COEFFICIENT MASTICATOIRE																			
	<table border="1"> <tr> <td colspan="2">H</td> </tr> <tr> <td>25533412</td> <td>21433552</td> </tr> <tr> <td>00000000</td> <td>00000000</td> </tr> <tr> <td colspan="2">D</td> </tr> <tr> <td>00000000</td> <td>00000000</td> </tr> <tr> <td>35533411</td> <td>11433553</td> </tr> <tr> <td colspan="2">B</td> </tr> <tr> <td colspan="2">G</td> </tr> </table>			H		25533412	21433552	00000000	00000000	D		00000000	00000000	35533411	11433553	B		G		COEFFICIENT DES TRAVAUX <input type="text"/>
	H																			
	25533412	21433552																		
	00000000	00000000																		
	D																			
	00000000	00000000																		
	35533411	11433553																		
	B																			
	G																			
	(Création, remont, adjonction) Fonctionnel, Thérapeutique, nécessaire à la profession			MONTANTS DES SOINS <input type="text"/>																
			DATE DU DEVIS <input type="text"/>																	
			DATE DE L'EXECUTION <input type="text"/>																	

VISA ET CACHET DU PRATICIEN ATTESTANT LE DEVIS

VISA ET CACHET DU PRATICIEN ATTESTANT L'EXECUTION

Dr. Àli OUDGHIRI

Spécialiste

des maladies de l'Appareil Digestif
(Foie - Estomac - Intestin - Hémorroïdes)

Diplômé de la faculté de Médecine de Paris

Ancien Attaché des Hôpitaux de Paris

Ancien Spécialiste des Hôpitaux Militaires du Maroc

Membre de la société nationale française de gastro-entérologie

Vidéoendoscopie digestive - Echographie digestive

Cathéterisme rétrograde des voies biliaires (CPRE)

Proctologie Médicale et Instrumentale

Chirurgie Anale

(Hémorroïdes - Fissures - Fistules - Abcès)



الدكتور علي الودغيري

إختصاصي في أمراض الجهاز الهضمي

المعدة - الأمعاء - الكبد - البواسير

خريج كلية الطب بباريس

طبيب ملحق سابقا بمستشفيات باريس

إختصاصي سابقا بالمستشفيات العسكرية بالمغرب

عضو الجمعية الفرنسية الوطنية لأمراض الجهاز الهضمي

الفحص بالأشعة مافوق الصوتية (التلغز)

الفحص الداخلي بالمنظار الفيديو للمعدة والأمعاء

جراحة البواسير

Casablanca le 21/10/2021

صيدلية مكي
PHARMACIE MOUKRIM
60 Rue 30 - Mandarona Ain Chock
Tél: 0522 2.39.11 - Casablanca

PPV: 55,00 DH
LOT: 645745
PER: 07/22

55,00

N° EL HAZI N° Ahmed
Anoxil 14 x 2/1

39,80

Heranar

2cp le soir après dîner

39,80
Lot: X04J
Per: 02-2024

34,00

Omeprazole 2ce's / 1 à 1
brum

73,50

Forlex
à alterner avec
les autres

T: 202,30

Docteur Ali OUDGHIRI
Spécialiste des Maladies
(Foie - Estomac - Intestin - Hémorroïdes)
46, Bd ANZARANE - Casablanca
GSM: 06 61 16 01 44

Dr. Lamia JABRI

Professeur d'Anatomie Pathologique
Ex. Enseignante à la Faculté de
Médecine de Casablanca



CENTRE DE
PATHOLOGIE
SPÉCIALISÉE
CASABLANCA

CASAPATH

Dr. Amal BENKIRANE

Professeur d'Anatomie Pathologique
Ex. Enseignante à la Faculté
de Médecine de Casablanca



DEMANDE D'EXAMEN ANATOMO-CYTOPATHOLOGIQUE

De la part du Dr :

A. OUDGHIRI

Nom et prénom du patient :

Mme EL HAMZI MOULAY
AHMED

Age :

Sexe :

Né le : 31/08/1956



CJ021J21092052

Date de prélèvement :

Renseignements cliniques et paracliniques :

Polyp① - polype serré 1,1 cm
à 30-40 cm. u.g. - polype 1 cm ± pédicule frambosé
à l'AD. Diète

Polyp② colorectal polype serré
à l'AD. Diète

Organe prélevé :

Polyp③ Polype serré < 1 cm serré
à l'AF (2) : CG.

Nature de l'acte réalisé :

Biopsie antérieure :

☐ Oui

☐ Non

Réf :

FCV :

☐ Vagin

☒ Exocol :

☐ Endocol :

Date des dernières règles :

Parité :

Thérapeutique antérieure ou en cours :

Polyp⑤ polype serré
à l'AD. Diète
polype serré (un coctail)
polype serré (un coctail)

Centre de Pathologie Spécialisée Casablanca
CASAPATH
6, Rue des Hôpitaux - Résidence du Parc
1^{er} étage N° 1 - Casablanca
Tél : 05 22 22 13 46 / Fax : 05 22 22 14 24 / E-mail : labocasapath@gmail.com

Dr. Lamia JABRI

Professeur d'Anatomie Pathologique
Ex. Enseignante à la Faculté de
Médecine de Casablanca



CENTRE DE
PATHOLOGIE
SPÉCIALISÉE
CASABLANCA

CASAPATH

Dr. Amal BENKIRANE

Professeur d'Anatomie Pathologique
Ex. Enseignante à la Faculté
de Médecine de Casablanca

(2)

DEMANDE D'EXAMEN ANATOMO-CYTOPATHOLOGIQUE

De la part du Dr :

A. OUDGHIRI

Mme EL HAMZI MOULAY
AHMED

Nom et prénom du patient :

Né le : 31/08/1956

Âge : Sexe :



C:1021121092052

Date de prélèvement :

Renseignements cliniques et paracliniques :

Porc polype pleu 1cc
par un cytopathologiste ADH
Colore noir

Organe prélevé :

Nature de l'acte réalisé :

Dr. AH OUDGHIRI
Hépatogastro-Entérologie
46, Bd Hassan II, Casablanca
Tél: 05 22 23 15 15

Biopsie antérieure :

☐ Oui

☐ Non

Réf :

FCV :

☐ Vagin

☐ Exocol :

☐ Endocol :

Date des dernières règles :

Parité :

Thérapeutique antérieure ou en cours :

Signature & Cachet



EDITE LE : 27/10/2021
N/REF : 11021896

NOM & PRENOM : EL HAMZI MOULAY AHMED
PRESCRIPTEUR : Dr. OUDGHIRI ALI

COMPTE RENDU ANATOMOPATHOLOGIQUE SUITE

V- Nappes villeuse du colon droit: Huit fragments biopsiques mesurant entre 0,1x0,2cm et 0,9x0,5cm sont inclus en totalité et examinés sur plusieurs niveaux de coupe. A l'examen histologique, il s'agit d'une prolifération tumorale tubulo-villeuse, à prédominance tubuleuse faite de structures épithéliales tapissées d'un revêtement pluristratifié à cellules cylindriques et à noyau ovalaire dépassant les $\frac{3}{4}$ de l'épithélium sur quelques fragments. On y note la présence d'atypies modérées à sévères avec quelques mitoses ascensionnées atteignant par places la surface. Une perte de la mucosécrétion est notée par endroits. Le chorion est oedémato-congestif et hémorragique, héberge un infiltrat inflammatoire modéré fait de lymphocytes, de plasmocytes et de polynucléaires neutrophiles, ainsi que des histiocytes renfermant du pigment pseudo-mélanique. Trois fragments montrent une muqueuse oedémateuse et discrètement inflammatoire.

VI- Polype plan 1cm du colon droit: Deux fragments biopsiques mesurant 0,7x0,2cm et 0,5x0,5 cm sont inclus en totalité et examinés sur plusieurs niveaux de coupe. A l'examen histologique, il s'agit d'une prolifération tumorale tubuleuse plane faite de structures épithéliales du même aspect décrit en I.

ONCLUSION :

- Polype sessile 1,5 cm (mucosectomie): Adénome tubulo-villeux en dysplasie de haut grade d'exérèse complète. Absence de malignité.
- Polype sessile 8 mm du colon gauche: Adénome tubulo-villeux en dysplasie de haut grade d'exérèse complète. Absence de malignité.
- Polypes < 8mm sessiles : Adénome tubulo-villeux en dysplasie de haut grade. Adénome tubulo-villeux en dysplasie de bas grade. Absence de malignité.
- Polype 8 mm du colon gauche: Adénome tubulo-villeux en dysplasie de haut grade d'exérèse complète. Absence de malignité.
- Nappes villeuse du colon droit: Adénome tubulo-villeux en dysplasie de bas grade avec foyers de dysplasie de haut grade. Absence de malignité.
- Polype plan 1cm du colon droit: Adénome tubulo-villeux en dysplasie de bas grade d'exérèse complète. Absence de malignité.

Signé : Dr. Amal BENKIRANE

Pr. Amal BENKIRANE
Anatomo-Pathologiste
Centre de Pathologie Casapath
5, Rue des Hôpitaux Rés. du parc Casablanca
Tél.: 05 22 22 13 46 / 66 - Fax : 05 22 22 14 24

Page 2/2



RECU LE : 21/10/2021

EDITE LE : 27/10/2021

NOM & PRENOM : EL HAMZI MOULAY AHMED

PRESCRIPTEUR : Dr. OUDGHIRI ALI

AGE : 65 ans

Code Patient : 082659

N/REF : 11021896

ORGANE : POLYPES

RENSEIGNEMENTS CLINIQUES

Pot1: Polype sessile 1,5 cm => Mucosectomie à 30-40cm MA. Polype 1cm +/- pédicule framboisé à l'A diath.
Pot2: Colon gauche + polype sessile 8 mm à l'ADiath. Pot3: Polypes

COMPTE RENDU ANATOMOPATHOLOGIQUE

I- Polype sessile 1,5 cm (mucosectomie):

Deux fragments biopsiques mesurant 0,9x0,5 cm et 0,6x0,5 cm sont inclus en totalité et examinés sur plusieurs niveaux de coupe. A l'examen histologique, il s'agit d'une prolifération tumorale tubuleuse faite de structures épithéliales tapissées d'un revêtement pluristratifié à cellules cylindriques et à noyau ovalaire dépassant les $\frac{3}{4}$ de l'épithélium. On y note la présence d'atypies modérées avec quelques mitoses hautes et perte le plus souvent de la mucosécrétion. Le chorion est oedémato-congestif et hémorragique, héberge un infiltrat inflammatoire modéré fait de lymphocytes, de plasmocytes et de polynucléaires éosinophiles, avec des histiocytes chargés de pigments pseudo-mélaniques. On retrouve un fragment muqueux comportant des glandes à revêtement hyperplasique hypercrine sans atypies cytonucléaires. Le chorion est oedémateux discrètement inflammatoire, avec présence d'histiocytes renfermant de pigments pseudo-mélaniques.

II- Polype sessile 8 mm du colon gauche: Un fragment biopsique mesurant 0,8x0,5cm, inclus en totalité et examiné sur plusieurs niveaux de coupe. A l'examen histologique, il s'agit d'une prolifération tumorale tubulo-villeuse du même aspect décrit en I avec un bout de muqueuse légèrement inflammatoire (base d'exérèse).

III- Polypes < 8mm sessiles : Trois fragments biopsiques mesurant entre 0,1 cm et 0,4cm sont inclus en totalité et examinés sur plusieurs niveaux de coupe. A l'examen histologique, il s'agit d'une prolifération tumorale tubulo-villeuse, à prédominance tubuleuse faite de structures épithéliales tapissées d'un revêtement pluristratifié à cellules cylindriques et à noyau ovalaire dépassant les $\frac{3}{4}$ de l'épithélium sur l'un des fragments. On y note la présence d'atypies modérées à sévères avec quelques mitoses ascensionnées atteignant par places la surface. Une perte de la mucosécrétion est notée sur un seul fragment. Le chorion est oedémato-congestif et hémorragique, héberge un infiltrat inflammatoire modéré fait de lymphocytes, de plasmocytes et de polynucléaires éosinophiles, avec des histiocytes chargés de pigments pseudo-mélaniques.

IV- Polype colon gauche 8 mm: Un fragment biopsique mesurant 0,7x0,5cm est inclus en totalité et examiné sur plusieurs niveaux de coupe. A l'examen histologique, il s'agit d'une prolifération tumorale tubulo-villeuse du même aspect décrit en I.

Pr. Amal BENKIRANE

Anatomo - Pathologie Page 1/2
Centre de Pathologie Casapath
5, Rue des Hôpitaux Rés. du parc Casablanca
Tél.: 05 22 22 13 46 / 66 - Fax : 05 22 22 14 24



CENTRE DE PATHOLOGIE SPÉCIALISÉE CASABLANCA

6, rue des Hôpitaux - Résidence du Parc - 1er étage 20360 - Casablanca
Tel: 0522 22 13 46/66 - Fax : 0522 22 14 24 - Email : labocasapath@gmail.com
Patente 36333531 ICE 001624540000044

FACTURE

REF : 21/8095

Casablanca, le 21/10/2021

Date de facturation	21 / 10 / 2021
Médecin traitant	Dr. OUDGHIRI ALI
Patient	EL HAMZI MOULAY AHMED - 082659
Demande	H11021896 - 21/10/2021

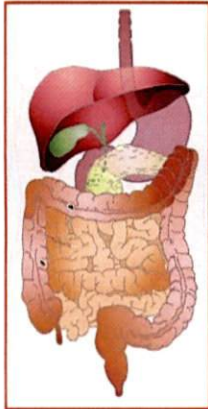
Liste des examens

BIOPSIE SIMPLE

A Payer	1 500,00	Dhs
coefficient-P	1364	

Arrêtée la présente facture à la somme de : MILLE CINQ CENTS DIRHAMS ET 00 CENTIMES

Centre de Pathologie Spécialisée Casablanca
CASAPATH
6, Rue des Hôpitaux Résidence du parc
1er Etage N° 1 - Casablanca
Tel: 05 22 22 13 46 - Fax : 05 22 22 14 24



Dr. Ali OUDGHIRI

Spécialiste des maladies du foie et de l'appareil digestif
46, Bd Bir Anzarane, Résidence Saad, 2^{ème} étage, App. N°3

Le 21-10-2021

COMPTE RENDU DE COLOSCOPIE ET MUCOSECTOMIE

Nom et prénom : Mr. EL HAMZI Moulay Ahmed

CLINIQUE : Douleurs sous ombilicales (pelviennes basses) avec rectorragies, et faux besoins. Impression d'une lésion du bas rectum (sensation de corps étranger). Notion de maladie hémorroïdaire connue. Exploration endoscopique basse.

Appareil : VIDEO-COLOSCOPE OLYMPUS EXERA II CV 180

Anesthésie : Propofol (Clinique Jerrada-Oasis)

Préparation : correcte (PEG : Boston à 9)

Examen : On progresse jusqu'au coecum (valvule de Bauhin d'aspect normal). L'iléon vu sur 5 cm est normal. Le reste du colon est examiné au retrait du coloscope, plusieurs polypes sont réséqués :

Diplômé de la Faculté
de Médecine de Paris

Ancien assistant des
Hôpitaux de Paris

Ancien spécialiste des
Hôpitaux militaires du
Maroc

Endoscopie digestive
haute et basse

Endoscopie
interventionnelle

Cholangiographie
rétrograde per-
endoscopique (CPRE)

Echographie digestive

Chirurgie de l'anus
(fissure-fistule-
hémorroïdes)

Tel : 022-25-18-18

Fax : 022-25-42-42

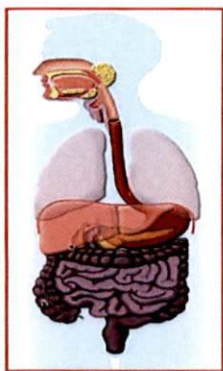
E-mail:
a.oudghiri@menara.ma

- Polypes sessile de 1,5 cm à 30-40 cm de la marge anale, réséqué par mucosectomie (injection sous muqueuse de sérum salé et résection à l'anse diathermique).
- Polype de 1 cm rouge framboisé, plus ou moins pédiculé, à 30 cm de la marge anale, réséqué à l'anse diathermique.
- Polype < 8 mm, sessile, au niveau du colon gauche réséqué à l'anse froide.
- Polype sessile de 8 mm au niveau du colon gauche réséqué à l'anse diathermique.
- Nappe villeuse sur un pli au niveau du colon droit réséqué en pièce meal par mucosectomie.
- Polype plan de 10 mm au niveau du colon droit réséqué à l'anse diathermique.

Conclusion :

- Multiples polypes réséqués (cf ci-dessus).
- Ana-path en attente.


 Docteur Ali OUDGHIRI
 Spécialiste des Maladies d'Appareil Digestif
 46, Bd Bir Anzarane - Résidence Saad - 2^{ème} étage - App. N°3
 46, Bd Bir Anzarane - Résidence Saad - 2^{ème} étage - App. N°3
 E-mail : a.oudghiri@menara.ma



Dr. Ali OUDGHIRI

Hépatogastro-entérologue

46, Bd Bir Anzarane, Résidence Saad, 2^{ème} étage, App. N°3

Diplômé de la Faculté
de Médecine de Paris

Ancien assistant des
Hôpitaux de Paris

Ancien spécialiste des
Hôpitaux militaires du
Maroc

Endoscopie digestive
haute et basse

Endoscopie
interventionnelle

Cholangiographie
rétrograde per-
endoscopique (CPRE)

Echographie digestive

Chirurgie de l'anus
(fissure-fistule-
hémorroïdes)

Tel : 05-22-25-18-18

Fax : 05-22-25-42-42

E-mail:
a.oudghiri@menara.ma

21-10-2021

Mr EL HAMZI Moulay Ahmed

Note d'honoraires

- Coloscopie + Mucosectomie.....2000,00 dhs


Société de Médecine
Généraliste
Hépatogastro-entérologie
de l'Appareil Digestif
et des Maladies de l'Intestin - Hémorroïdes)
Bd Bir Anzarane - Tel : 02225.18.18
05 22 25 42 42