

## RECOMMANDATIONS IMPORTANTES A LIRE POUR ACTIVER LES REMBOURSEMENTS ET EVITER LES REJETS

### Conditions générales :

- Le cadre réservé à l'adhérent doit être dûment renseigné.
- Le cadre réservé au médecin doit être renseigné par le praticien lui-même notamment la nature de la maladie.
- La validité de la feuille de soins est limitée à 3 mois à compter de la première consultation.
- L'entente préalable est exigée pour toute hospitalisation médicale, chirurgicale, soins dentaires spéciaux, extractions multiples, parodontie orthodontie, prothèses dentaires, prothèses auditives ou orthopédiques ainsi que pour tous les actes effectués en série.
- En cas d'accident, une déclaration précisant les causes et circonstances de l'accident est à joindre à la feuille de soins.

### Pharmacie :

- Les vignettes des médicaments doivent être obligatoirement jointes aux ordonnances.
- Pour les médicaments sans vignettes une facture de la pharmacie doit être jointe.

### Radiologie et Biologie :

- La facture ainsi qu'une copie des résultats des analyses ou du compte rendu (sous pli confidentiel) doivent être jointes à l'ordonnance médicale pour toute demande de remboursement.
- Un pli confidentiel du médecin prescripteur des analyses ou radios peut être demandé par le médecin conseil de la mutuelle.

### Optique :

- L'ordonnance du médecin prescripteur et la facture de l'opticien sont à joindre à la feuille de soins.

### Rééducation :

- L'entente préalable renseignée par le médecin prescripteur est exigée avant le début des séances de rééducations.
- Pour le remboursement, la facture et le calendrier des séances effectuées sont à joindre à la feuille de soins.

### Dentaire :

- En cas de prothèses ou de traitement canaux, l'accord préalable renseigné sur la feuille de soins est obligatoire avant le début de traitement.
- La facture doit être jointe à la feuille de soins pour toute demande de remboursement.
- La radio-après soins est obligatoire en cas de prothèses ou de traitement canaux.

### Maladie et Affection Longue Durée ALD et ALC :

- La déclaration de maladie chronique doit être renseignée par le médecin prescripteur et renouvelée tous les 6 mois.

### Adresses Mails utiles

- 0 Réclamation : contact@mupras.com
- 0 Prise en charge : pec@mupras.com
- 0 Adhésion et changement de statut : adhesion@mupras.com

La MUPRAS garantit le respect de la loi n° 09-08 relative à la protection des personnes physiques à l'égard du traitement des données à caractère personnel.

MUPRAS : Centre Allal Ben Abdellah - 6ème Étage Angle Rue Mohamed Fakir et Rue Allal Ben Abdellah - Quartier de l'Horloge Casablanca 20000 - Tél : 05 22 20 45 45 (LG) - Fax : 05 22 22 78 18 - www.mupras.com



**MUPRAS**  
Mutuelle de Prévoyance  
& d'Actions Sociales  
de Royal Air Maroc

## Declaration de Maladie

N° W21-663054

94956

☐ Maladie ☐ Dentaire ☐ Optique ☐ Autres

Cadre réservé à l'adhérent (e)

Matricule : 8199 Société : RAM

☒ Actif ☐ Pensionné(e) ☐ Autre

Nom & Prénom : CHENNAOUI Ahmed

Date de naissance : May / 2 TISSIR 1 N° 53 - Rue 1 Casablanca

Adresse : TISSIR 1 N° 53 - Rue 1 Casablanca

Tél. : Total des frais engagés : Dhs

Autorisation CNDP N° : A-A-215/2019

Cadre réservé au Médecin

Cachet du médecin : Dr. Saâd BELLAMINE  
Hay Tissir Bd. El Fida  
Casa - Tél: 05 22 83 29 06

Date de consultation : 27/11/2019

Nom et prénom du malade : CHENNAOUI Ahmed Age: 22

Lien de parenté : ☐ Lui-même ☐ Conjoint ☐ Enfant

Nature de la maladie : HTA + ventricles

En cas d'accident préciser les causes et circonstances :

Dans le cas où la maladie aurait un caractère confidentiel, communiquer les renseignements sous pli confidentiel à l'attention du médecin conseil de la Mutuelle.

J'atteste sur l'honneur l'exactitude des renseignements portés sur la présente déclaration. Je déclare avoir pris connaissance de la clause relative à la protection des données personnelles.

Fait à :

Signature de l'adhérent(e) :

Dr. Saâd BELLAMINE  
Hay Tissir Bd. El Fida  
Casa - Tél: 05 22 83 29 06

# RELEVÉ DES FRAIS ET HONORAIRES

Dates des Actes	Natures des Actes	Nombre et Coefficient	Montant détaillé des Honoraires	Cachet et signature du Médecin attestant le Paiement des Actes
23/11/21		S2	150,00	INP : 09 10 19 240 Dr. Saâd BELLAMINE Hay Tissyir Bd. El Fida Casa - Tél: 05 22 83 29 36
24/11/21		6 gestuelle	=	

## EXÉCUTION DES ORDONNANCES

Cachet du Pharmacien	Date	Montant de la Facture
Pharmacie El Fida Bd. El Fida 260 - AIN EL FIDA Casablanca - Tél: 05 22 83 29 36 ICE: 8004954000000000	23/11/21	249,40
	24/11/21	7800
	24/11/21	208,00

## ANALYSES - RADIOGRAPHIES

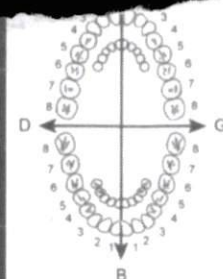
Cachet et signature du Laboratoire et du Radiologue	Date	Désignation des Coefficients	Montant des Honoraires
Labo 2 Mars Souda 32, Bd 2 Mars Casablanca Tél: +212 522 800 600 +212 522 800 111	24/11/21	550	1400,84

## AUXILIAIRES MEDICAUX

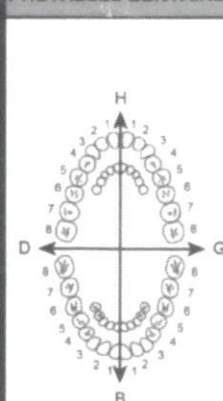
Cachet et signature du Particien	Date des Soins	Nombre				Montant détaillé des Honoraires
		AM	PC	IM	IV	

## VOLET ADHERENT

\* Il est entendu que le règlement est conditionné par la fourniture de tous les justificatifs exigés par la Mutuelle.



## O.D.F. PROTHESES DENTAIRES



## DETERMINATION DU COEFFICIENT MASTICATOIRE

H	
25533412	21433552
00000000	00000000
G	
00000000	00000000
35533411	11433553
B	

[Création, remont, adjonction]  
Fonctionnel, Thérapeutique, nécessaire à la profession

MONTANTS  
DES SOINS

DEBUT  
D'EXECUTION

FIN  
D'EXECUTION

COEFFICIENT  
DES TRAVAUX

MONTANTS  
DES SOINS

DATE DU  
DEVIS

DATE DE  
L'EXECUTION

VISA ET CACHET DU PRATICIEN ATTESTANT LE DEVIS

VISA ET CACHET DU PRATICIEN ATTESTANT L'EXECUTION



# Docteur Saâd Bellamine

Ancien Médecin Chef de (40 BIS) des F.A.R.

Ancien Interne des Hôpitaux de Fès

## MEDECINE GENERALE

Boulevard El Fida (Prolongement)

Hay Tissir - N° 969 - 2<sup>ème</sup> Etage

CASABLANCA - Tél.: 05 22 83 29 06

ICE : 001677255000020

مين

(40 BIS)

Lot :  
EXP :  
RPV (DH):

28,10

VOGALENE®

2 ق

Solution buvable 150 ml

Casablanca, le 23/11/2024 الدار البيضاء, في

CHENNAOUR Shmoud

1. Vo galele MIN  
28,10  
Hay Tissir Bd. El Fida  
Casa - Tél. 05 22 83 29 06

tanakan 40 mg

30 COMPRIMÉS ENROBÉS

6 118000 011545

2. TANAKAN  
71,30

3. IRVEL 300  
150,00

249,40

Pharmacie Ouled Ziane  
Dr. ASPI Iham  
INPE : 000495400000015

Bd. El Fida - Clufa 3  
Casablanca - Tél : 0522 832 959  
ICE : 000495400000015

Dr. Saâd  
Hay Tissir  
Casa -

IRVEL 300 mg  
28 comprimés pelliculés  
6 118000 1071938

159,00

# RADIOLOGIE

2 MARS - SOUNA S.A.R.L

**Dr. Wadia ZAMIATI**

Professeur en Radiologie



# الفحص بالأشعة

2 مارس - السنة

**Dr. Amina GHARBI**

Professeur en Radiologie

- IRM 1,5 T
- SCANNER MULTIBARETTES
- ECHOGRAPHIE
- ECHO-DOPPLER
- ECHOGRAPHIE FŒTALE 3D, 4D
- MAMMOGRAPHIE NUMÉRISÉE
- SÉNOLOGIE INTERVENTIONNELLE
- PANORAMIQUE
- TELERADIO NUMÉRISÉE
- CONE-BEAM
- RADIOLOGIE NUMÉRISÉE
- RACHIS ENTIER - GONOMÉTRIE
- OSTÉODENSITOMÉTRIE
- RADIOLOGIE INTERVENTIONNELLE.  
(SCANNER, ÉCHOGRAPHIE)
- RADIO-PHOTO

24/11/2021

CHE NNAOUI

07/11/21

208,00

ultra violet

550 ml

**PHARMACIE du 2 MARS**  
Mme. EL ALAOUI Aïcha  
575, Av. du 2 Mars Andalous 1  
Tél : 05.22.28.57.84 - Casablanca

INPE: 092000421

Radiologie 2  
532, Bd. 2 Mars  
Tél : +212 522 800 900



6 118001 090488  
Bayer S.A.  
P.P.V. : 208,00 DH  
50 ml de sol inj  
Ultravist 300 mg/ml  
l'opromide

01.2024

K109L7K

EXP

101

# Docteur Saâd Bellamine

Ancien Médecin Chef de (40 BIS) des F.A.R.

Ancien Interne des Hôpitaux de Fès

## MEDECINE GENERALE

Boulevard El Fida (Prolongement)

Hay Tissir - N° 969 - 2<sup>ème</sup> Etage

CASABLANCA - Tél.: 05 22 83 29 06

ICE : 001677255000020

# الدكتور سعد بلامين

طبيب رئيسي سابقا بالجيش الملكي (40 BIS)

داخلي سابقا بمستشفيات فاس

## الطب العام

شارع الفداء (الممتد)

حي التيسير - رقم 969 الطابق 2

الدار البيضاء

الهاتف : 05 22 83 29 06

Casablanca, le 23/11/2021 الدار البيضاء، في

عنصر

Vertiges +/ouissant + céphalé

faire TDM cérébrale

Radiologie 2 Mars - Souma  
632 Bd. 2 Mars - Casablanca  
Tél +212 522 800 680  
+212 522 800 111

Dr. Saâd BELLAMINE  
Hay Tissir Bd. El Fida  
Casa - Tél: 05 22 83 29 06



- IRM 1,5 T
- SCANNER MULTIBARETTES
- ECHOGRAPHIE
- ECHO-DOPPLER
- ECHOGRAPHIE FŒTALE 3D, 4D
- MAMMOGRAPHIE NUMÉRISÉE
- SÉNOLOGIE INTERVENTIONNELLE
- PANORAMIQUE
- TELERADIO NUMÉRISÉE
- CONE-BEAM
- RADIOLOGIE NUMÉRISÉE
- RACHIS ENTIER - GONOMÉTRIE
- OSTÉODENSITOMÉTRIE
- RADIOLOGIE INTERVENTIONNELLE.  
(SCANNER, ÉCHOGRAPHIE)
- RADIO-PHOTO

Casablanca, le 24/11/2021

Facture N° 10581/2021

INPE 090062985

Nom patient : **CHENNAOUI AHMED**

Examen(s) réalisé(s) :

**SCANNER CEREBRAL:**

-----

Montant : **MILLE QUATRE CENTS (1400 DH)**

ARRETEE LA PRESENTE FACTURE A LA SOMME DE :  
**MILLE QUATRE CENTS DIRHAMS**

*Radiologie 2 Mars - Souna*  
*24 Bd. 2 Mars - Casablanca*  
*Tél +212 522 800 600*  
*+212 522 800 111*



**Dr. Wadia ZAMIATI**

Professeur en Radiologie



**Dr. Amina GHARBI**

Professeur en Radiologie

- IRM 1,5 T
- SCANNER MULTIBARETTES
- ECHOGRAPHIE
- ECHO-DOPPLER
- ECHOGRAPHIE FŒTALE 3D, 4D
- MAMMOGRAPHIE NUMÉRISÉE
- SÉNOLOGIE INTERVENTIONNELLE
- PANORAMIQUE
- TELERADIO NUMÉRISÉE
- CONE-BEAM
- RADIOLOGIE NUMÉRISÉE
- RACHIS ENTIER - GONOMÉTRIE
- OSTÉODENSITOMÉTRIE
- RADIOLOGIE INTERVENTIONNELLE.  
(SCANNER, ÉCHOGRAPHIE)
- RADIO-PHOTO

- Fosse nasale libre par ailleurs.
- Cavum d'aspect normal.
- Aspect d'une ostéocondensation diffuse au niveau des os de la face.
- Aspect d'une otite moyenne chronique bilatérale .
- Absence d'hématome extra ou sous-dural.
- Absence de signe de thrombose des sinus veineux.

### AU TOTAL :

- Discrète atrophie cortico-sous-corticale.
- Présence d'une plage hypodense au niveau temporal bilatérale non rehaussée par le produit de contraste : encéphalite?
- A confronter aux données cliniques .
- Aspect d'une pansinusite avec aspect d'ostéocondensation des os de la face pouvant être en rapport avec une sinusite chronique.
- Aspect d'une otite moyenne chronique bilatérale.

**PR. GHARBI A.**

*Avec mes amicales salutations.*

Radiologie 2 Mars - Souna  
532, Bd. 2 Mars - Casablanca  
Tél : +212 522 800 600  
+212 522 800 111

Professeur Amina Gharbi  
Radiologie 2 Mars - Souna  
532, Bd 2 Mars - Casablanca



**Casablanca, le 24/11/2021**

**Mr CHENNAOUI AHMED**

**DR.BELLAMINE**

- IRM 1,5 T
- SCANNER MULTIBARETTES
- ECHOGRAPHIE
- ECHO-DOPPLER
- ECHOGRAPHIE FŒTALE 3D, 4D
- MAMMOGRAPHIE NUMÉRISÉE
- SÉNOLOGIE INTERVENTIONNELLE
- PANORAMIQUE
- TELERADIO NUMÉRISÉE
- CONE-BEAM
- RADIOLOGIE NUMÉRISÉE
- RACHIS ENTIER - GONOMÉTRIE
- OSTÉODENSITOMÉTRIE
- RADIOLOGIE INTERVENTIONNELLE.  
(SCANNER, ÉCHOGRAPHIE)
- RADIO-PHOTO

### SCANNER CEREBRAL

**Indication :** 59 ans

Céphalée, vertige, vomissement.

D'après le patient, il a un antécédent de traumatisme

**Technique :**

Examen réalisé en mode hélicoïdal, en coupes fines de 1,2 mm d'épaisseur, sans et avec injection de produit de contraste.

**Résultat :**

- Discrète atrophie cortico-sous-corticale diffuse comme en témoigne l'élargissement des sillons corticaux et des vallées sylviennes et l'élargissement des citernes de la base.
- Présence d'une plage hypodense temporale bilatérale, non rehaussée par le produit de contraste.
- Absence d'autre anomalie intra-parenchymateuse.
- Ligne médiane en place.
- Système ventriculaire d'aspect normal.
- Absence d'anomalie de la fosse cérébrale postérieure.
- V4 d'aspect normal.
- Comblement total des sinus maxillaires, des cellules ethmoïdales et quasi-total du sinus sphénoïdal et frontal.
- Turbinectomie inférieure (antécédent de chirurgie ? chirurgie nasale ?).