

RECOMMANDATIONS IMPORTANTES A LIRE POUR ACTIVER LES REMBOURSEMENTS ET EVITER LES REJETS

Conditions générales :

- Le cadre réservé à l'adhérent doit être dûment renseigné.
- Le cadre réservé au médecin doit être renseigné par le praticien lui-même notamment la nature de la maladie.
- La validité de la feuille de soins est limitée à 3 mois à compter de la première consultation.
- L'entente préalable est exigée pour toute hospitalisation médicale, chirurgicale, soins dentaires spéciaux, extractions multiples, parodontie orthodontie, prothèses dentaires, prothèses auditives ou orthopédiques ainsi que pour tous les actes effectués en série.
- En cas d'accident, une déclaration précisant les causes et circonstances de l'accident est à joindre à la feuille de soins.

Pharmacie :

- Les vignettes des médicaments doivent être obligatoirement jointes aux ordonnances.
- Pour les médicaments sans vignettes une facture de la pharmacie doit être jointe.

Radiologie et Biologie :

- La facture ainsi qu'une copie des résultats des analyses ou du compte rendu (sous pli confidentiel) doivent être jointes à l'ordonnance médicale pour toute demande de remboursement.
- Un pli confidentiel du médecin prescripteur des analyses ou radios peut être demandé par le médecin conseil de la mutuelle.

Optique :

- L'ordonnance du médecin prescripteur et la facture de l'opticien sont à joindre à la feuille de soins.

Rééducation :

- L'entente préalable renseignée par le médecin prescripteur est exigée avant le début des séances de rééducations.
- Pour le remboursement, la facture et le calendrier des séances effectuées sont à joindre à la feuille de soins.

Dentaire :

- En cas de prothèses ou de traitement canaux, l'accord préalable renseigné sur la feuille de soins est obligatoire avant le début de traitement.
- La facture doit être jointe à la feuille de soins pour toute demande de remboursement.
- La radio-après soins est obligatoire en cas de prothèses ou de traitement canaux.

Maladie et Affection Longue Durée ALD et ALC :

- La déclaration de maladie chronique doit être renseignée par le médecin prescripteur et renouvelée tous les 6 mois.

Adresses Mails utiles

- Reclamation : contact@mupras.com
- Prise en charge : pec@mupras.com
- Adhésion et changement de statut : adhesion@mupras.com

La MUPRAS garantit le respect de la loi n° 09-08 relative à la protection des personnes physiques à l'égard du traitement des données à caractère personnel.

MUPRAS : Centre Aïal Ben Abdellah - 6ème Etage Angle Rue Mohamed Fakir et Rue Aïal Ben Abdellah - Quartier de l'Horloge Casablanca 20000 - Tél : 05 22 20 45 45 (LG) - Fax : 05 22 22 78 18 - www.mupras.com



MUPRAS
Mutuelle de Prévoyance
& d'Actions Sociales
de Royal Air Maroc

Déclaration de Maladie

N° W21-695786

☐ Maladie ☐ Dentaire ☐ Optique ☒ Autres

Cadre réservé à l'adhérent (e)

Matricule : 1572 Société : Retraite

☐ Actif ☐ Pensionné(e) ☐ Autre :

Nom & Prénom : HANINE TAHAR

Date de naissance : 01 01 1938

Adresse : 20000 B Rue 91 N° 73 EL ouïfs. Casablanca

Tél : 06 5806 92 57 Total des frais engagés : 300 Dhs

Cadre réservé au Médecin

Cachet du médecin :

Dr. JABRI AHMED
Oto-Rhino - Laryngologie &
Chirurgie Cervico - Faciale
N° 76, 1er Etage Derb El Houria
Bd. Sidi Abderrahmane - Hay Hassan
Tél : 05 22 93 24 99/0

Date de consultation : 24/03/2022

Nom et prénom du malade : Hane Hanine TAHAR

Lien de parenté : Lui-même

Nature de la maladie : Affection

En cas d'accident préciser les causes et circonstances :

Dans le cas où la maladie aurait un caractère confidentiel, communiquer les renseignements sous pli confidentiel au médecin conseil de la Mutuelle.

J'atteste sur l'honneur l'exactitude des renseignements portés sur la présente déclaration et déclare avoir pris connaissance de la clause relative à la protection des données personnelles.

Fait à : Casablanca

Signature de l'adhérent(e) :

11 AVR. 2022

Le : 11 / 04 / 2022

Autorisation CNDP N° : A-A-215/2019

RELEVÉ DES FRAIS ET HONORAIRES

Dates des Actes	Natures des Actes	Nombre et Coefficient	Montant détaillé des Honoraires	Cachet et signature du Médecin attestant le Paiement des Actes
-----------------	-------------------	-----------------------	---------------------------------	--

24/3/2022	CIS		Credit	INF : 091679491
-----------	-----	--	--------	-----------------

Dr. JABRI AHMED
Oto-Rhino - Laryngologie & Chirurgie Cervico - Faciale
N° 76, 1er Etage Derb El Houria
Bd. Sidi Abderrahmane - Hay Hassani
Tél : 0522 93 14 99/L

EXECUTION DES ORDONNANCES

Cachet du Pharmacien ou du Fournisseur	Date	Montant de la Facture
--	------	-----------------------

ANALYSES - RADIOGRAPHIES

Cachet et signature du Laboratoire et du Radiologue	Date	Désignation des Coefficients	Montant des Honoraires
---	------	------------------------------	------------------------

RADIOLOGIE HAY HASSANI
10, km Commune de Casablanca
et Bd. Sidi Abderrahmane - Casablanca
Tél : 05 22 90 10 10 / 05 22 90 07 07

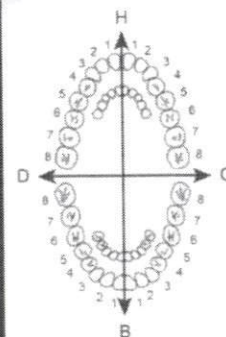
29/03/22	230	300,00
----------	-----	--------

AUXILIAIRES MEDICAUX

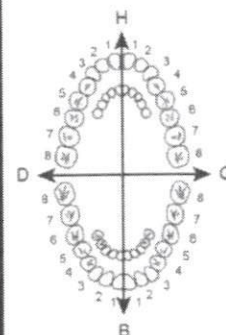
Cachet et signature du Particien	Date des Soins	Nombre				Montant détaillé des Honoraires
		AM	PC	IM	IV	

VOLET ADHERENT

* Il est entendu que le règlement est conditionné par la fourniture de tous les justificatifs exigés par la Mutuelle.



O.D.F PROTHESES DENTAIRES



DETERMINATION DU COEFFICIENT MASTICATOIRE

H	
25633412	21433552
00000000	00000000
B	
00000000	00000000
35533411	11433553

[Création, remont, adjonction]
Fonctionnel, Thérapeutique, nécessaire à la profession

COEFFICIENT
DES TRAVAUX

MONTANTS
DES SOINS

DEBUT
D'EXECUTION

FIN
D'EXECUTION

COEFFICIENT
DES TRAVAUX

MONTANTS
DES SOINS

DATE DU
DEVIS

DATE DE
L'EXECUTION

VISA ET CACHET DU PRATICIEN ATTESTANT LE DEVIS

VISA ET CACHET DU PRATICIEN ATTESTANT L'EXECUTION

Dr. Ahmed JABRI

Spécialiste O.R.L

Maladie et Chirurgie

Nez - Gorge - Oreille - Face et Cou

Exploration de l'audition - Endoscopie

Ancien praticien à l'hôpital 20 Août

Casablanca

الدكتور أحمد جابري

إختصاصي في أمراض و جراحة الأنف،

الأذن - الحنجرة - جراحة الوجه والعنق

تشخيص السمع - الفحص بالمنظار

طبيب سابق بمستشفى 20 غشت

الدار البيضاء

Casablanca, le : 24.3.2022 في الدار البيضاء

M. Moudir (Colloquy)

RADIOLOGIE HAY HASSANI
ANFA

10, km Communal Route d'Azemmour
et Bd. Sidi Abderrahmane - Casablanca
Tél : 05 22 90 10 10 / 05 22 90 07 07

Hypertrophie des glandes
thyroïdes, sans signe

Faire Echographie Cervicale

Dr. JABRI AHMED
Chirurgien - Laryngologue &
Otorhinolaryngologue
N° 76, Bd. Sidi Abderrahmane - Hay Hassani
Tél : 0522 93 14 99

Casablanca, le 29/03/2022

Facture N° 1136/03/2022

Nom patient : MOUNIR KALTOUM

Examen(s) réalisé(s) : ECHOGRAPHIE CERVICALE

Date Examen(s) : 29/03/2022

Montant : 300 DH

Montant Produits : 0,00 DH

**ARRETEE LA PRESENTE FACTURE A LA SOMME DE :
MONTANT TOTAL :
TROIS CENTS DIRHAMS**

**RADIOLOGIE HAY HASSANI
ANFA**
10, Imm. Communal. Angle route d'Azemmour
et Bd. Sidi Abderrahmane - Casablanca
Tél : 05 22 90 10 10 / 05 22 90 07 07
Fax : 05 22 93 37 13

10, Imm. Communal. Angle route d'Azemmour et Bd. Sidi Abderrahmane - Casablanca

Tél. : 05 22 90 10 10 / 05 22 90 07 07 - Fax : 05 22 93 37 13

Pantente : 35 00 38 66 - TVA : 73 39 10 - ICE : 001686337000022



Dr. O. Alami

Spécialiste en Radiologie
Lauréate de l'Université Nancy I
Ex Radiologue au CHU Ibn Rochd

Dr. N. Faris

Spécialiste en Radiologie
Lauréate de l'Université Nancy I
Ex Radiologue au CHU Ibn Rochd

Casablanca, le 29/03/2022

PATIENT : Mme. MOUNIR KALTOUM
MEDECIN TRAITANT : DR JABRI AHMED
EXAMEN(S) REALISE(S) : ECHOGRAPHIE CERVICALE

Cher Docteur,
Je vous remercie de nous avoir adressé votre patiente dont voici le résultat de l'examen.

ECHOGRAPHIE CERVICALE

TECHNIQUE

Examen réalisé avec une sonde de 12Mhz et 18Mhz.

RESULTATS

- Glande thyroïde de taille dans les limites du normal à droite et discrètement hypotrophiée à gauche, mesurant:

	<u>Lobe droit</u>	<u>Lobe gauche</u>
Longueur	43,32mm	32,94mm
Largeur	13,18mm	13,55mm
Epaisseur	13,90mm	13,25mm
Volume	4,15ml (normal=4 à 10ml)	3,10ml (normal=4 à 10ml)

Le volume glandulaire global est évalué à 8,25ml.

- La glande est de contours réguliers, d'échostructure échogène, normalement vascularisée, sans nodule individualisable à son niveau.
- Glandes sous maxillaires de taille normale, homogènes.
- Très discrète surcharge carotidienne bulbaire bilatérale.
- A noter de petits ganglions basi cervicaux droits, le plus volumineux est sus claviculaire. Il est modérément hypoéchogène, différencié, discrètement vascularisé en marginal, mesurant 6,446mmx 6,19mm de diamètres.
- Absence d'adénomégalie latéro cervicale notable, par ailleurs.

AU TOTAL

Quelques petits ganglions basi cervicaux droits, inflammatoires probables.

Echographie cervicale normale, par ailleurs.

Confraternellement

DR. O. ALAMI
ANFA

10, Imm Communal Route d'Azemmour
et Bd. Sidi Abderrahmane - Casablanca - Tél.: 05 22 90 10 10 - 05 22 90 07 07 - Whatsapp: 07 61 51 24 31
E-mail: radiologiehayhassanianfa@gmail.com - PATENTE: 35 00 38 66 - TVA: 73 39 10 - IE: 2221555 - ICE: 001686227000032