

RECOMMANDATIONS IMPORTANTES A LIRE POUR TIVER LES REMBOURSEMENTS ET EVITER LES REJETS

ditions générales :

Le cadre réservé à l'adhérent doit être dûment renseigné.

Le cadre réservé au médecin doit être renseigné par le praticien lui-même notamment la nature de la maladie.

La validité de la feuille de soins est limitée à 3 mois à compter de la première consultation.

L'entente préalable est exigée pour toute hospitalisation médicale, chirurgicale, soins dentaires spéciaux, extractions multiples, parodontie orthodontie, prothèses dentaires, prothèses auditives ou orthopédiques ainsi que pour tous les actes effectués en série.

En cas d'accident, une déclaration précisant les causes et circonstances de l'accident est à joindre à la feuille de soins.

rmacie :

Les vignettes des médicaments doivent être obligatoirement jointes aux ordonnances.

Pour les médicaments sans vignettes une facture de la pharmacie doit être jointe.

diologie et Biologie :

La facture ainsi qu'une copie des résultats des analyses ou du compte rendu (sous pli confidentiel) doivent être jointes à l'ordonnance médicale pour toute demande de remboursement.

Un pli confidentiel du médecin prescripteur des analyses ou radios peut être demandé par le médecin conseil de la mutuelle.

tique :

L'ordonnance du médecin prescripteur et la facture de l'opticien sont à joindre à la feuille de soins.

éducation :

L'entente préalable renseignée par le médecin prescripteur est exigée avant le début des séances de rééducations.

Pour le remboursement, la facture et le calendrier des séances effectuées sont à joindre à la feuille de soins.

dentaire :

En cas de prothèses ou de traitement canalaire, l'accord préalable renseigné sur la feuille de soins est obligatoire avant le début de traitement.

La facture doit être jointe à la feuille de soins pour toute demande de remboursement.

La radio-après soins est obligatoire en cas de prothèses ou de traitement canalaire.

Maladie et Affection Longue Durée ALD et ALC :

La déclaration de maladie chronique doit être renseignée par le médecin prescripteur et renouvelée tous les 6 mois.

Adresses Mails utiles

Réclamation : contact@mupras.com
Prise en charge : pec@mupras.com
Adhésion et changement de statut : adhesion@mupras.com

MUPRAS garantit le respect de la loi n° 09-08 relative à la protection des personnes physiques à l'égard du traitement des données à caractère personnel.

MUPRAS : Centre Allal Ben Abdellah - 6ème Etage Angle Rue Mohamed Fakir et Rue Allal Ben Abdellah - Quartier de l'Horloge
Casablanca 20000 - Tél. : 05 22 20 45 45 (LG) - Fax : 05 22 22 78 18 - www.mupras.com



Déclaration de Maladie

N° P19- 065790

☐ Maladie

☐ Dentaire

☒ Optique

☐ Autres

Cadre réservé à l'adhérent (e)

Matricule : 1687 Société : 143125

☐ Actif ☐ Pensionné(e) ☐ Autre :

Nom & Prénom : SALHI AHMED

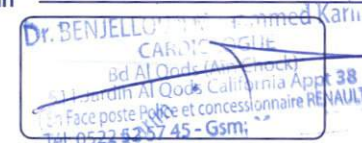Date de naissance :

Adresse :

Tél. : Total des frais engagés : Dhs

Cadre réservé au Médecin

Cachet du médecin :



Date de consultation : 02/02/2022

Nom et prénom du malade : SALHI Ahmed Age:

Lien de parenté : ☐ Lui-même ☐ Conjoint ☐ Enfant

Nature de la maladie : ALD + ALA

En cas d'accident préciser les causes et circonstances :

Dans le cas où la maladie aurait un caractère confidentiel, communiquer les renseignements sous pli confidentiel à l'attention du médecin conseil de la Mutuelle.

J'atteste sur l'honneur l'exactitude des renseignements portés sur la présente déclaration. Je
avoir pris connaissance de la clause relative à la protection des données personnelles

Fait à : Le :

Signature de l'adhérent(e) :

RELEVÉ DES FRAIS ET HONORAIRES

Dates des Actes	Natures des Actes	Nombre et Coefficient	Montant détaillé des Honoraires	Cachet et signature du Médecin attestant le Paiement des Actes
02/02/2022	51 ECG	2500 H		Dr. BENJELLOUN Mohamed CARDIOLOGUE Bd Al Oods (Ain Chock) 511, Jardin Al Oods, Casablanca Apt 38 En Face poste Police et concessionnaire BENAULT Tél: 0522 52 57 45 - Gsm: 77 21 73 47

EXECUTION DES ORDONNANCES

Cachet du Pharmacien ou du Fournisseur	Date	Montant de la Facture
--	------	-----------------------

02/02/2022 228,30

ANALYSES - RADIOGRAPHIES

Cachet et signature du Laboratoire et du Radiologue	Date	Désignation des Coefficients	Montant des Honoraires
---	------	------------------------------	------------------------

04/02/2022 Scanner
cervical 1500 DH

AUXILIAIRES MEDICAUX

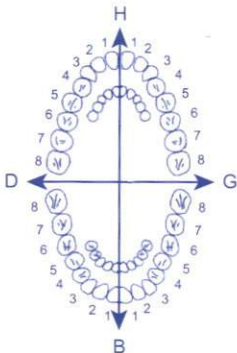
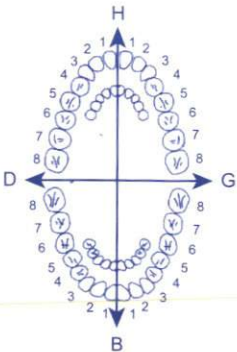
Cachet et signature du Praticien	Date des Soins	Nombre				Montant détaillé des Honoraires
		AM	PC	IM	IV	

RELEVÉ DES FRAIS ET HONORAIRES

Le praticien est prié de préciser la dent traitée, l'acte pratiqué en indiquant la nature des soins.

Important :

Veuillez joindre les radiographies en cas de prothèses ou de traitement canaux, ainsi que le bilan d

SOINS DENTAIRES	Dents Traitées	Nature des Soins	Coefficient	
				COEFFICIENT DES TRAVAUX
				MONTANTS DES SOINS
				DEBUT D'EXECUTION
				FIN D'EXECUTION
O.D.F PROTHESES DENTAIRES	DETERMINATION DU COEFFICIENT MASTICATOIRE H 25533412 21433552 00000000 00000000 D 00000000 G 35533411 11433553 B			COEFFICIENT DES TRAVAUX
	[Création, remont, adjonction] Fonctionnel, Thérapeutique, nécessaire à la profession			MONTANTS DES SOINS
				DATE DU DEVIS
				DATE DE L'EXECUTION

VISA ET CACHET DU PRATICIEN ATTESTANT LE DEVIS

VISA ET CACHET DU PRATICIEN ATTESTANT L'EXECUTION

Dr BENJELLOUN Mohammed Karim

Spécialiste des Maladies du Cœur et des Vaisseaux

Hypertension Artérielle, ECG (tracé du cœur)

Cholestérol, Holter ECG et Tensionnel

Ultrasonographie Doppler

IX



الدكتور بن جلون محمد كريم

اختصاصي في أمراض القلب والشرابيين

والضغط الدموي - الكوليسترول

التخطيط الكهربائي للقلب، الهولتر

الفحص بالصدى

جامعة بوردو

LOT 21C051

EXP 09/23

PPV 370DH00

Casablanca, le 02/02/2022

M. Selha Ahmed

131,50 x 3

arg 80

379 x 4

Rexeben 20

133,60

Dr. Benjeloun

2275,30

3

133,60

133,60

133,60

ALAOUI Mohammed
MACIE My ABDELLAH
N° 08 - Ain Chock
Secteur - Casablanca
05.22.21.73



6118001030316

TAREG 80 mg ○

28 comprimés pelliculés

PPV : 131.50 DH



6118001030316

TAREG 80 mg ○

28 comprimés pelliculés

PPV : 131.50 DH



6118001030316

TAREG 80 mg ○

28 comprimés pelliculés

PPV : 131.50 DH

Dr BENJELLOUN Mohammed Karim

Spécialiste des Maladies du Cœur et des Vaisseaux

Hypertension Artérielle, ECG (tracé du cœur)

Cholestérol, Holter ECG et Tensionnel

Diplômé d'Echocardiographie Doppler

BORDEAUX



الدكتور بن جلون محمد كريم

اختصاصي في أمراض القلب والشرابيين

والضغط الدموي - الكوليسترول

التخطيط الكهربائي للقلب، الهولتر

الفحص بالصدى

جامعة بوردو

Casablanca, le 02 - 02 - 2022

M^r Salhi Ahmed

- 83 ans
- chute et y a 20 jours avec
- une hémorragie cérébrale.
- Hémiparésie droite
- patient sous traitement
- par Dr. Khaboul

Radiologie 2 Mars - Souss
132 Bd. 2 Mars - Casablanca
Tél : +212 522 800 600

Dr BENJELLOUN Mohammed Karim

Spécialiste des Maladies du Cœur et des Vaisseaux

Hypertension Artérielle, ECG (tracé du cœur)

Cholestérol, Holter ECG et Tensionnel

Diplômé d'Echocardiographie Doppler

BORDEAUX



الدكتور بن جلون محمد كريم

اختصاصي في أمراض القلب والشرابين

والضغط الدموي - الكوليسترول

التخطيط الكهربائي للقلب، الهولتر

الفحص بالصدى

جامعة بوردو

Casablanca, le 19 - 02 - 2022

Nom/Prénom : Mr SALIH D. Mohammed Karim

TP - INR

Dr M K. Benjelloun

Mohammed Karim
LOGUE
Ain Chock
California Appt 38
concessionnaire RENAULT

RADIOLOGIE

2 MARS - SOUNA S.A.R.L

Dr. Wadia ZAMIATI

Professeur en Radiologie



الفحص بالأشعة

2 مارس - السنة

Dr. Amina GHARBI

Professeur en Radiologie

- IRM 1,5 T
- SCANNER MULTIBARETTES
- ECHOGRAPHIE
- ECHO-DOPPLER
- ECHOGRAPHIE FŒTALE 3D, 4D
- MAMMOGRAPHIE NUMÉRISÉE
- SÉNOLOGIE INTERVENTIONNELLE
- PANORAMIQUE
- TELERADIO NUMÉRISÉE
- CONE-BEAM
- RADIOLOGIE NUMÉRISÉE
- RACHIS ENTIER - GONOMÉTRIE
- OSTÉODENSITOMÉTRIE
- RADIOLOGIE INTERVENTIONNELLE.
(SCANNER, ÉCHOGRAPHIE)
- RADIO-PHOTO

Casablanca, le 04/02/2022

Mr. SALHI AHMED

DR. BENJELLOUN

TDM CEREBRALE

Indication : 83 ans Chute il y a 45 jours avec traumatisme
cérébral Hallucination
Patient sous traitement anticoagulant

Technique :

Examen réalisé en mode hélicoïdal en coupes fines de 1,2 mm
d'épaisseur sans injection de produit de contraste.

Résultat :

- Importante atrophie cortico-sous-corticale diffuse comme en
témoigne l'élargissement des sillons corticaux et des vallées
sylvienne.
- Exagération de l'hypodensité de la substance blanche péri-
ventriculaire.
- Dilatation des ventricules latéraux et du troisième ventriculaire.
- Absence de lésion post-traumatique décelable notamment
absence d'hématome extra- ou sous-dural.
- Absence de contusion intra-cérébrale.
- Présence d'un petit lipome au niveau de la ligne médiane
mesure 5,5 mm.
- Absence de trait de fracture.
- Présence de plusieurs calcifications au niveau du cuir chevelu au
niveau du vertex.

RADIOLOGIE

2 MARS - SOUNA S.A.R.L

Dr. Wadia ZAMIATI

Professeur en Radiologie



الفحص بالأشعة

2 مارس - السنة

Dr. Amina GHARBI

Professeur en Radiologie

- IRM 1,5 T
- SCANNER MULTIBARETTES
- ECHOGRAPHIE
- ECHO-DOPPLER
- ECHOGRAPHIE FŒTALE 3D, 4D
- MAMMOGRAPHIE NUMÉRISÉE
- SÉNOLOGIE INTERVENTIONNELLE
- PANORAMIQUE
- TELERADIO NUMÉRISÉE
- CONE-BEAM
- RADIOLOGIE NUMÉRISÉE
- RACHIS ENTIER - GONOMÉTRIE
- OSTÉODENSITOMÉTRIE
- RADIOLOGIE INTERVENTIONNELLE.
(SCANNER, ÉCHOGRAPHIE)
- RADIO-PHOTO

- Aspect hyperdense exagéré au niveau de la tente du cervelet :
hémorragie méningée ?
- Absence d'autres hyperdensités spontanées décelables.
- Absence d'hémorragie intra-cérébrale.

AU TOTAL :

- Importante atrophie cortico-sous-corticale diffuse.
- Aspect de leucoaraïose.
- Dilatation tri-ventriculaire sans obstacle décelable.
- Exagération de l'hyperdensité de la tente du cervelet :
hémorragie méningée ?
- Absence d'autres anomalies cérébrales à l'étage sus- et
sous-tentorial.

PR. GHARBI A.

Avec mes amicales salutations.

Professeur Amina GHARBI
Radiologie 2 Mars - Souna
532, Bd 2 Mars - Casablanca

Radiologie 2 Mars - Souna
532, Bd 2 Mars - Casablanca
Tél : +212 522 800 600
+212 522 800 111

RADIOLOGIE

2 MARS - SOUNA S.A.R.L

Dr. Wadia ZAMIATI

Professeur en Radiologie



الفحص بالأشعة

2 مارس - السنة

Dr. Amina GHARBI

Professeur en Radiologie

- IRM 1,5 T
- SCANNER MULTIBARETTES
- ECHOGRAPHIE
- ECHO-DOPPLER
- ECHOGRAPHIE FŒTALE 3D, 4D
- MAMMOGRAPHIE NUMÉRISÉE
- SÉNOLOGIE INTERVENTIONNELLE
- PANORAMIQUE
- TELERADIO NUMÉRISÉE
- CONE-BEAM
- RADIOLOGIE NUMÉRISÉE
- RACHIS ENTIER - GONOMÉTRIE
- OSTÉODENSITOMÉTRIE
- RADIOLOGIE INTERVENTIONNELLE.
(SCANNER, ÉCHOGRAPHIE)
- RADIO-PHOTO

Casablanca, le 04/02/2022

Facture N° 01173/2022

INPE 090062985

Nom patient : **SALHI AHMED**

Examen(s) réalisé(s) :

SCANNER CEREBRAL:

Montant

: **MILLE CINQ CENTS (1500 DH)**

ARRETEE LA PRESENTE FACTURE A LA SOMME DE :
MILLE CINQ CENTS DIRHAMS

Handwritten signature and stamp of Radiologie 2 Mars - Souna S.A.R.L.