

RECOMMANDATIONS IMPORTANTES A LIRE POUR ACTIVER LES REMBOURSEMENTS ET EVITER LES REJETS

Conditions générales :

- Le cadre réservé à l'adhérent doit être dûment renseigné.
- Le cadre réservé au médecin doit être renseigné par le praticien lui-même notamment la nature de la maladie.
- La validité de la feuille de soins est limitée à 3 mois à compter de la première consultation.
- L'entente préalable est exigée pour toute hospitalisation médicale, chirurgicale, soins dentaires spéciaux, extractions multiples, parodontie orthodontie, prothèses dentaires, prothèses auditives ou orthopédiques ainsi que pour tous les actes effectués en série.
- En cas d'accident, une déclaration précisant les causes et circonstances de l'accident est à joindre à la feuille de soins.

Pharmacie :

- Les vignettes des médicaments doivent être obligatoirement jointes aux ordonnances.
- Pour les médicaments sans vignettes une facture de la pharmacie doit être jointe.

Radiologie et Biologie :

- La facture ainsi qu'une copie des résultats des analyses ou du compte rendu (sous pli confidentiel) doivent être jointes à l'ordonnance médicale pour toute demande de remboursement.
- Un pli confidentiel du médecin prescripteur des analyses ou radios peut être demandé par le médecin conseil de la mutuelle.

Optique :

- L'ordonnance du médecin prescripteur et la facture de l'opticien sont à joindre à la feuille de soins.

Rééducation :

- L'entente préalable renseignée par le médecin prescripteur est exigée avant le début des séances de rééducations.
- Pour le remboursement, la facture et le calendrier des séances effectuées sont à joindre à la feuille de soins.

Dentaire :

- En cas de prothèses ou de traitement canalaires, l'accord préalable renseigné sur la feuille de soins est obligatoire avant le début de traitement.
- La facture doit être jointe à la feuille de soins pour toute demande de remboursement.
- La radio-après soins est obligatoire en cas de prothèses ou de traitement canalaires.

Maladie et Affection Longue Durée ALD et ALC :

- La déclaration de maladie chronique doit être renseignée par le médecin prescripteur et renouvelée tous les 6 mois.



Déclaration de Maladie

N° M21- 064185

☐ Maladie ☐ Dentaire ☐ Optique ☐ Autres

Cadre réservé à l'adhérent (e)

Matricule : 3094 Société : 119317

☐ Actif ☐ Pensionné(e) ☐ Autre :

Nom & Prénom : LAQACH Rkia G BAYADI

Date de naissance :

Adresse : Rue Jules gras cité colina N° 608

Tél. : 0638113041 Total des frais engagés : 1000,00 Dhs

Cadre réservé au Médecin

Cachet du médecin :

Dr. Ali OUDGHIRI
Hépatogastro-Entérologue
46 Bd Bir Anzarane, Maarif
Casablanca - Tél: 05 22 25 18 18

Date de consultation : 04 / 06 / 2022

Nom et prénom du malade : LAQACH Rkia Age :

Lien de parenté : ☐ Lui-même ☒ Conjoint ☐ Enfant

Nature de la maladie : Diabète sucré

En cas d'accident préciser les causes et circonstances :

Dans le cas où la maladie aurait un caractère confidentiel, communiquer les renseignements sous pli confidentiel à l'attention du médecin conseil de la Mutuelle.

J'atteste sur l'honneur l'exactitude des renseignements portés sur la présente déclaration. Je déclare avoir pris connaissance de la clause relative à la protection des données personnelles.

Fait à :

Signature de l'adhérent(e) :

Autorisation CNDP N° : A-A-215 / 2019


Adresses Mails utiles

- ☐ Réclamation : contact@mupras.com
- ☐ Prise en charge : pec@mupras.com
- ☐ Adhésion et changement de statut : adhesion@mupras.com


La MUPRAS garantit le respect de la loi n° 09-08 relative à la protection des personnes physiques à l'égard du traitement des données à caractère personnel.

MUPRAS : Centre Allal Ben Abdellah - 6ème Etage Angle Rue Mohamed Fakir et Rue Allal Ben Abdellah - Quartier de l'Horloge Casablanca 20000 - Tél. : 05 22 20 45 45 (LG) - Fax : 05 22 22 78 18 - www.mupras.com


RELEVÉ DES FRAIS ET HONORAIRES

Dates des Actes	Natures des Actes	Nombre et Coefficient	Montant détaillé des Honoraires	Cachet et signature du Médecin attestant le Paiement des Actes
04/06/2022	CT		G	
13/06/2022	CT		G	

EXECUTION DES ORDONNANCES

Cachet du Pharmacien ou du Fournisseur	Date	Montant de la Facture
	13/06/22	481,00

ANALYSES - RADIOGRAPHIES

Cachet et signature du Laboratoire et du Radiologue	Date	Désignation des Coefficients	Montant des Honoraires
	06/06/22	1000	1000,00

AUXILIAIRES MEDICAUX

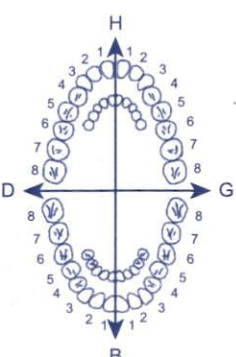
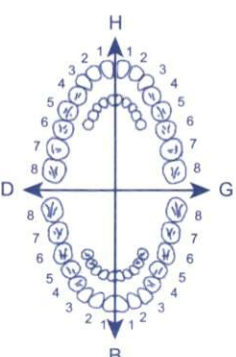
Cachet et signature du Praticien	Date des Soins	Nombre				Montant détaillé des Honoraires
		A M	P C	I M	I V	

RELEVÉ DES FRAIS ET HONORAIRES

Le praticien est prié de préciser la dent traitée, l'acte pratiqué en indiquant la nature des soins.

Important :

Veuillez joindre les radiographies en cas de prothèses ou de traitement canaux, ainsi que le bilan de l'ODF.

SOINS DENTAIRES	Dents Traitées	Nature des Soins	Coefficient															
				COEFFICIENT DES TRAVAUX <input type="text"/>														
				MONTANTS DES SOINS <input type="text"/>														
				DEBUT D'EXECUTION <input type="text"/>														
				FIN D'EXECUTION <input type="text"/>														
O.D.F. PROTHESES DENTAIRES	DETERMINATION DU COEFFICIENT MASTICATOIRE																	
	<table border="1"> <tr> <td>H</td> <td></td> </tr> <tr> <td>25533412</td> <td>21433552</td> </tr> <tr> <td>00000000</td> <td>00000000</td> </tr> <tr> <td>D</td> <td>G</td> </tr> <tr> <td>00000000</td> <td>00000000</td> </tr> <tr> <td>35533411</td> <td>11433553</td> </tr> <tr> <td>B</td> <td></td> </tr> </table>		H		25533412	21433552	00000000	00000000	D	G	00000000	00000000	35533411	11433553	B			COEFFICIENT DES TRAVAUX <input type="text"/>
	H																	
	25533412	21433552																
	00000000	00000000																
	D	G																
	00000000	00000000																
	35533411	11433553																
	B																	
				MONTANTS DES SOINS <input type="text"/>														
	(Création, remont, adjonction) Fonctionnel, Thérapeutique, nécessaire à la profession			DATE DU DEVIS <input type="text"/>														
			DATE DE L'EXECUTION <input type="text"/>															

VISA ET CACHET DU PRATICIEN ATTESTANT LE DEVIS

VISA ET CACHET DU PRATICIEN ATTESTANT L'EXECUTION

KDITAL

ue Jerrada Oasis
مصحة جرادة الوار

Casablanca, le 04/06/2022

LAQLACH Rkie-

Une-12th (CASAPATH)

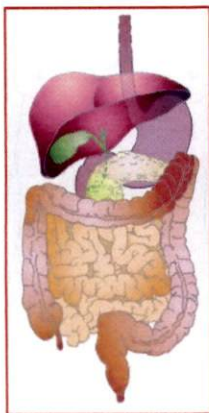
Poli ① Propri duodéum

Poli ② " auto. fundus

Poli ③ Polype colon sigmoïde

Dr. Ali OUDGHIRI
Hépto-Gastro-Entérologue
46, Bd Bir Anzane, Masrif
Casablanca - Tél : 05 22 25 18 18

46. شارع بئر أنزران، زاوية زنفة ابن أبي ساحل - إقامة سعد - الطابق الثاني - الرقم 3، 2ème étage, n° 3 - Résidence Saâd, Angle Rue Ibnou Abi Sahl - Bd Bir Anzarane, Casablanca - Tél. : +212 522 25 18 18 - Fax : +212 522 25 42 42 - e-mail : docteuroudghiri@gmail.com



Dr. Ali OUDGHIRI

Spécialiste des maladies du foie et de l'appareil digestif

46, Bd Bir Anzarane, Résidence Saad, 2^{ème} étage, App. N°3

Le 04-06-2022

COMPTE RENDU DE COLOSCOPIE

Diplômé de la Faculté
de Médecine de Paris

Ancien assistant des
Hôpitaux de Paris

Ancien spécialiste des
Hôpitaux militaires du
Maroc

Endoscopie digestive
haute et basse

Endoscopie
interventionnelle

Cholangiographie
rétrograde per-
endoscopique (CPRE)

Echographie digestive

Chirurgie de l'anus
(fissure-fistule-
hémorroïdes)

Tel : 022-25-18-18

Fax : 022-25-42-42

E-mail:
a.oudghiri@menara.ma

Nom et prénom : Mme LAQLACH Rkia

CLINIQUE : Douleurs abdominales atypiques dans un contexte anxio-dépressif probable. Examen endoscopique haut et bas.

Appareil : VIDEO-ENDOSCOPE FUJIFILM HD série 7

Anesthésie : Propofol (Clinique Jerrada-Oasis)

Préparation : correcte (PEG : Boston à 8-9)

Examen :

On progresse jusqu'au coecum (valvule de Bauhin d'aspect normal : iléon sur 5 cm : pas d'anomalies. Le reste du colon est examiné au retrait de l'appareil : Pas d'anomalies sur les différents segments coliques examinés. Arrivés à 40 cm de la marge anale (colon sigmoïde), on met en évidence un polype plan infra-centimétrique, qui est réséqué à l'anse froide, et récupéré. Rectum normal.

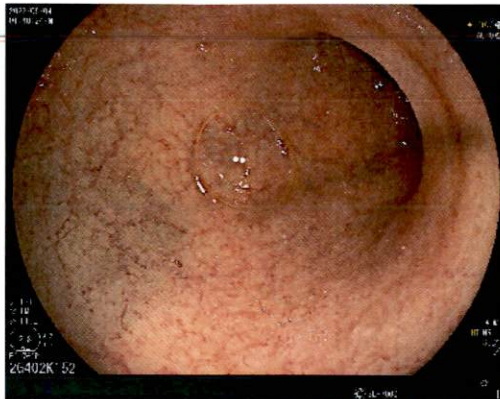Conclusion :

- Iléo-coloscopie totale normale.

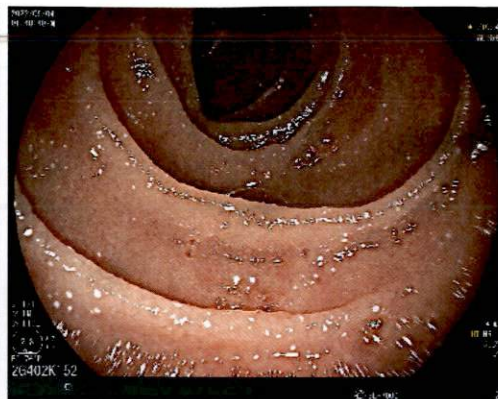
- Petit polype plan infra-centimétrique du sigmoïde réséqué à l'anse froide.

- Ana-path en attente.

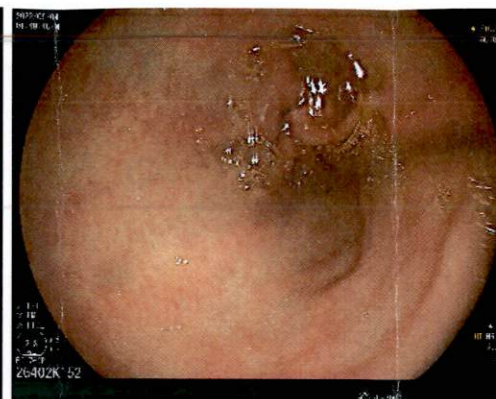
Dr. Ali OUDGHIRI
Hépatogastro-Entérologue
46, Bd Bir Anzarane, Maarif
Casablanca - Tel: 05 22 25 18 13



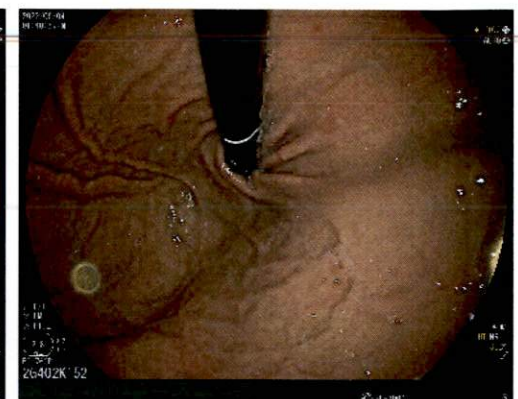
Duodénum normal (biopsies)



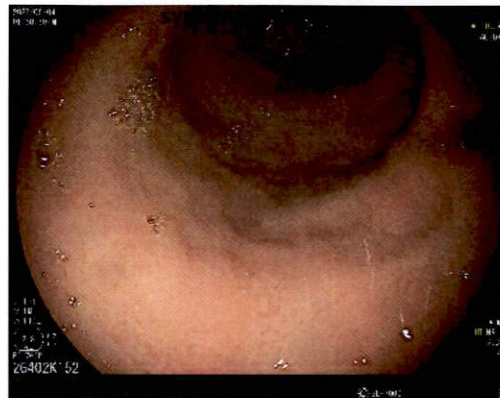DII normal



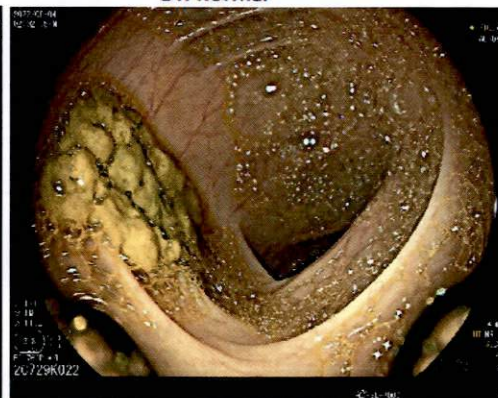Gastrite micro-érosive



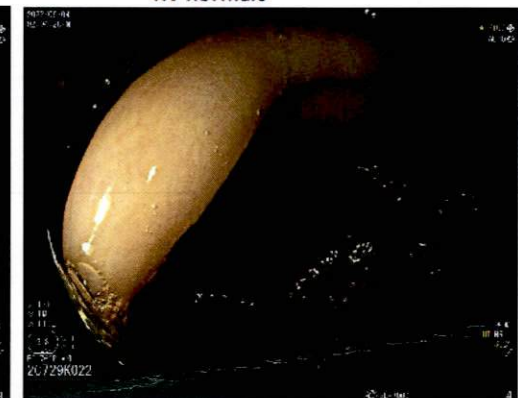
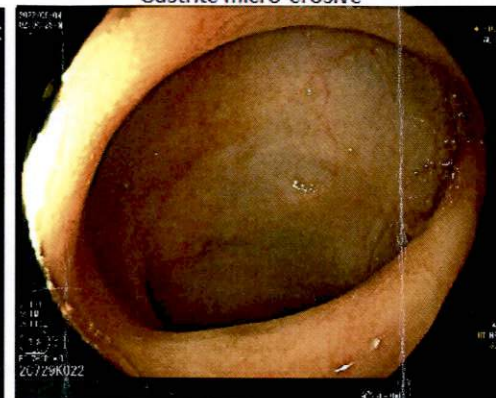RV normale



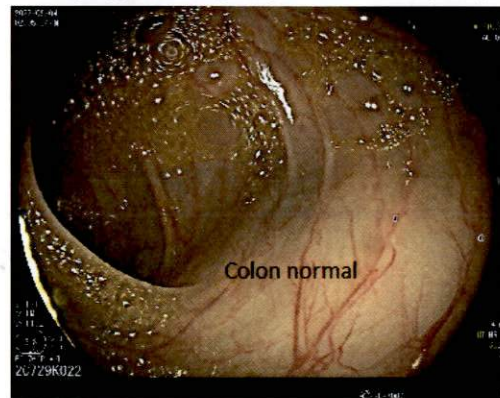
Mini-polypes fundiques pris dans les biopsies)



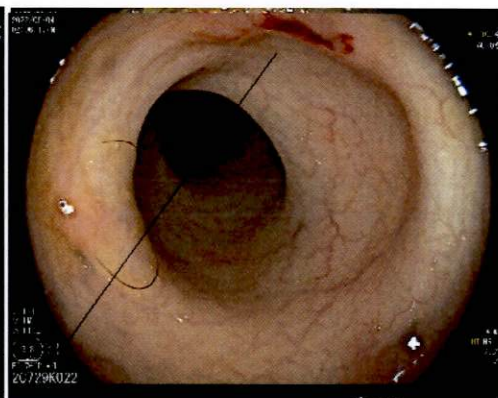
Iléon terminal normal



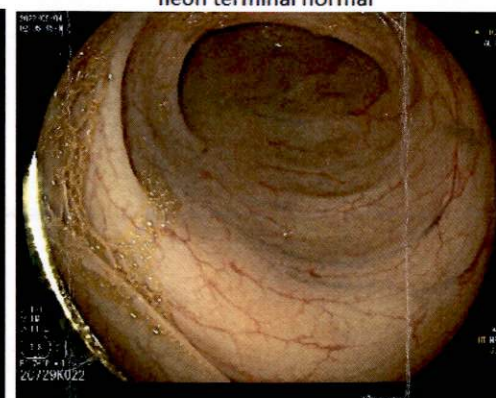
Valvule de Bauhin



Colon normal



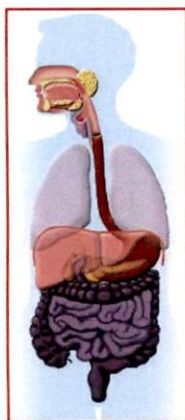Cicatrice de polypectomie (polype plan)



Colon normal

Mme LAQLACH Rkia
Fibroscopie et coloscopie
Le 04-06-2022

Dr. Ali OUDGHIRI



Dr. Ali OUDGHIRI

Hépatogastro-entérologue

46, Bd Bir Anzarane, Résidence Saad, 2^{ème} étage, App. N°3

Le 04-06-2022

COMPTE RENDU DE FIBROSCOPIE

Diplômé de la Faculté de Médecine de Paris

Ancien assistant des Hôpitaux de Paris

Ancien spécialiste des Hôpitaux militaires du Maroc

Endoscopie digestive haute et basse

Endoscopie interventionnelle

Cholangiographie rétrograde per-endoscopique (CPRE)

Echographie digestive

Chirurgie de l'anus (fissure-fistule-hémorroïdes)

Tel : 022-25-18-18

Fax : 022-25-42-42

E-mail: a.oudghiri@menara.ma

Nom et prénom : Mme LAQLACH Rkia

CLINIQUE : Douleurs abdominales atypiques dans un contexte anxio-dépressif probable. Examen endoscopique haut et bas.

Appareil : VIDEO-ENDOSCOPE FUJIFILM HD série 7

Anesthésie : Propofol (Clinique Jerrada-Oasis)

Examen :

- Pas de lésion évidente au niveau du carrefour glottique. Les sinus piriformes sont libres et normaux.

- **Oesophage** : Cardia muqueux à 35 cm des arcades dentaires. On ne note ni œsophagite ni hernie hiatale.

- **Estomac** : Lac muqueux clair. L'antre est micro-érosif, et le fundus érythémateux siège dans sa partie proximale de micro-polypes (pris dans les biopsies). La région cardio-tubérositaire vue en rétrovision est normale. Biopsies antro-fundiques

- **Bulbe** : le bulbe est normal, sans ulcère.

- **Duodénum** : Aspect normal des villosités (biopsies systématiques).

Conclusion :

- Gastrite micro-érosive et micro-polypes fundiques (glandulo-kystiques ?).
- Ana-path en attente.

Dr. Ali OUDGHIRI
Hépatogastro-entérologue
46, Bd Bir Anzarane, Maârif
Casablanca Tel: 05 22 25 18 18



EDITE LE : 08/06/2022

N/REF : 20606235

NOM & PRENOM : LAQLACH RKIA

PRESCRIPTEUR : Dr. OUDGHIRI ALI

COMPTE RENDU ANATOMOPATHOLOGIQUE SUITE

ne dépassant pas les $\frac{3}{4}$ de l'épithélium. On y note la présence d'atypies mimines avec quelques mitoses ascensionnées n'atteignant pas la surface. Une conservation de la mucosécrétion est notée. Le chorion est oedémato-congestif et hémorragique, héberge un infiltrat inflammatoire modéré fait de lymphocytes, de plasmocytes et de polynucléaires neutrophiles.

CONCLUSION :

- Duodénum : Duodénite interstitielle chronique légère non spécifique sans atrophie villositaire ni agent pathogène.
- Antre : Gastropathie antrofundique congestive interstitielle légère sans *helicobacter pylori*.
- Micro-polypes fundiques : Gastrite chronique fundique légère avec hyperplasie glandulo-kystique. Absence d'atrophie ou d'activité. Absence de métaplasie intestinale ou de dysplasie. Absence d'*Helicobacter pylori*.
- Polype plan: Adénome tubuleux en dysplasie de bas grade. Absence de signes d'invasion.

Signé : Dr. Lamia JABRI

Pr. Lamia JABRI
Anatomo-Pathologiste
Centre de Pathologie Casapath
6, Rue des Hôpitaux - Rés. du Parc - Casablanca
Tél.: 05 22 22 13 46 / 66 - Fax : 05 22 22 14 24



RECU LE : 06/06/2022

EDITE LE : 08/06/2022

NOM & PRENOM : LAQLACH RKIA

PRESCRIPTEUR : Dr. OUDGHIRI ALI

AGE : 71 ans

Code Patient : 093073

N/REF : 20606235

ORGANE : Duodenum-estomac-polypes.

RENSEIGNEMENTS CLINIQUES

Douleurs abdominales atypique 1) duodénum : giardia ? 2) Antre : gastrite érosive 3) micro polypes fundiques
=> HP ? 4) polype plan à 40 cm de la marge anale (sigmoïde /CG réséqué à l'AF.

COMPTE RENDU ANATOMOPATHOLOGIQUE

I- Duodénum :

Deux fragments biopsiques mesurant 0,2 cm chacun sont examinés. Ils correspondent à une muqueuse duodénale dont les villosités intestinales sont de hauteur normale. L'épithélium de surface est formé par des entérocytes et des cellules caliciformes régulières. Le chorion est oedémateux, congestif avec un infiltrat inflammatoire minime à lymphocytes et plasmocytes avec de rares polynucléaires éosinophiles. Il n'est pas vu d'atrophie villositaire ni d'agent pathogène.

II- Antre :

L'examen concerne deux fragments biopsiques mesurant 0,3 cm chacun provenant d'une muqueuse de type antral et fundique sans tunique musculaire muqueuse. Le revêtement de surface et cryptique est en feuillet glandulaire régulier, sans métaplasie intestinale ni dysplasie non colonisé par l'*Helicobacter pylori*. Le chorion est oedémato-congestif, renferme un discret infiltrat inflammatoire mononucléé fait de plasmocytes et de lymphocytes sans polynucléaires neutrophiles. Les glandes sont d'aspect régulier, sans métaplasie intestinale ni dysplasie ; leur densité est globalement conservée.

III- Micro-polypes fundiques :

Deux fragments biopsiques de 0,2 cm, inclus en totalité et examinés sur plusieurs niveaux de coupe.

Histologiquement, ils correspondent à une muqueuse de type fundique ne comportant pas de tunique musculaire muqueuse. Le revêtement épithélial de surface et cryptique est régulier sans métaplasie intestinale. Le chorion est congestif et fibreux peu abondant, siège d'un infiltrat inflammatoire mononucléé minime fait de lymphocytes et de plasmocytes sans polynucléaires neutrophiles. Les glandes sont de hauteur et de densité conservée sans signes de dysplasie focalement elles sont dilatées kystisées. Il n'est pas observé d'*Helicobacter Pylori*.

IV- Polype plan:

Parvenu un fragment biopsique de 0,3 cm, inclus en totalité et examinée sur plusieurs niveaux de coupe.

A l'examen histologique, il s'agit d'une adénomateuse tubuleuse faite de structures épithéliales tapissées d'un revêtement pluristratifié à cellules cylindriques et à noyau ovalaire



CENTRE DE PATHOLOGIE SPÉCIALISÉE CASABLANCA

6, rue des Hôpitaux - Résidence du Parc - 1er étage 20360 - Casablanca
Tel: 0522 22 13 46/66 - Fax : 0522 22 14 24 - Email : labocasapath@gmail.com
Patente 36333531 ICE 001624540000044 IF 40204512

FACTURE

REF : 22/4977

Date de facturation 06 / 06 / 2022
Médecin traitant Dr. OUDGHIRI ALI
Patient LAQLACH RKIA - 093073
Demande **H20606235 - 06/06/2022**

Liste des examens

BIOPSIE 2 FLACONS

Total 1 000,00 Dhs
coefficient-P 909
Mode de règlement Espèce

Arrêtée la présente facture à la somme de : MILLE DIRHAMS

Centre de Pathologie Spécialisée Casablanca
6, Rue des Hôpitaux - Résidence du Parc
1er étage N° 1 - Casablanca
Tel: 05 22 13 46 - Fax: 05 22 14 24
14/06/2022