

# RECOMMANDATIONS IMPORTANTES A LIRE POUR ACTIVER LES REMBOURSEMENTS ET EVITER LES REJETS

## Conditions générales :

- Le cadre réservé à l'adhérent doit être dûment renseigné.
- Le cadre réservé au médecin doit être renseigné par le praticien lui-même notamment la nature de la maladie.
- La validité de la feuille de soins est limitée à 3 mois à compter de la première consultation.
- L'entente préalable est exigée pour toute hospitalisation médicale, chirurgicale, soins dentaires spéciaux, extractions multiples, parodontie orthodontie, prothèses dentaires, prothèses auditives ou orthopédiques ainsi que pour tous les actes effectués en série.
- En cas d'accident, une déclaration précisant les causes et circonstances de l'accident est à joindre à la feuille de soins.

## Pharmacie :

- Les vignettes des médicaments doivent être obligatoirement jointes aux ordonnances.
- Pour les médicaments sans vignettes une facture de la pharmacie doit être jointe.

## Radiologie et Biologie :

- La facture ainsi qu'une copie des résultats des analyses ou du compte rendu (sous pli confidentiel) doivent être jointes à l'ordonnance médicale pour toute demande de remboursement.
- Un pli confidentiel du médecin prescripteur des analyses ou radios peut être demandé par le médecin conseil de la mutuelle.

## Optique :

- L'ordonnance du médecin prescripteur et la facture de l'opticien sont à joindre à la feuille de soins.

## Rééducation :

- L'entente préalable renseignée par le médecin prescripteur est exigée avant le début des séances de rééducations.
- Pour le remboursement, la facture et le calendrier des séances effectuées sont à joindre à la feuille de soins.

## Dentaire :

- En cas de prothèses ou de traitement canalaires, l'accord préalable renseigné sur la feuille de soins est obligatoire avant le début de traitement.
- La facture doit être jointe à la feuille de soins pour toute demande de remboursement.
- La radio-après soins est obligatoire en cas de prothèses ou de traitement canalaires.

## Maladie et Affection Longue Durée ALD et ALC :

- La déclaration de maladie chronique doit être renseignée par le médecin prescripteur et renouvelée tous les 6 mois.

## Adresses Mails utiles

- Réclamation : contact@mupras.com
- Prise en charge : pec@mupras.com
- Adhésion et changement de statut : adhesion@mupras.com

La MUPRAS garantit le respect de la loi n° 09-08 relative à la protection des personnes physiques à l'égard du traitement des données à caractère personnel.

**MUPRAS** : Centre Allal Ben Abdellah - 6ème Etage Angle Rue Mohamed Fakir et Rue Allal Ben Abdellah - Quartier de l'Horloge Casablanca 20000 - Tél. : 05 22 20 45 45 (LG) - Fax : 05 22 22 78 18 - www.mupras.com



## Déclaration de Maladie

N° M20- 0002535

☒ Maladie ☐ Dentaire ☐ Optique ☐ Autres

Cadre réservé à l'adhérent(e)

Matricule : LAROU Société : 5139 119911

☐ Actif ☐ Pensionné(e) ☐ Autre :

Nom & Prénom : LAROU Noreldine

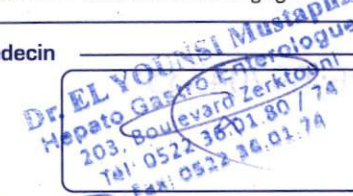Date de naissance :

Adresse : ISSM

Tél. : 0661219473 Total des frais engagés : 1622,70 Dhs

Cadre réservé au Médecin

Cachet du médecin :



Date de consultation : 19/05/22

Nom et prénom du malade : Age :

Lien de parenté : ☒ Lui-même ☐ Conjoint ☐ Enfant

Nature de la maladie : Affection digestive

En cas d'accident préciser les causes et circonstances :

Dans le cas où la maladie aurait un caractère confidentiel, communiquer les renseignements sous pli confidentiel à l'attention du médecin conseil de la Mutuelle.

J'atteste sur l'honneur l'exactitude des renseignements portés sur la présente déclaration. Je déclare avoir pris connaissance de la clause relative à la protection des données personnelles.

Fait à : CASA Le : 19/05/2022

Signature de l'adhérent(e) : [Signature]

ACCUEIL

Autorisation CNDP N° : A-A-215 / 2019



# RELEVÉ DES FRAIS ET HONORAIRES

Dates des Actes	Natures des Actes	Nombre et Coefficient	Montant détaillé des Honoraires	Cachet et signature du Médecin attestant le Paiement des Actes
19/05/2022		02	G	

Dr. EL YOUNSI Mustapha  
Hépatogastro-entérologue  
103, Boulevard Zerktouni  
Tél: 0522 36 01 80 / 74  
Fax: 0522 36 01 74

# EXECUTION DES ORDONNANCES

Cachet du Pharmacien ou du Fournisseur

Date

Montant de la Facture

19/05/2022

142,20

16/06/2022

489,50

# ANALYSES - RADIOGRAPHIES

Cachet et signature du Laboratoire et du Radiologue

Date

Désignation des Coefficients

Montant des Honoraires

10/06/22

PSW

1000,00

# AUXILIAIRES MEDICAUX

Cachet et signature du Praticien

Date des Soins

Nombre

AM

PC

IM

IV

Montant détaillé des Honoraires

# RELEVÉ DES FRAIS ET HONORAIRES

Le praticien est prié de préciser la dent traitée, l'acte pratiqué en indiquant la nature des soins.

Important :

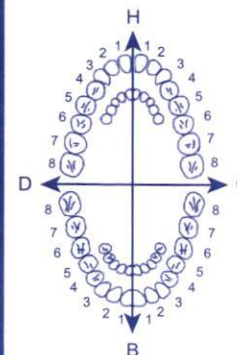
Veuillez joindre les radiographies en cas de prothèses ou de traitement canaux, ainsi que le bilan de l'ODF.

# SOINS DENTAIRES

Dents  
Traitées

Nature des  
Soins

Coefficient



Coefficient  
DES TRAVAUX

MONTANTS  
DES SOINS

DEBUT  
D'EXECUTION

FIN  
D'EXECUTION

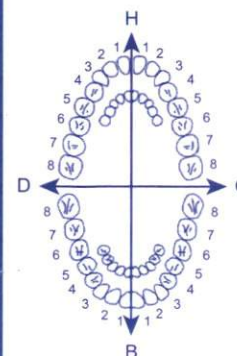
# O.D.F PROTHESES DENTAIRES

# DETERMINATION DU COEFFICIENT MASTICATOIRE

	H	
25533412	21433552	
00000000	00000000	
D		G
00000000	00000000	
35533411	11433553	
	B	

(Création, remont, adjonction)

Fonctionnel, Thérapeutique, nécessaire à la profession



Coefficient  
DES TRAVAUX

MONTANTS  
DES SOINS

DATE DU  
DEVIS

DATE DE  
L'EXECUTION

VISA ET CACHET DU PRATICIEN ATTESTANT LE DEVIS

VISA ET CACHET DU PRATICIEN ATTESTANT L'EXECUTION



# CABINET HÉPATO-GASTRO-ENTÉROLOGIE

Docteur Mustapha EL YOUNSI

Diplômé de la faculté de Médecine de Paris

Diplômé Universitaire des Hépatites Virales

Ancien Attaché des Hôpitaux de pitié-salpêtrière beaumont, Bichat - Paris

Membre de la Société Française de Gastro-Entérologie

Fibroscopie • Coloscopie • Protocologie • Ph-Métrie Oesophagienne

Echographie • CPRE + Sphinctérotomie

Casa R: 3A105/022.

Pli confidentiel

M. LAROU. Moustaine. est un  
patient âgé de 68 ans, ayant  
des Douleurs épigastriques intenses  
il présente aussi des Douleurs  
Abdominales avec Diarrées.  
Indications d' - fibroscopie ORL  
et Coloscopie totale

Dr EL YOUNSI MUSTAPHA  
Hépato Gastro Entérologue  
207, Boulevard Zerkouni  
Tél: 05 22 36 01 74  
Fax: 05 22 36 01 74  
Gsm: 06 23 77 74 11





مختبر التشريح المرضي شارع كلميمة  
Cabinet de Pathologie Bd GOULMIMA



FACTURE N° B3050622

Nom et Prénom : Laroui Noredidine

Montant : 1000 DH

Arrêtée la présente facture à la somme de : 9910

Casablanca, le 10/06/22

ICE:  
001708190000042

INPE: 091168021

Cachet et Signature





# مختبر التشريح المرضي شارع كللمية

## Cabinet de Pathologie Bd GOULMIMA



**Dr Fadoua El Mansouri**

Professeur en Anatomie Pathologique

الدكتورة المنصوري فدوى

أستاذة في التشريح المرضي

### DEMANDE D'EXAMEN ANATOMO ET CYTOPATHOLOGIQUE

Identité du patient(e) : .....

Médecin prescripteur : EL YOUNK

Age : ..... Date du prélèvement : 08/06/2022

Renseignements cliniques et para cliniques : .....

Né le : 03/07/1953

Admis le : 08/06/2022 08h57

Org : MUPRAS



M. LAROU Noredidine

98

① Dr. El Mansouri, Recherche de cytopathologie

② Mme. Elytheine

Siège et nature du prélèvement :

③ fongus, Elytheine

④ ilon. Biopsie de tumeur

⑤ colon, Recherche de tumeur



Examen cytopathologique :

FCV ☐ Vagin ☐ Exocol ☐ Endocol ☐ Endomètre ☐

Date des derniers règles : ..... Parité : .....

Traitement en cours : .....

Dr. EL YOUNK Mansouri  
Département Gastro Entérologie  
201, Boulevard Zerkouni  
Tél: 0522 36.01.80 / 74  
Fax: 0522 36.01.74

Signature et Cachet du Médecin

Cytopathologie conventionnelle et monocouche - Histopathologie - Histochimie - Extemporane - Immunohistochimie - Biologie moléculaire

744, Résidence Hanane Jassim 1, Angle Bd Goulmima et rue Boukraa - 5ème Etage - Bourgogne - Casablanca  
(au dessus de chawarma cham à 250 m de l'Hôpital My Youssef et 300 m de la Mosquée Hassan II)

Tél./ Fax : 05 22 26 35 35 - Urgences : 06 14 88 11 88 - E-mail : anapathgoulmima@yahoo.fr

Show

744. إقامة حنان جاسم 1، زاوية شارع كُليمية - رَنْقَة بوكراع - يورْكُون - الدار البيضاء  
(فوق شاورما الشام - 250 م من مستشفى مولاي يوسف 300 م من مسجد الحسن الثاني)  
قرب محطة الحافلات 60 - 10 - 56 - 67 - 14 - 43 - الهاتف : 05 22 26 35 35 / 06 14 88 11 88





# CABINET HÉPATO-GASTRO-ENTÉROLOGIE

Docteur Mustapha EL YOUNSI

Diplômé de la faculté de Médecine de Paris

Diplômé Universitaire des Hépatites Virales

Ancien Attaché des Hôpitaux de pitié-salpêtrière beaumont, Bichat - Paris

Membre de la Société Française de Gastro-Entérologie

Fibroscopie • Coloscopie • Protocologie • Ph-Métrie Oesophagienne

Echographie • CPRE + Sphinctérotomie

maphar 

Boulevard Akkmi n°8

Quartier Industriel Sid Barmoussi Casablanca - Maroc

FORTTRANS SAC B4

P.P.V. : 142,20 DH



6118001181209

Casablanca le,

19/07/2022

Melle/Mme/Mr

LAROU - Noureddine

142,20

**FORTTRANS (4 sachets)**



Diluer chaque sachet dans un litre d'eau, à prendre la veille de

L'examen à partir de 13h à 20h

## LE REGIME DE LA VEILLE DE L'EXAMEN

Le petit déjeuner : un toast ou une tranche de pain + miel ou confiture ou

huile D'olive + thé ou café noir.

Le déjeuner : un steak de poulet ou viande grillé + riz ou pain.

**Boissons à volonté : thé, café noir, jus de conserve.**

**A éviter : produits laitiers, crudités, pain complet.**

Dr. EL YOUNSI MUSTAPHA  
Hépatogastro-entérologue  
203, Boulevard Zerkouni  
Tél: 0522 36 01 80 / 74  
Fax: 0522 36 01 74  
Gsm: 0623 77 74 11

INPE: 092043355  
PHARMACIE MY YOUSSEF  
Salma CHERIF D'OUAZZANE  
39 Boulevard My Youssef  
Casablanca - Tél: 05 22 22 27 22



# CABINET HÉPATO-GASTRO-ENTÉROLOGIE

Docteur Mustapha EL YOUNSI

Diplômé de la faculté de Médecine de Paris  
Diplômé Universitaire des Hépatites Virales  
Ancien Attaché des Hôpitaux de pitié-salpêtrière beaumont, Bichat - Paris  
Membre de la Société Française de Gastro-Entérologie  
Fibroscopie • Coloscopie • Protocologie • Ph-Métrie Oesophagienne  
Echographie • CPRE + Sphinctérotomie

Casa de 16-06-222

M<sup>e</sup> LAZOUJ - Noureddine

48,50

tiberal 100 mg

1 m x 2 p<sup>o</sup> > 06 j

216,00 x 2

IPSIUM 40 mg

1 m x 2 serv > 03 mois

480,50

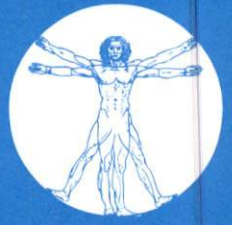Dr. EL YOUNSI MUSTAPHA  
Hépatogastro-entérologue  
203, Boulevard Zerketouni  
Tél: 0522 36 01 80 / 74  
Fax: 0522 36 01 74  
Gsm: 0623 77 74 11





# مختبر التشريح المرضي شارع كللميمة

## Cabinet de Pathologie Bd GOULMIMA



**Dr Fadoua EL MANSOURI**

**Professeur en Anatomie Pathologique**

Réf. B3050622

Nom et prénom : Laroui Norddine

Age : 69 ans

**الدكتورة المنصوري فدوى**

**أستاذة في التشريح المرضي**

Reçu le 09.06.2022 Répondu le 10.06.2022

Médecin : Dr M.El Younsi

Adresse : Casablanca

**Résumé des renseignements cliniques :** 1-D2 : Systématique : recherche de micro-organisme + 2-Antre : érythème diffus + 3-Fundus : érythème diffus +4-Iléon : biopsies systématiques + 5-Colon : Recherche d'une colite microscopique

Ps : Ce compte rendu est composé de deux pages :

### L'examen macroscopique :

1- **D2** : Il est parvenu quatre fragments biopsiques qui mesurent entre 2mm et 3mm de long. Inclusion totale et colorations HE et PAS.

2- **Antre** : Il est parvenu deux fragments biopsiques qui mesurent entre 2mm et 3mm de long. Inclusion totale et colorations HE et Giemsa modifié.

3- **Fundique** : Il correspond à deux fragments biopsiques qui mesurent entre 2mm et 4mm de long. Inclusion totale et colorations HE et Giemsa modifié.

4- **Iléon** : Il s'agit de deux fragments biopsiques. Ils mesurent entre 2mm et 3mm. Inclusion totale. Colorations HE et PAS

5- **Colon** : Il est parvenu cinq fragments biopsiques qui mesurent entre 2mm et 4mm de long chacun. Inclusion totale et colorations HE et PAS.

### L'examen microscopique

1-Ils correspondent d'une muqueuse duodénale à revêtement unicellulaire formé d'une part d'entérocyte d'autre part de cellule caliciforme en proportion respectée sans augmentation du nombre de lymphocytes intra épithéliaux qui sont estimés à 5 LIP par 100 entérocytes. Les villosités sont de hauteur conservée. Elles reposent sur un chorion paucicellulaire siège de phénomènes oedémato-congestifs ainsi qu'une accentuation de son infiltrat inflammatoire interstitiel : celui-ci est lymphoplasmocytaire avec présence de quelques polynucléaires éosinophiles. Les lymphatiques sont fines et non éctasiques. Les glandes de liberkhun sont tapissées par le même revêtement que sus décrit. Les glandes de Brunner sont régulières. Absence de lésions granulomatoses ou d'agent pathogène.

2- Portant sur une muqueuse gastrique de type antral à revêtement caliciforme, largement cryptique et hypercrine. Le chorion est siège d'importants phénomènes oedémato-congestifs, ainsi qu'une accentuation minime de son infiltrat inflammatoire interstitiel qui est formé essentiellement de lymphocytes et de plasmocytes ainsi que de rares polynucléaires neutrophiles. Présence en outre d'une importante congestion vasculaire ainsi que des foyers de suffusions hémorragiques et des débris bilieux. Les cryptes antrales sont de hauteur diminuée. Absence de bâtonnets à morphologie d'*Helicobacter pylori* (HP) au fond des cryptes. Absence de lésions granulomatoses. Absence de prolifération tumorale.


**Tournez SVP**

Cytopathologie conventionnelle et monocouche - Histopathologie - Histochimie - Extemporane - Immunohistochimie - Biologie moléculaire

Le 633, Rue Goulmima - 1<sup>er</sup> Etage - Appt N° 2 - Bourgogne - Casablanca

à 250 m de l'hôpital My Youssef et 300 m de la Mosquée Hassan II - entre Pharmacie Laayoune et Locamed

Tél./Fax : 05 22 26 35 35 - Urgences : 06 14 88 11 88 - E-mail : anapathgoulmima@yahoo.fr





3- Il s'agit d'une muqueuse gastrique de type fundique à revêtement caliciforme frangé et cryptique. Il est souvent hypercrine. Le nombre de lymphocytes intra épithéliaux est conservé. La membrane basale est fine. Absence d'inclusion virale. La lamina propria est siège de quelques phénomènes oedémato-congestifs ainsi qu'une accentuation de son infiltrat inflammatoire : celui-ci est lympho-plasmocytaire. Il est vu des nappes de suffusions hémorragiques. Les glandes fundiques montrent un contingent conservé en cellules pariétales. Les cryptes antrales sont de hauteur conservée. Absence de germes à morphologie d'*Helicobacter Pylori* au fond des cryptes

4- Ces fragments correspondent une muqueuse intestinale grêle à revêtement unicellulaire formé de cellules entérocytaires et caliciformes en proportion respectée sans augmentation du nombre de lymphocytes intra épithéliaux. Le chorion renferme des chylifères réguliers. Il montre des phénomènes oedémato-congestifs ainsi qu'une accentuation de son infiltrat inflammatoire interstitiel : celui-ci est lymphoplasmocytaire avec la présence que quelques polynucléaires neutrophiles. Absence de lésions granulomateuses ou d'agent pathogène.

5- Ils correspondent à une muqueuse de type colique à revêtement de surface unicellulaire à régulier. Les cellules sont souvent caliciformes munies de noyaux ovoïdes, centraux et réguliers indemnes des atypies cytonucléaires ou de mitoses anormales. La membrane basale est fine. Le chorion est discrètement fibreux siège d'une discrète accentuation de son infiltrat inflammatoire qui est essentiellement lymphocytaire. Les glandes de lieberkhun sont d'architecture conservée. Absence de lésion granulomateuse ou d'agent pathogène

## CONCLUSION

1-D2:-Duodénite subaigüe de type Catharale.

2-Antre : -Gastrite antrale chronique d'activité et atrophique minimales.

3-Fundus : Lésions modérées de gastropathie fundique aigue érosive de Stress (ou phénomènes vasomoteurs).


2+3-Absence d'HP

2+3-Absence de dysplasie et de métaplasie intestinale.

4-Iléon : Iléite subaigüe de type catharale.

5-Colon : Colite interstitielle subaigüe.

1+2+3+4+5-Absence de signes de spécificité et de malignité dans les limites de ce prélèvement.







مصداقة دار السلام  
**CLINIQUE DAR SALAM**

**FIBROSCOPIE OGD**

Nom: LAROUÏ

Prénom: NOREDDINE

Age: 03/07/1953

DATE : 08/06/2022

Opérateur : Dr EL YOUNSI

Aide : NOURA/SOUAD

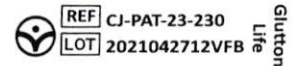
Examen Sous SEDATION

Anesthésiste : Dr. CHAHLAOUÏ

Appareil : Olympus CV 180

Clinique Dar Salam

**Indication :** Douleur épigastrique avec syndrome dyspeptique.



**Examen :**

**Œsophage :** Le cardia anatomique est à 40 cm des AD, le cardia muqueux est à 37 cm des AD.

**Estomac :** Lac muqueux clair de faible abondance

**Fundus :** La muqueuse présente un aspect érythémateux diffus. Biopsies

**Antre :** La muqueuse présente un érythème diffus. Biopsies

**Bulbe :** La muqueuse ne présente aucune anomalie.

**Duodénum :** La muqueuse présente un aspect normal. Biopsies étagées systématiques.

**Conclusion :** Hernie hiatale non compliquée

Aspect de Pan-gastrite érythémateuse

Dr. EL YOUNSI Mustapha  
Gastro-Entérologue  
Boulevard Zerkouni  
Tél: 0522 36.01.80 / 74  
Fax: 0522 36.01.74

**URGENCES 24 / 24** مستعجلات



# مصحة دار السلام CLINIQUE DAR SALAM

## COLOSCOPIE TOTALE

Nom : LAROUÏ

Prénom: NOREDDINE

Age : 03/07/1953

DATE: 08/06/2022

Examen Sous SEDATION

Anesthésiste : Dr. CHAHLAOUI

Appareil : Olympus CV 180

Clinique Dar Salam

Opérateur : EL YOUNSI

Aide : NOURA

**Indication :** Douleur abdominale récidivante avec ballonnement.

### Examen :

Préparation au Fortrans de bonne qualité satisfaisante.

Progression jusqu' au bas fond coecal dans un colon propre.

La dernière anse iléale est normale. Biopsies.

Les différents segments coliques ne présentent aucune anomalie macroscopique. Biopsies étagées systématiques.

**Conclusion :** Examen Normal

Dr. EL YOUNSI Mustapha  
Hépatogastro-entérologue  
203, Boulevard Zerktouni  
Tél: 0522 36.01.80 / 74  
Fax: 0522 36.01.74

URGENCES 24 / 24 مستعجلات





darsalam clinique <darsalam.facturation@gmail.com>

---

## DEMANDE pec LAROUÏ NOUREDDINE MLE N° 5131

1 message

---

darsalam clinique <darsalam.facturation@gmail.com>

2 juin 2022 à 10:57

À : PRISE EN CHARGE <pec@mupras.com>, NASRALLAH SARA

<SNASRALLAH@royalairmaroc.com>, k.BELATIK@mupras.com, souad ZIARI


<s.ziari@mupras.com>

BONNE RECEPTION

---

 **PEC MUPORAS LAROUÏ NOUREDDINE.pdf**  
177K

M<sup>le</sup> 5131



## FIBROSCOPIE OGD

Nom: LAROUÏ

Prénom: NOREDDINE

Age: 03/07/1953

DATE : 08/06/2022

Opérateur : Dr EL YOUNSI

Aide : NOURA/SOUAD

Examen Sous SEDATION

Anesthésiste : Dr. CHAHLAOUÏ

Appareil : Olympus CV 180

Clinique Dar Salam

**Indication :** Douleur épigastrique avec syndrome dyspeptique.

REF CJ-PAT-23-230  
LOT 2021042712VFB  
Glutton Life

### Examen :

**Œsophage :** Le cardia anatomique est à 40 cm des AD, le cardia muqueux est à 37 cm des AD.

**Estomac :** Lac muqueux clair de faible abondance

**Fundus :** La muqueuse présente un aspect érythémateux diffus. Biopsies

**Antre :** La muqueuse présente un érythème diffus. Biopsies

**Bulbe :** La muqueuse ne présente aucune anomalie.

**Duodénum :** La muqueuse présente un aspect normal. Biopsies étagées systématiques.


**Conclusion :** Hernie hiatale non compliquée

Aspect de Pan-gastrite érythémateuse

Dr. EL YOUNSI Mustapha  
Gastro-Entérologie  
03, Boulevard Zerktouni  
Tél: 0522 36.01.80 / 74  
Fax: 0522 36.01.74

URGENCES 24 / 24 مستعجلات





## COLOSCOPIE TOTALE

Nom : LAROUÏ

Prénom: NOREDDINE

Age : 03/07/1953

DATE: 08/06/2022

Examen Sous SEDATION

Anesthésiste : Dr. CHAHLAOUÏ

Appareil : Olympus CV 180

Clinique Dar Salam

Opérateur : EL YOUNSI

Aide : NOURA

**Indication :** Douleur abdominale récidivante avec ballonnement.

### Examen :

Préparation au Fortrans de bonne qualité satisfaisante.

Progression jusqu' au bas fond coecal dans un colon propre.

La dernière anse iléale est normale. Biopsies.

Les différents segments coliques ne présentent aucune anomalie macroscopique. Biopsies étagées systématiques.

**Conclusion : Examen Normal**

Dr. EL YOUNSI Mustapha  
Hepato Gastro Entérologue  
203, Boulevard Zerkouni  
Tél: 0522 36 01 80 / 74  
Fax: 0522 36 01 74

URGENCES 24 / 24 مستعجلات



# CABINET HÉPATO-GASTRO-ENTÉROLOGIE

**Docteur Mustapha EL YOUNSI**

Diplômé de la faculté de Médecine de Paris

Diplômé Universitaire des Hépatites Virales

Ancien Attaché des Hôpitaux de pitié-salpêtrière beaujon, Bichat - Paris

Membre de la Société Française de Gastro-Entérologie

Fibroscopie • Coloscopie • Protocologie • Ph-Métrie Oesophagienne

Echographie • CPRE + Sphinctérotomie

Casablanca le, 19/05/2022

**Mr LAROUI Nouredine**

- Coloscopie totale
- Fibroscopie Oesogastroduodénale

RDV le  
le matin à jeune  
Clinique Dar Salam

Dr. EL YOUNSI MUSTAPHA  
Hépatogastro-entérologue  
203, Résidence Ben Ham, bd Zerkouni En Face (SAHAM Ex CNIA) - Casablanca  
Tél: 05 22 36 01 80 / 05 22 36 01 74  
Fax: 05 22 36 01 74  
Gsm: 06 23 77 74 11



## CLINIQUE DAR SALAM

<b>PAIEMENT EFFECTUE PAR : M. LAROUÏ Noredidine</b> <b>NOM DU PATIENT : M. LAROUÏ Noredidine</b> <b>DATE DE NAISSANCE : 03/07/1953</b>		<b>N° DE DOSSIER : 22F08085750</b> <b>Sejour : Du 08/06/2022 au 09/06/2022</b>	
Reçu			
Paiement du 08/06/2022			
<b>Montant</b>		660,00 Dh	
<b>Type de paiement</b>		CHEQUE	
<b>Numéro du chèque :</b>		6988	
<b>Montant du chèque :</b>		660,00 Dh	

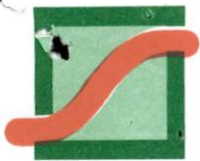
**URGENCE**  
Clinique DAR SALAM

## CLINIQUE DAR SALAM

<b>NOM DU PATIENT</b> : M. LAROUÏ Noredidine <b>DATE DE NAISSANCE</b> : 03/07/1953		<b>N° DE DOSSIER</b> : 22F08085750 <b>Sejour</b> : Du 08/06/2022 au 09/06/2022	
Reçu			
Palement du 08/06/2022 12h46			
Montant		240,00 Dh	
Type de paiement		ESPECE	

**URGENCE**  
Clinique DAR SALAM





# مصلحة دار السلام CLINIQUE DAR SALAM

NOM DU PATIENT : LAROUÏ NOUREDDINE  
CIN PATIENT :  
CONVENTION : MUPRAS

Devis

Imprimé le 02/06/2022 à 10:35:18

## CLINIQUE

PRESTATION	OBSERVATION	Qté	PRIX UNITAIRE	TOTAL
FIBROSCOPIE + COLONOSCOPIE		1	3 300,00	3 300,00
TOTAL CLINIQUE				3300.00

TOTAL GENERAL	3300.00
---------------	---------

728 Bd. Modibo Keita Casablanca 20100 - Tél : +212 5 22 851 414 - Fax : +212 5 22 830 880 - C.N.S.S. : 6387246 - Patente : 36372350 - I.F. : 1087352  
www.cliniquedarsalam.ma

URGENCES 24 /  
URGENCES 24 / 24

728 Bd. Modibo Keita Casablanca 20100 - Tél : +212 5 22 851 414 - Fax : +212 5 22 830 880 - C.N.S.S. : 6387246 - Patente : 36372350 - I.F. : 1087352

Attijari Wafa Banque Agence 2 Mars, RIB : 007 780 0001225000000356 48 Code Swift : BCMAMAMC - ICE : 001660857000058

E-mail: contact@cliniquedarsalam.ma - www.cliniquedarsalam.ma