

RECOMMANDATIONS IMPORTANTES A LIRE POUR ACTIVER LES REMBOURSEMENTS ET EVITER LES REJETS

Conditions générales :

- Le cadre réservé à l'adhérent doit être dûment renseigné.
- Le cadre réservé au médecin doit être renseigné par le praticien lui-même notamment la nature de la maladie.
- La validité de la feuille de soins est limitée à 3 mois à compter de la première consultation.
- L'entente préalable est exigée pour toute hospitalisation médicale, chirurgicale, soins dentaires spéciaux, extractions multiples, parodontie orthodontie, prothèses dentaires, prothèses auditives ou orthopédiques ainsi que pour tous les actes effectués en série.
- En cas d'accident, une déclaration précisant les causes et circonstances de l'accident est à joindre à la feuille de soins.

Pharmacie :

- Les vignettes des médicaments doivent être obligatoirement jointes aux ordonnances.
- Pour les médicaments sans vignettes une facture de la pharmacie doit être jointe.

Radiologie et Biologie :

- La facture ainsi qu'une copie des résultats des analyses ou du compte rendu (sous pli confidentiel) doivent être jointes à l'ordonnance médicale pour toute demande de remboursement.
- Un pli confidentiel du médecin prescripteur des analyses ou radios peut être demandé par le médecin conseil de la mutuelle.

Optique :

- L'ordonnance du médecin prescripteur et la facture de l'opticien sont à joindre à la feuille de soins.

Rééducation :

- L'entente préalable renseignée par le médecin prescripteur est exigée avant le début des séances de rééducations.
- Pour le remboursement, la facture et le calendrier des séances effectuées sont à joindre à la feuille de soins.

Dentaire :

- En cas de prothèses ou de traitement canaux, l'accord préalable renseigné sur la feuille de soins est obligatoire avant le début de traitement.
- La facture doit être jointe à la feuille de soins pour toute demande de remboursement.
- La radio-après soins est obligatoire en cas de prothèses ou de traitement canaux.

Maladie et Affection Longue Durée ALD et ALC :

- La déclaration de maladie chronique doit être renseignée par le médecin prescripteur et renouvelée tous les 6 mois.

Adresses Mails utiles

- Reclamation : contact@mupras.com
- Prise en charge : pec@mupras.com
- Adhésion et changement de statut : adhesion@mupras.com

La MUPRAS garantit le respect de la loi n° 09-08 relative à la protection des personnes physiques à l'égard du traitement des données à caractère personnel.

MUPRAS : Centre Allal Ben Abdellah - 6ème Etage Angle Rue Mohamed Fakir et Rue Allal Ben Abdellah - Quartier de l'Horloge Casablanca 20000 - Tél. : 05 22 20 45 45 (LG) - Fax : 05 22 22 78 18 - www.mupras.com



Déclaration de Maladie

N° W21-709986

☐ Maladie ☐ Dentaire ☐ Optique ☐ Autres

Cadre réservé à l'adhérent (e)

Matricule : 11561 Société :

☒ Actif ☐ Pensionné(e) ☐ Autre :

Nom & Prénom : Bakkali Sophie

Date de naissance :

Adresse :

Tél. : 05 22 91 29 48 Total des frais engagés : Dhs

Cadre réservé au Médecin

Cachet du médecin :

Date de consultation :

Nom et prénom du malade : BAKKALI HASSANI sofia Age :

Lien de parenté : ☐ Lui-même ☐ Conjoint ☐ Enfant

Nature de la maladie : Pertes vaginales

En cas d'accident préciser les causes et circonstances :

Dans le cas où la maladie aurait un caractère confidentiel, communiquer les renseignements sous pli confidentiel à l'attention du médecin conseil de la Mutuelle.


J'atteste sur l'honneur l'exactitude des renseignements portés sur la présente déclaration. Je déclare avoir pris connaissance de la clause relative à la protection des données personnelles.

Fait à : Casablanca Le : / /


Signature de l'adhérent(e) : [Signature]

VOLET


RELEVÉ DES FRAIS ET HONORAIRES

Dates des Actes	Natures des Actes	Nombre et Coefficient	Montant détaillé des Honoraires	Cachet et signature du Médecin attestant le Paiement des Actes
06/05/22	Cs		500,00	
	écho			

EXECUTION DES ORDONNANCES

Cachet du Pharmacien ou du Fournisseur	Date	Montant de la Facture
	06/05/22	146,90

ANALYSES - RADIOGRAPHIES

Cachet et signature du Laboratoire et du Radiologue	Date	Désignation des Coefficients	Montant des Honoraires
	05/05/22	As	300,00
	09/06/22	2x2x430	1800,00

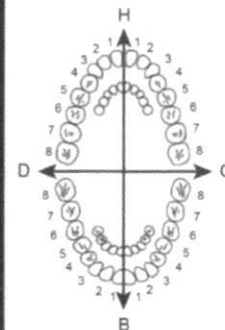
AUXILIAIRES MEDICAUX

Cachet et signature du Particulier	Date des Soins	Nombre				Montant détaillé des Honoraires
		AM	PC	IM	IV	

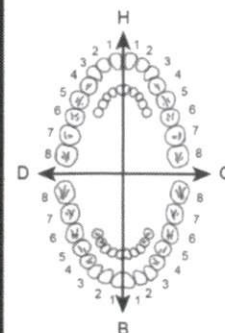
VOLET ADHERENT

* Il est entendu que le règlement est conditionné par la fourniture de tous les justificatifs exigés par la Mutuelle.

SOINS DENTAIRES



O.D.F PROTHESES DENTAIRES



Travaux	Coefficient des Travaux	Montants des Soins	Debut d'Execution	Fin d'Execution

DETERMINATION DU COEFFICIENT MASTICATOIRE

H	G
25533412	21433552
00000000	00000000
D	G
00000000	00000000
35533411	11433553
B	

(Création, remont, adjonction)
Fonctionnel, Thérapeutique, nécessaire à la profession

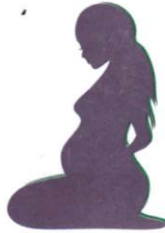DATE DU DEVIS	DATE DE L'EXECUTION

VISA ET CACHET DU PRATICIEN ATTESTANT LE DEVIS

VISA ET CACHET DU PRATICIEN ATTESTANT L'EXECUTION

Dr OUDRHIRI IDRISSI Hicham
Gynécologue - Obstétricien

Chef de clinique CHU Almeria
Ancien Chef d'Unité de Grossesses à haut risque
Médecine Foetale et Grossesses à haut risque
Echomorphologie et Echocardiologie Foetale
Chirurgie Gynécologique et Chirurgie des seins
Coelioscopie et et Hysteroscopie
Stérilité du couple, FIV - ICSI



الدكتور ودغيري إدريسي هشام
إختصاصي في أمراض النساء و التوليد

رئيس سابق لوحدة الحمل عالي المخاطر
بالمستشفى الجامعي بالميريا
الطب الجنيني والحمل عالي المخاطر
جراحة النساء والثدي
الجراحة بالمنظار
العقم والإخصاب

Casablanca le 06/05/2022

BAKKALI HASSANI Sofia

1\ POLYGYNAX OVULES

1 ovule chaque soir pendant 10 jours

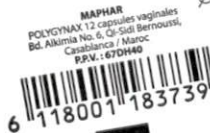2\ CANDIDAX SOLUTION LAVANTE

1 application, 2 à 3 fois par jour



Lot: 22023
À utiliser de
préférence avant le: voir Etiq flacon
PPC: 79,50 DH

PHARMACIE
L. LOCHANI
Boulevard Hassan II
Dar Bouazza
Tél: 05 22 25 10 15
RC: 399369



Dr. OUDRHIRI IDRISSI H
Gynécologue - Obstétricien
Angle Bir Anzarane et Rue Caid Alachtar
Rés. Ribh 3ème Etage - Casablanca
Tél: 0522 25 10 15 / GSM: 06 62 22 48 82

Dr. Amal JABRI

Professeur d'Anatomie Pathologique
Ex. Enseignante à la Faculté de
Médecine de Casablanca



**CENTRE DE
PATHOLOGIE
SPÉCIALISÉE
CASABLANCA**

CASAPATH

Dr. Amal BENKIRANE

Professeur d'Anatomie Pathologique
Ex. Enseignante à la Faculté
de Médecine de Casablanca

DEMANDE D'EXAMEN ANATOMO-CYTOPATHOLOGIQUE

De la part du Dr :
Nom et prénom du patient : BAKKALI HASANI SOFIA
Age : 44 Sexe :
Date de prélèvement : 06-05-2022
Renseignements cliniques et paracliniques :

Organe prélevé :

Nature de l'acte réalisé :

Biopsie antérieure : ☐ Oui ☐ Non Réf :

FCV : ☐ Vagin ☐ Exocol : ☐ Endocol :

Date des dernières règles :

Thérapeutique antérieure ou en cours :

Signature & Cachet

Boulevard Zerktaoui

شارع الزركطوني



Boulevard Abdelmoumen

TRAMWAY

شارع علي التوم

Station
CMH
Wafa
CACH

CHMR



مركز / مستشفى

RUE DES HÔPITAUX

LES URGENCES

HÔPITAL
IBN ROCHD

HÔPITAL
D'ENFANT

CENTRE DE
TRANSFUSION

Rue SEBTA

رؤية سبتة

PA 70



CENTRE DE PATHOLOGIE SPÉCIALISÉE CASABLANCA

6, rue des Hôpitaux - Résidence du Parc - 1er étage 20360 - Casablanca
Tel: 0522 22 13 46/66 - Fax : 0522 22 14 24 - Email : labocasapath@gmail.com
Patente 36333531 ICE 001624540000044 IF 40204512

FACTURE

REF : 22/3985

Date de facturation 09 / 05 / 2022
Médecin traitant Dr. OUDRHIRI IDRISSE HICHAM
Patient BAKKALI HASSANI SOFIA - 091506
Demande **C20509666 - 09/05/2022**

Liste des examens

FROTTIS

Total 300,00 Dhs
coefficient-P 273
Mode de règlement Chèque

Arrêtée la présente facture à la somme de : TROIS CENTS DIRHAMS

Centre de Pathologie Spécialisée Casablanca
6, Rue des Hôpitaux - Résidence du Parc
1er étage - Casablanca
Tel: 05 22 22 13 46 - Fax : 05 22 22 14 24

Dr. OUDRHIRI IDRISSE Hicham
Gynécologue - Obstétricien

Chef de clinique CHU Almeria
Ancien Chef d'Unité de Grossesses à haut risque
Médecine Foetale et Grossesses à haut risque
Echomorphologie et Echocardiologie Foetale
Chirurgie Gynécologique et Chirurgie des seins
Coelioscopie et Hysteroscopie
Stérilité du couple. FIV - ICSI



الدكتور ودغيري إدريسي هشام
إختصاصي في أمراض النساء و التوليد

رئيس سابق لوحدة الحمل عالي المخاطر
بالمستشفى الجامعي بالميريا
الطب الجنيني والحمل عالي المخاطر
جراحة النساء والثدي
الجراحة بالمنظار
العقم والإخصاب

06/05/2022

BAKKALI HASSANI Sofia

Tomosynthèse mammaire
Echographie Mammaire

ATCDs familiaux de 1^{er} degré de néoplasie mammaire

GENIE DE KAVIAGNOS
100, Bd Brahim Roudani - Maar
9.0522 25 10 15 / 05 22 25 13 04
5.22.25.13.07 / 05 22 25 13 04 - Fax: 05 22 25 13 04

Dr. OUDRHIRI IDRISSE H
Gynécologue - Obstétricien
Angle Bir Anzarane et Rue Caid Alachtar
Rés. Ribh 3ème Etage - Casablanca
Tél.: 0522 25 10 15 / GSM: 06 62 22 48 82



مركز الفحص الطبي بالأشعة الروداني CENTRE DE RADIODIAGNOSTIC ROUDANI

Dr. Houriya AMRANI MIKOU
Dr. Naïma BENJELLOUN DEBBAGH
Dr. Wafae MSEFER FAROUQI
Dr. Yasmina TAHIRI ZIATI
Dr. Abderrahim ADIL

Mammographie Numérisée / Tomosynthèse - Sénologie Interventionnelle -
Echographie Obstétricale 3D 4D - Echographie / Doppler Couleur - Ostéodensitométrie
Radiologie Conventiennelle - Radiologie Interventionnelle - Rachis Entier - Gonométrie
I.R.M. 1.5 Tesla - Scanner Spirale - Dentascanner

Casablanca, le 09/06/2022

FACTURE N° : FA:00 5338/22
Nom : BAKKALI HASSANI SOPHIA

Arrêtée la présente facture à la somme de : 1 200,00 Dhs

MILLE DEUX CENTS DHS

Pour le(s) examen(s) suivant(e) :

MAMMO-TOMOSYNTHESE. 900,00 Dhs

ECHOGRAPHIE MAMMAIRE 300,00 Dhs

Total de : 1 200,00 Dhs

Mode de règlement TPE

ATTIJARI WAFABANK /007780000357900000015342

INPE : 090000324

CENTRE DE RADIODIAGNOSTIC
400, Bd Brahim Roudani 1^{er} étage - Maârif - Casablanca - Maroc
Tél: 0522 23 50 70 / 0522 25 22 96 / 0522 25 13 02 / 0522 25 13 04 / 0522 25 13 07 - Fax: 0522 23 50 68
e-mail : roudani@nmail.ma

CENTRE DE RADIODIAGNOSTIC ROUDANI, S.A.R.L. au capital de 2.300.000,00 DH

400, Bd Brahim Roudani 1^{er} étage - Maârif, 20100 Casablanca - E-mail : roudani.crr@gmail.com & www.crr.ma
Tél.: 0522 23 50 70 / 0522 25 22 96 / 0522 25 13 02 / 0522 25 13 04 / 0522 25 13 07 - Fax : 0522 23 50 68
RC : 500035 - CNSS : 2097443 - TP : 35700736 - IF : 01000601 - ICE : 001719187000040



مركز الفحص الطبي بالأشعة الروداني CENTRE DE RADIODIAGNOSTIC ROUDANI

Dr. Houriya AMRANI MIKOU

Dr. Naïma BENJELLOUN DEBBAGH

Dr. Wafae MSEFER FAROUQI

Dr. Yasmina TAHIRI ZIATI

Dr. Abderrahim ADIL

Mammographie Numérisée / Tomosynthèse - Sénologie Interventionnelle -

Echographie Obstétricale 3D 4D - Echographie / Doppler Couleur - Ostéodensitométrie

Radiologie Conventionnelle - Radiologie Interventionnelle - Rachis Entier - Gonométrie

I.R.M. 1.5 Tesla - Scanner Spirale - Dentascanner

Casablanca, Le 09/06/2022

Patient

BAKKALI HASSANI SOPHIA

Médecin traitant

DR OUDRHIRI IDRISSE HICHAM

MAMMOGRAPHIE BILATERALE PLEIN CHAMP NUMERIQUE

TOMOSYNTHESE 3D

ECHOGRAPHIE MAMMAIRE ET AXILLAIRE BILATERALE

COMPTE RENDU

RC : 44 A / 2 P / Antécédent sénologique familial : mère /

Antécédent personnels :

.Mastopathie fibrokystique.

.Mai 2021 : microbiopsie plage hypoéchogène QSE droit : dystrophie fibro-kystique ; hyperplasie épithéliale sans atypies.

Examen clinique : Inspection et palpation mammaires bilatérales, sans particularités.

Technique : Appareil Hologic numérique direct : Etude des seins, avec et sans tomosynthèse, 2 incidences par seins (face et oblique) + clichés centrés agrandis sur la région rétro-aréolaire gauche.

Résultats :

* Mammographie :

- Seins de volume symétrique, sièges d'un parenchyme dense et hétérogène (type C), d'analyse radiologique extrêmement limitée.
- Il n'est pas objectivé de masse circonscrite nette, ni de zone de distorsion architecturale glandulaire d'allure suspecte en projection des deux plages mammaires.
- Présence d'un semis de microcalcifications rétro-aréolaires gauches éparées, semblant d'aspect stable par rapport au précédent bilan réalisé en 2020.
- On note en outre au niveau du Q.S.E. distal du même sein, la présence d'un foyer de microcalcifications, constitué d'une vingtaine de microcalcifications amorphes. Celui-ci était visible sur le précédent bilan réalisé en 2020, mais avec moins de microcalcifications.
- Les revêtements cutanés sont fins.
- Ganglions axillaires bilatéraux, d'aspect liposcléreux banal.



مرکز الفحص الطبي بالأشعة الروداني CENTRE DE RADIODIAGNOSTIC ROUDANI

Dr. Houriya AMRANI MIKOU

Dr. Naïma BENJELLOUN DEBBAGH

Dr. Wafae MSEFER FAROUQI

Dr. Yasmina TAHIRI ZIATI

Dr. Abderrahim ADIL

Mammographie Numérisée / Tomosynthèse - Sénologie Interventionnelle -

Echographie Obstétricale 3D 4D - Echographie / Doppler Couleur - Ostéodensitométrie

Radiologie Conventionnelle - Radiologie Interventionnelle - Rachis Entier - Gonométrie

I.R.M. 1.5 Tesla - Scanner Spirale - Dentascanner

* L'échographie complémentaire :

- Montre la présence de remaniements de mastopathie fibrokystique, avec kystes à paroi fine et contenu transonore, notamment répartis comme suit :

* Sein gauche :

- ♦ U.Q.E. : 12 mm, 7 mm et 4, 2 mm.
- ♦ Région sous-aréolaire : 4 mm et 4, 6 mm.

* Sein droit :

- ♦ U.Q.S. : 7, 3 mm et 7, 3 mm.
- ♦ U.Q.Int : 12, 4 mm et 8, 7 mm.
- ♦ U.Q.Inf : 4, 8 mm.

- On note en outre en projection de la région sous-aréolaire externe gauche (4H/1 cm) la présence d'une masse ovale à bords nets, à grand axe parallèle aux plans cutanés, mesurant L= 8, 3 mm, l= 8, 2 mm, ép= 3, 9 mm, de structure hypoéchogène non atténuante, non vascularisée à l'examen doppler couleur. La plage hypoéchogène biopsiée en 2021 est difficilement retrouvée, d'aspect stable.

- Absence d'image ganglionnaire d'allure suspecte visible au niveau des creux axillaires.

Conclusion :

- Persistance de remaniements de mastopathie fibrokystique bilatérale.
- Région sous-aréolaire externe gauche : masse hypoéchogène infra-centimétrique, sans caractère échographique suspect, d'aspect compatible soit avec un kyste remanié soit avec un fibroadénome.
- Aspect inchangé des microcalcifications rétro-aréolaires gauches connues.
- Foyer de microcalcifications se projetant sur le Q.S.E. distal gauche, en augmentation par rapport au précédent examen. Une vérification histologique de ces microcalcifications est préférable, par macrobiopsie sous stéréotaxie.

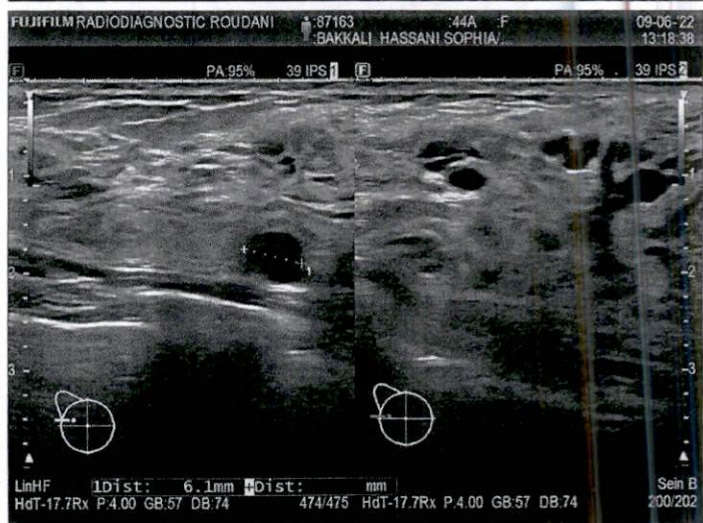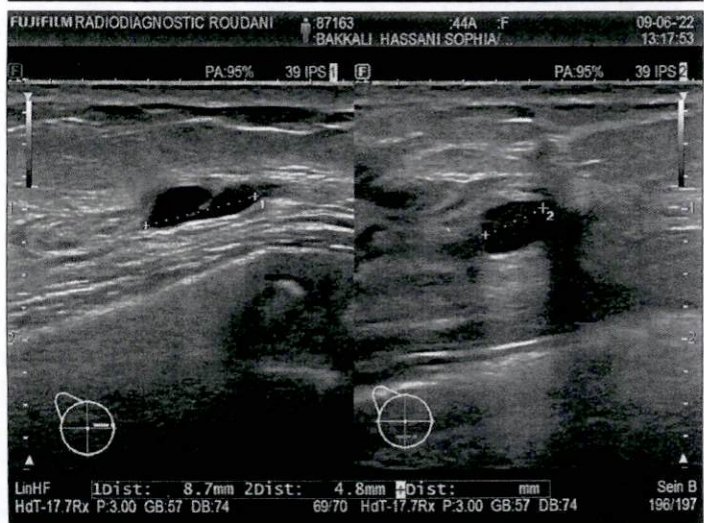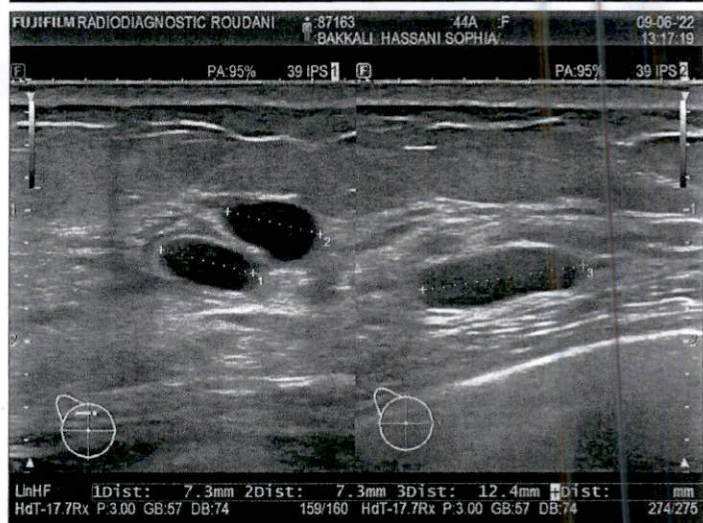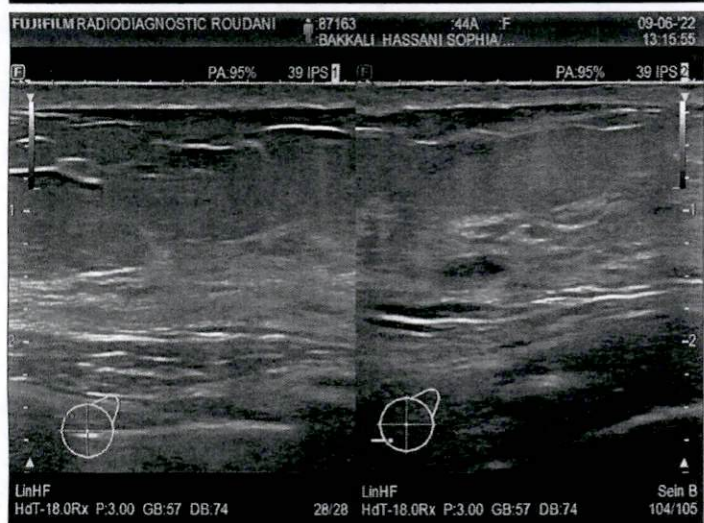
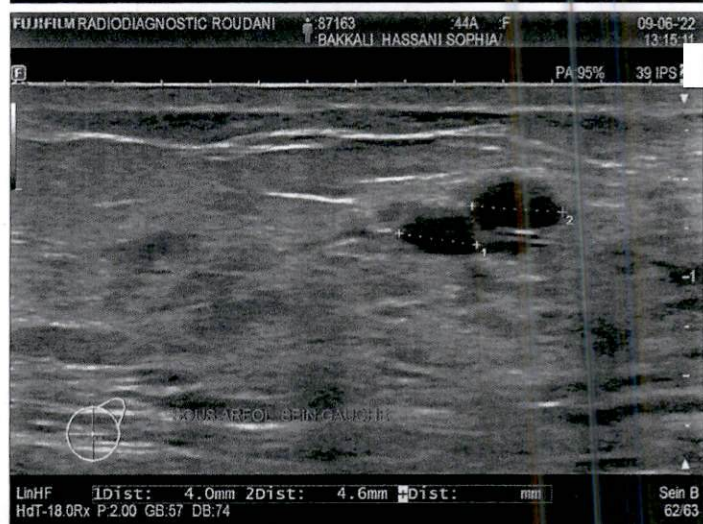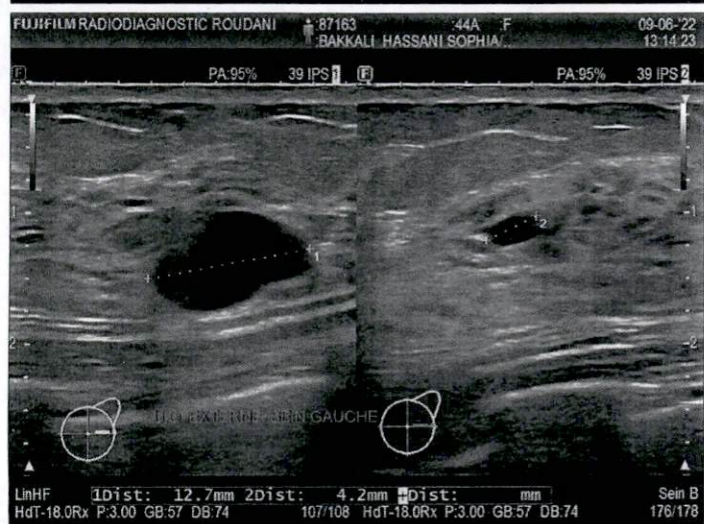
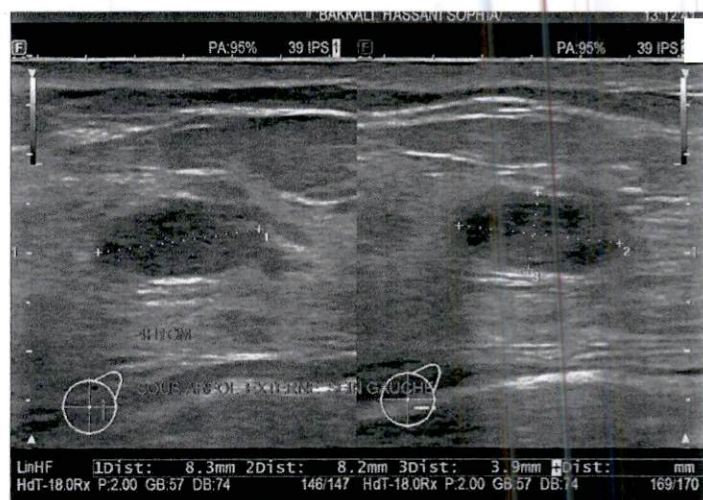
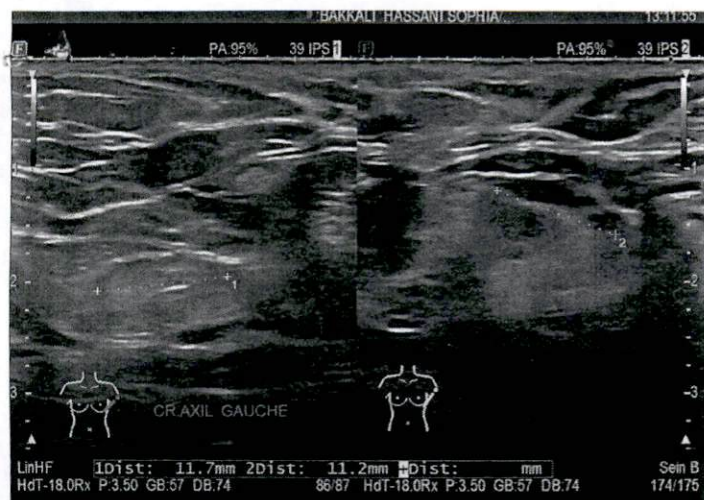
Examen classé ACR 4 à gauche, ACR 2 à droite de la classification BI-RADS.

NB : nous nous tenons à votre disposition pour cet éventuel examen.

En vous remerciant de votre confiance

Signé : Dr. Naïma BENJELLOUN

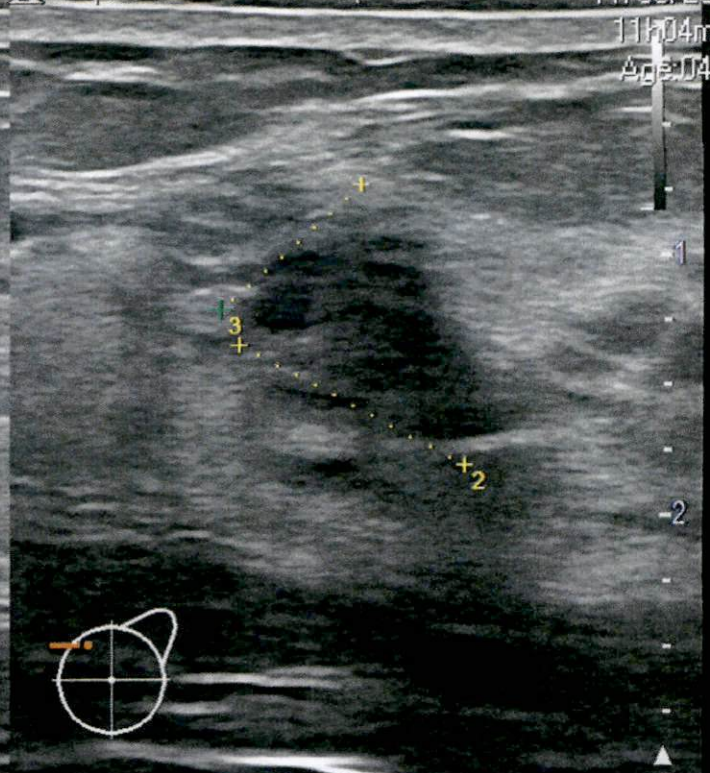
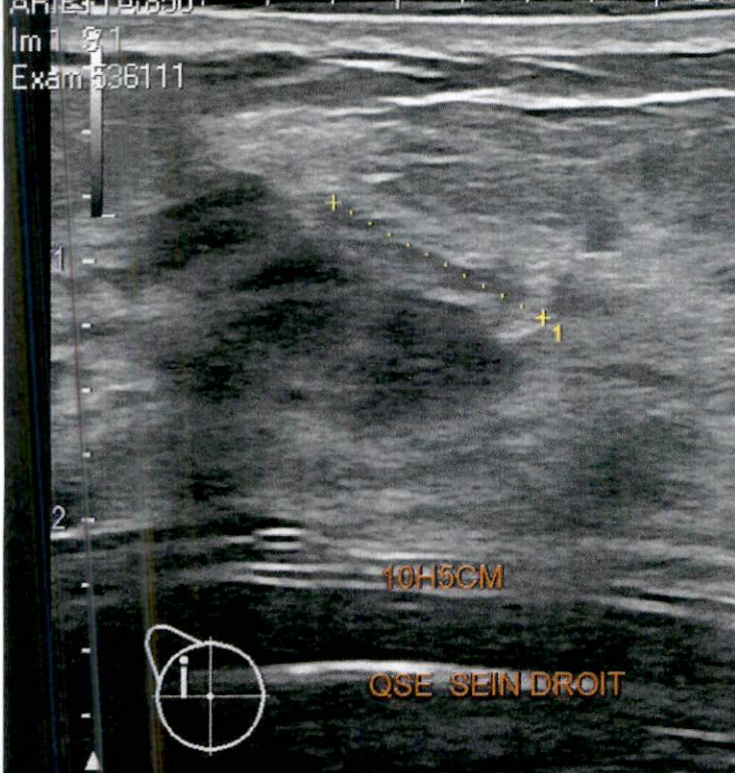
NB : Prière de rapporter les anciens clichés en cas de nouvel examen.



Hitachi, Ltd.
 ARIETTA 850
 Im 1 2.1
 Exam 536111

PA:95% 39 IPS 1 (H)

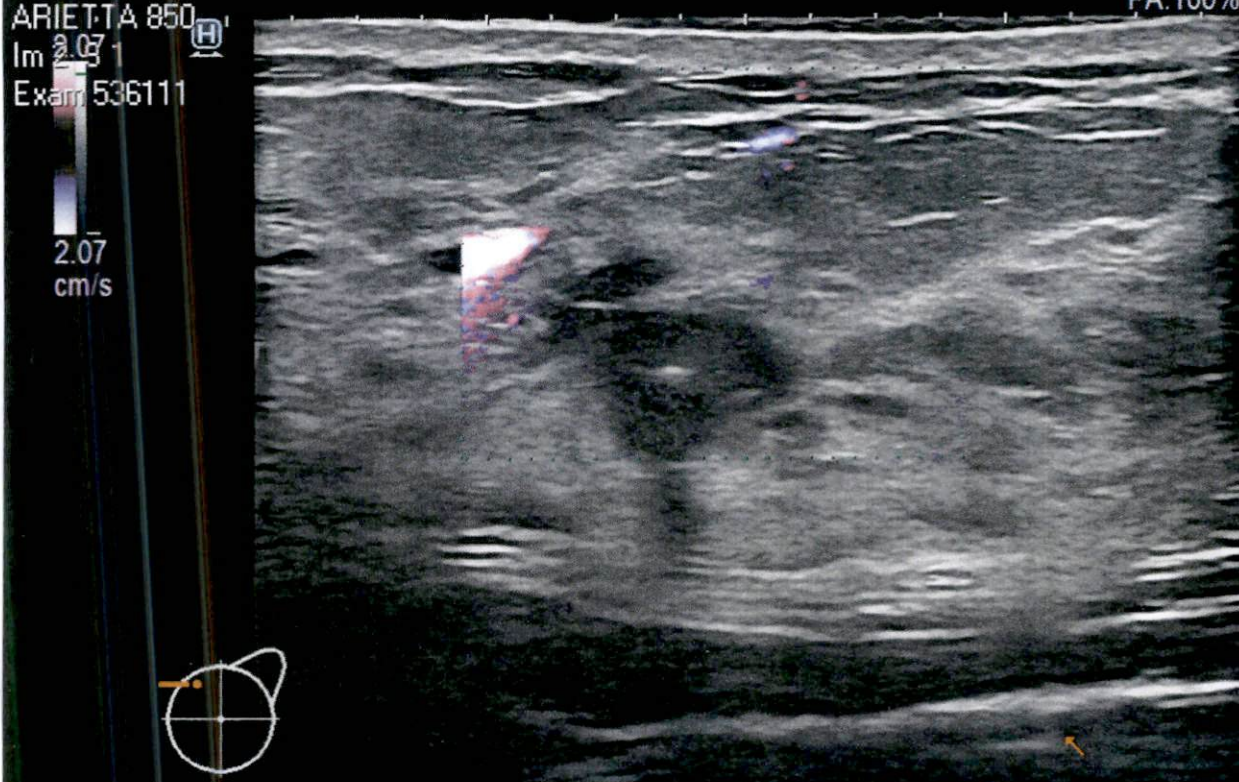
PA:95% 39 IPS 2
 11/06/2022
 11h04m55
 Age:044Y



LinHF 1Dist: 9.2mm 2Dist: 9.8mm 3Dist: 7.2mm 4Dist: mm
 HdT-18.0Rx P:3.00 GB:57 DB:74 40/41 HdT-18.0Rx P:3.00 GB:57 DB:74
 ECHOGRAPHIE MAMMAIRE / ECHOGRAPHIE MAMMAIRE

Hitachi, Ltd.
 ARIETTA 850
 Im 2 0.7
 Exam 536111

PA:100% 14 IPS 2
 11/06/2022
 11h05m49
 Age:044Y



LinHF 24/25
 HdT-18.0Rx P:3.00 GB:57 DB:74
 ECHOGRAPHIE MAMMAIRE / ECHOGRAPHIE MAMMAIRE

Dr. Amal BENKIRANE

Professeur d'Anatomie Pathologique
Ex. Enseignante à la Faculté de
Médecine de Casablanca



**CENTRE DE
PATHOLOGIE
SPÉCIALISÉE
CASABLANCA**

CASAPATH

Dr. Lamia JABRI

Professeur d'Anatomie Pathologique
Ex. Enseignante à la Faculté de
Médecine de Casablanca

RECU LE : 09/05/2022
EDITE LE : 10/05/2022

NOM & PRENOM : BAKKALI HASSANI SOFIA
PRESCRIPTEUR : Dr. OUDRHIRI IDRISSE HICHAM
AGE : 44 ans
Code Patient : 091506
N/REF : 20509666
ORGANE : FROTTIS DU COL

RENSEIGNEMENTS CLINIQUES
FCV

COMPTE RENDU ANATOMOPATHOLOGIQUE

- Frottis en milieu liquide selon la technique Prepstain

- Qualité du frottis :
Très bonne qualité.

- CLASSE DU FROTTIS SELON LE SYSTEME DE BETHESDA :
Pas de lésion intra-épithéliale ou de malignité.

- Description cytologique :

Le frottis étudié après cyto-centrifugation de l'échantillon recueilli en milieu liquide montre une population cellulaire essentiellement inflammatoire faite de polynucléaires neutrophiles. La cellularité est peu abondante faite de cellules malpighiennes superficielles à cytoplasme éosinophile et à noyau petit régulier avec une chromatine fine sans anomalie du rapport nucléocytoplasmique. L'interprétation des cellules est souvent gênée par l'abondance des polynucléaires neutrophiles.

Il est également retrouvé des cellules endocervicales régulières sous forme de cellules isolées dispersées.

Il n'est pas noté de signes cytologiques d'infestation virale ou de signes de dysplasie.

CONCLUSION :

- Frottis cervical très inflammatoire.
- Absence de signes cytologiques de dysplasie ou de néoplasie.
- Un contrôle après traitement est souhaitable.

Signé : Dr. Lamia JABRI

Pr. Lamia JABRI
Anatomopathologiste
Centre de Pathologie Casapath
Rue des Hôpitaux 86, 88, parc Casablanca
Tél : 05 22 22 13 46 / 66 - Fax : 05 22 22 14 24

Dr OUDRHIRI IDRISSE Hicham

Gynécologue - Obstétricien

Chef de clinique CHU Almeria

Ancien Chef d'Unité de Grossesses à haut risque

Médecine Foetale et Grossesses à haut risque

Echomorphologie et Echocardiologie Foetale

Chirurgie Gynécologique et Chirurgie des seins

Coelioscopie et Hysteroscopie

Stérilité du couple. FIV - ICSI



الدكتور ودغيري إدريسي هشام

إختصاصي في أمراض النساء و التوليد

رئيس سابق لوحدة الحمل عالي المخاطر

بالمستشفى الجامعي بالميريا

الطب الجنيني والحمل عالي المخاطر

جراحة النساء والثدي

الجراحة بالمنظار

العقم والإخصاب

NOTE D'HONORAIRES

Date : 06/05/22

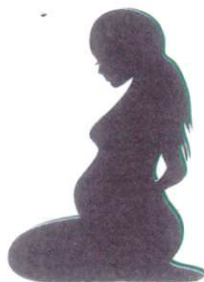Nom et Prénom : BAKKALI HASSANI Sofia

Le montant de la note d'honoraires relative à l'examen de la patiente sous nommée est de 500dh, et, détaillé comme suit :

- Prix de la consultation : 300 DH
- Prix de l'échographie : 200 DH

Signé : Dr. OUDRHIRI IDRISSE H

Dr. OUDRHIRI IDRISSE H
Gynécologue - Obstétricien
Bir Anzarane et Rue Caïd Alachtar
05 22 25 10 15 - 06 62 22 48 82



COMPTE RENDU

Nom et Prénom : BAKKALI HASSANI Sofia

Âge : 44 ans

Date de consultation : 06/05/2022

Exploration Gynécologique

Antécédents Familiaux : Néoplasie mammaire

Antécédents Personnels : RAS

Antécédents Gynéco-Obstétricaux : Césarienne

DDR : 11/04/2022

FM : 7/30

FO : 31222

Contraception : Stérilet Cu

Motif de Consultation :

Examen Gynécologique & Complémentaire:

Génitaux externes normaux, pas de saignement vaginal, leucorrhées non spécifiques, col de nullipare d'aspect macroscopique normal, utérus mobile non douloureux à la palpation, annexes non palpables et douglas libre. Frottis CV réalisé.

Echographie :

Utérus en anteflexion, de forme et caractéristiques normales, endomètre homogène et régulier de 11mm, stérilet intracavitaire, ovaires normaux, cul de sac de douglas libre.

Conclusion :

Pertes vaginales.

FCV.

Dr. OUDRHIRI IDRISSE H
Gynécologue - Obstétricien
Angle Bir Anzarane et Rue Caid Alachtar
Rés. Ribh 3ème Etage - Casablanca
Tel: 0522 25 10 15 / GSM: 06 62 22 48 82
Dr. OUDRHIRI IDRISSE H

E3-12A/Gynecologic 19D08 0cm/M0 69MTm0 306-05-2022 14.38.28
2D C50.DB/18MI10/P90/Frq Gen 8.0cm

D1 11.26 mm

