

RECOMMANDATIONS IMPORTANTES A LIRE POUR ACTIVER LES REMBOURSEMENTS ET EVITER LES REJETS

Conditions générales :

- Le cadre réservé à l'adhérent doit être dûment renseigné.
- Le cadre réservé au médecin doit être renseigné par le praticien lui-même notamment la nature de la maladie.
- La validité de la feuille de soins est limitée à 3 mois à compter de la première consultation.
- L'entente préalable est exigée pour toute hospitalisation médicale, chirurgicale, soins dentaires spéciaux, extractions multiples, parodontie orthodontie, prothèses dentaires, prothèses auditives ou orthopédiques ainsi que pour tous les actes effectués en série.
- En cas d'accident, une déclaration précisant les causes et circonstances de l'accident est à joindre à la feuille de soins.

Pharmacie :

- Les vignettes des médicaments doivent être obligatoirement jointes aux ordonnances.
- Pour les médicaments sans vignettes une facture de la pharmacie doit être jointe.

Radiologie et Biologie :

- La facture ainsi qu'une copie des résultats des analyses ou du compte rendu (sous pli confidentiel) doivent être jointes à l'ordonnance médicale pour toute demande de remboursement.
- Un pli confidentiel du médecin prescripteur des analyses ou radios peut être demandé par le médecin conseil de la mutuelle.

Optique :

- L'ordonnance du médecin prescripteur et la facture de l'opticien sont à joindre à la feuille de soins.

Rééducation :

- L'entente préalable renseignée par le médecin prescripteur est exigée avant le début des séances de rééducations.
- Pour le remboursement, la facture et le calendrier des séances effectuées sont à joindre à la feuille de soins.

Dentaire :

- En cas de prothèses ou de traitement canaux, l'accord préalable renseigné sur la feuille de soins est obligatoire avant le début de traitement.
- La facture doit être jointe à la feuille de soins pour toute demande de remboursement.
- La radio-après soins est obligatoire en cas de prothèses ou de traitement canaux.

Maladie et Affection Longue Durée ALD et ALC :

- La déclaration de maladie chronique doit être renseignée par le médecin prescripteur et renouvelée tous les 6 mois.

Adresses Mails utiles

- Reclamation : contact@mupras.com
- Prise en charge : pec@mupras.com
- Adhésion et changement de statut : adhesion@mupras.com

La MUPRAS garantit le respect de la loi n° 09-08 relative à la protection des personnes physiques à l'égard du traitement des données à caractère personnel.

MUPRAS : Centre Allal Ben Abdellah - 6ème Etage Angle Rue Mohamed Fakir et Rue Allal Ben Abdellah - Quartier de l'Horloge Casablanca 20000 - Tél : 05 22 20 45 45 (LG) - Fax : 05 22 22 78 18 - www.mupras.com



MUPRAS
Mutuelle de Prévoyance
& d'Actions Sociales
de Royal Air Maroc

Déclaration de Maladie

N° W21-690492

123890

☒ Maladie

☐ Dentaire

☐ Optique

☐ Autres

Cadre réservé à l'adhérent (e)

Matricule : 00356

Société :

☐ Actif

☒ Pensionné(e)

☐ Autre :

Nom & Prénom : TAOUZER MUHAMMED

Date de naissance : 27-02-1942

Adresse : TAMARI ANFA, Ville 138

DAR BOUAZZA

Tél : 0651928149

Total des frais engagés :

Dhs

Cadre réservé au Médecin

Cachet du médecin :

Dr SAMALI Hamza
Oncologue Radiothérapeute
Cabinet d'Oncologie
Av. Ibn Badis, Centre Ibn Badis, Imm P Appt 11
N°11 - El Jadida
Tél : 05 28 37 26 57 - 06 21 49 75 52
18-07-2022

Date de consultation :

Nom et prénom du malade :

Age :

Lien de parenté :

☒ Lui-même

☐ Conjoint

☐ Enfant

Nature de la maladie :

neoplasie

En cas d'accident préciser les causes et circonstances :

Dans le cas où la maladie aurait un caractère confidentiel, communiquer les renseignements sous pli confidentiel à l'attention du médecin conseil de la Mutuelle.

J'atteste sur l'honneur l'exactitude des renseignements portés sur la présente déclaration. Je déclare avoir pris connaissance de la clause relative à la protection des données personnelles.

Fait à : Casablanca

Le : 18/07/2022

Signature de l'adhérent(e) :

[Signature]

VOLET ADHERENT

RELEVÉ DES FRAIS ET HONORAIRES

Dates des Actes	Natures des Actes	Nombre et Coefficient	Montant détaillé des Honoraires	Cachet et signature du Médecin attestant le Paiement des Actes
18/07/2022				INF : 091142155
18.07.22	C			

Dr. MRANI ZENTAR ALAÏ
Radiologue
Interventionnel
Spécialiste en Radiologie
Oncologique
Cabinet d'Oncologie
Centre Ibn Badis, Imm P A
N°11 - El Jadida
Tél: 05 23 37 26 57 - 06 21 49 75 52

EXECUTION DES ORDONNANCES

Cachet du Pharmacien ou du Fournisseur	Date	Montant de la Facture

ANALYSES - RADIOGRAPHIES

Cachet et signature du Laboratoire et du Radiologue	Date	Désignation des Coefficients	Montant des Honoraires
	18.07.22	Idm T.A.P	2968,00
	18.07.22	Scintigraphie	1900,00

AUXILIAIRES MEDICAUX

Date des Soins	Nombre				Montant détaillé des Honoraires
	AM	PC	IM	IV	

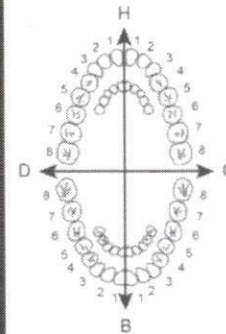
VOLET ADHERENT

* Il est entendu que le règlement est conditionné par la fourniture de tous les justificatifs exigés par la Mutuelle.

SOMME DES FRAIS

Traitées

Soins

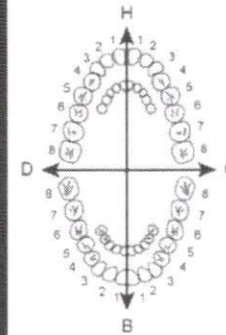


O.D.F
PROTHESES DENTAIRES

DETERMINATION DU CCEFFICIENT
MASTICATOIRE

H	
25533412	21433552
00000000	00000000
G	
00000000	00000000
35533411	11433553
B	

[Création, remont, adjonction]
Fonctionnel, Thérapeutique, nécessaire à la profession



COEFFICIENT
DES TRAVAUX

MONTANTS
DES SOINS

DEBUT
D'EXECUTION

FIN
D'EXECUTION

COEFFICIENT
DES TRAVAUX

MONTANTS
DES SOINS

DATE DU
DEVIS

DATE DE
L'EXECUTION

VISA ET CACHET DU PRATICIEN ATTESTANT LE DEVIS

VISA ET CACHET DU PRATICIEN ATTESTANT L'EXECUTION



مصحة الساحل للأنكولوجيا

CLINIQUE D'ONCOLOGIE LE LITTORAL



090003906

RADITHERAPIE CONFORMATIONNELLE ET DOSIMETRIE 3D • RADITHERAPIE PAR MODULATION D'INTENSITE : IMRT • RAPID-ARC •
RADIO-CHIRURGIE STEREOTAXIQUE • CURIETHERAPIE HAUT DEBIT • MEDECINE NUCLEAIRE • ONCOLOGIE MEDICALE • ONCO. HEMATOLOGIE
GREFFE DE MOELLE OSSEUSE • RADIOLOGIE • CHIRURGIE CARCINOLOGIQUE • CHIRURGIE REPARATRICE ET ESTHETIQUE • SOINS INTENSIFS
REANIMATION ET TRAITEMENT DE LA DOULEUR • SOINS PALLIATIFS • RADIOFREQUENCE • DEPISTAGE ET DIAGNOSTIC DES TUMEURS

In Nouam el Tamzer

Dr. Younes SHIMI
Clinique d'Oncologie Le Littoral
Spécialiste en Médecine nucléaire
Salaj 3, Bd. La Grande Ceinture Ain Diab
Casa - Anfa
Tél : 0620 66 68 90/91/92
Fax : 05 22 79 86 96 / 05 22 79 69 89

19 1071 2022

Dr. Younes SHIMI
Clinique d'Oncologie Le Littoral
Spécialiste en Médecine nucléaire
Salaj 3, Bd. La Grande Ceinture Ain Diab
Interventionnel, Cancérologie et Vasculaire
Tél : 0620 66 68 90/91/92
Fax : 05 22 79 86 96 / 05 22 79 69 89



051193730

Age : 80y

ADx prostate 705

Soins Analgésiques LHRH + Abouclon

PSA : 0,57 (Probable / valeur : 0,55)

de nouveau suivis Janvier 2022 :

Ischémique Pubaire + Sympathique

SAMALI Hamza
Oncologue Radiothérapeute
Cabinet d'Oncologie
Centre Ibn Badis, Imad Apt 11
El Jadida
051-06 21 49 55

Salaj 3, Bd la Grande Ceinture Ain Diab, 20180 Casablanca, Maroc

Pour accéder : Tram ligne 1, direction Ain Diab, station Le Littoral

☎ (+212) 5 20 66 68 90 / 91 / 92 • 📠 (+212) 5 22 79 75 94 / (+212) 5 22 79 86 96 • @contact@cliniquelelittoral.ma

www.cliniquelelittoral.ma



مصحة الساحل للأنكولوجيا

CLINIQUE D'ONCOLOGIE LE LITTORAL



090003906

RADIOTHERAPIE CONFORMATIONNELLE ET DOSIMETRIE 3D • RADIOTHERAPIE PAR MODULATION D'INTENSITE : IMRT • RAPID-ARC •
RADIO-CHIRURGIE STEREOTAXIQUE • CURIETHERAPIE HAUT DEBIT • MEDECINE NUCLEAIRE • ONCOLOGIE MEDICALE • ONCO.HEMATOLOGIE
GREFFE DE MOELLE OSSEUSE • RADIOLOGIE • CHIRURGIE CARCINOLOGIQUE • CHIRURGIE REPARATRICE ET ESTHETIQUE • SOINS INTENSIFS
REANIMATION ET TRAITEMENT DE LA DOULEUR • SOINS PALLIATIFS • RADIOFREQUENCE • DEPISTAGE ET DIAGNOSTIC DES TUMEURS

Dr. Ismael Tamer

Dr. M. ZENTAR Alae
Radiologue Spécialiste en Radiologie
Interventionnelle
Clinique d'Oncologie Le Littoral

18 / 07 / 2022

Age: 80

091143730

ADK prostate T40s.

PSA 11.40 ng/ml Analogue + Abiraterone

Suivi d'ECG & CG en cours

→ N+viscéral ?

Dr. SAMLALI Hamza

Oncologue Radiothérapeute

Cabinet d'Oncologie

Av. Ibn Badis, Centre Ibn Badis, Imm. P. Appt 11

N°11 - El Jadida

Tel: 05 23 37 26 57 - 06 21 49 75 52

Salaj 3, Bd la Grande Ceinture Ain Diab, 20180 Casablanca, Maroc

Pour accéder : Tram ligne 1, direction Ain Diab, station Le Littoral

☎ (+212) 5 20 66 68 90 / 91 / 92 • 📠 (+212) 5 22 79 75 94 / (+212) 5 22 79 26 96 • @contact@cliniquelelittoral.ma

www.cliniquelelittoral.ma



RADIOTHERAPIE CONFORMATIONNELLE ET DOSIMETRIE 3D • RADIOTHERAPIE PAR MODULATION D'INTENSITE : IMRT • RAPID-ARC • RADIO-CHIRURGIE STEREOTAXIQUE •
CURIETHERAPIE HAUT DEBIT • MEDECINE NUCLEAIRE • ONCOLOGIE MEDICALE • ONCO.HEMATOLOGIE • GREFFE DE MOELLE OSSEUSE • RADIOLOGIE •
CHIRURGIE CARCINOLOGIQUE • CHIRURGIE REPARATRICE ET ESTHETIQUE • SOINS INTENSIFS • REANIMATION ET TRAITEMENT DE LA DOULEUR •
SOINS PALLIATIFS • RADIOFREQUENCE • DEPISTAGE ET DIAGNOSTIC DES TUMEURS

Casablanca Le : 19/07/2022

Etablie par CHAIMAA NUCLEAIRE Page 1/1

Facture N° 12934/22

Identification

N° Dossier : X2G181305

N° Identifiant : 2103738/21

Nom & Prénom : TAOUZER MOHAMED

Date Entrée : 18/07/2022

Date Sortie : 18/07/2022

C.I.N. : B109718

Adresse : RES TAMARIS ANFA 01 VILLA NR 138 DAR BOUAZZA

Traitement : Medecine nucleaire

NOUACEUR

Médecin : SAMLALI HAMZA

Prestations

IMAGERIE MEDICALE	Nombre	Prix U.	L.C.	Coef	Montant
Scintigraphie osseuse	1	1 900,00			1 900,00
Total Rubrique :					1 900,00
					1 900,00
PARTIE CLINIQUE :					
TOTAL FACTURE					1 900,00

Encaissement :

Espèce :	Chèque :	Solde :
	1900	


Arrêtée la présente Facture à la somme de :

Mille neuf cents Dirhams

Cachet et signature

Clinique d'Oncologie Le Littoral
Salaj 3, Bd. La Grande Ceinture Ain Diab
Casa - Anfa - Tél : 0520 66 68 90 / 91 / 92
Fax : 0522 64 81 52 / 05 22 79 75 94

Clinique d'Oncologie Le Littoral
Salaj 3, Bd. La Grande Ceinture Ain Diab
Casa - Anfa - Tél : 0520 66 68 90 / 91 / 92
Fax : 0522 64 81 52 / 05 22 79 75 94



RADIOThERAPIE CONFORMATIONNELLE ET DOSIMETRIE 3D • RADIOThERAPIE PAR MODULATION D'INTENSITE : IMRT • RAPID-ARC • RADIO-CHIRURGIE STEREOTAXIQUE •
CURIETHERAPIE HAUT DEBIT • MEDICINE NUCLEAIRE • ONCOLOGIE MEDICALE • ONCO.HEMATOLOGIE • GREFFE DE MOELLE OSSEUSE • RADIOLOGIE •
CHIRURGIE CARCINOLOGIQUE • CHIRURGIE REPARATRICE ET ESTHETIQUE • SOINS INTENSIFS • REANIMATION ET TRAITEMENT DE LA DOULEUR •
SOINS PALLIATIFS • RADIOFREQUENCE • DEPISTAGE ET DIAGNOSTIC DES TUMEURS

Page : 1/1

DATE: 18/07/2022

Détail de la pharmacie consommée

Patient

Dossier N° X2G181305

Date	Produit consommé	Quantité	Prix Unit.	Montant
18/07/2022	OMNIPAQUE 350MG/50ML	2	134,00	268,00
Total				268,00
Total journée 18/07/2022				268,00
Total produits consommés :				268,00

Clinique d'Oncologie Le Littoral
Salaj 3, Bd. La Grande Ceinture Ain Diab
Casa - Anfa - Tél : 0520 66 68 90 / 91 / 92
Fax : 0522 64 81 52 / 05 22 79 75 94

OMNIPAQUE 350 mg l/ml IOHEXOL
أومنيباك 350 ملغ يود/مل إيوكسل
يستعمل للحقن داخل الأوعية :
via intraveineuse ou intra-artérielle

CE PRODUIT + GROSSESSE = DANGER
هذا المنتج + الحمل = خطر
Ne pas utiliser chez la femme enceinte,
sauf en l'absence d'alternative thérapeutique
لا يستعمل لدى المرأة الحامل إلا عند غياب علاج بديل

Respecter les doses prescrites
(احترموا مقادير الوصفة)

Liste I
Médicament soumis à prescription médicale
Iniquement sur ordonnance

Dواء يقدم إلا على وصفة
Néteur de la DE :
E Healthcare AS
Iycoveien 1, P.O.Box 4220 Nydalen,
NO-0401 Oslo, Norvège.
Distribué par : Cyclopharma S.A. Lot 84,
Z.I. Ouled saïeh, Bouskoura, 27182 Casablanca

PH
134DH00

OMNIPAQUE 350 mg l/ml IOHEXOL
أومنيباك 350 ملغ يود/مل إيوكسل
يستعمل للحقن داخل الأوعية :
Via intraveineuse ou intra-artérielle

CE PRODUIT + GROSSESSE = DANGER
هذا المنتج + الحمل = خطر
Ne pas utiliser chez la femme enceinte,
sauf en l'absence d'alternative thérapeutique
لا يستعمل لدى المرأة الحامل إلا عند غياب علاج بديل

Respecter les doses prescrites
(احترموا مقادير الوصفة)

Liste I
Médicament soumis à prescription médicale
Iniquement sur ordonnance

Dواء يقدم إلا على وصفة
Néteur de la DE :
E Healthcare AS
Iycoveien 1, P.O.Box 4220 Nydalen,
NO-0401 Oslo, Norvège.
Distribué par : Cyclopharma S.A. Lot 84,
Z.I. Ouled saïeh, Bouskoura, 27182 Casablanca

PH
134DH00



RADIOTHERAPIE CONFORMATIONNELLE ET DOSIMETRIE 3D • RADIOTHERAPIE PAR MODULATION D'INTENSITE : IMRT • RAPID-ARC • RADIO-CHIRURGIE STEREOTAXIQUE •
CURIETHERAPIE HAUT DEBIT • MEDECINE NUCLEAIRE • ONCOLOGIE MEDICALE • ONCO. HEMATOLOGIE • GREFFE DE MOELLE OSSEUSE • RADIOLOGIE •
CHIRURGIE CARCINOLOGIQUE • CHIRURGIE REPARATRICE ET ESTHETIQUE • SOINS INTENSIFS • REANIMATION ET TRAITEMENT DE LA DOULEUR •
SOINS PALLIATIFS • RADIOFREQUENCE • DEPISTAGE ET DIAGNOSTIC DES TUMEURS

Facture N° 12894/22

Casablanca Le : 18/07/2022

Etablie par WIJDANE RADIOLOGIE Page 1/1

Identification

N° Dossier : X2G181305

N° Identifiant : 2103738/21

Nom & Prénom : TAOUZER MOHAMED

C.I.N. : B109718

Date Entrée : 18/07/2022

Date Sortie : 18/07/2022

Adresse : RES TAMARIS ANFA 01 VILLA NR 138 DAR BOUAZZA

NOUACEUR

Médecin : SAMLALI HAMZA

Traitement : Bilan radiologique

Prestations

	Nombre	Prix U.	L.C.	Coef	Montant
IMAGERIE MEDICALE					
Tdm thoraco-abdomino-pelvienne	1	2 700,00			2 700,00
					Total Rubrique : 2 700,00
PHARMACIE					
Pharmacie	1	268,00			268,00
					Total Rubrique : 268,00
PARTIE CLINIQUE :					2 968,00
Encaissement :					
TOTAL FACTURE					2 968,00

Espèce :

Chèque :

Solde :

2968

Arrêtée la présente Facture à la somme de :

Deux mille neuf cent soixante huit Dirhams

Clinique d'Oncologie Le Littoral

Salaj 3, Bd. La Grande Ceinture Ain Diab

Casa - Anfa - Tél : 0520 66 68 90 / 91 / 92

Fax : 0522 64 81 52 / 05 22 79 75 94

Cachet et signature

Clinique d'Oncologie Le Littoral

Salaj 3, Bd. La Grande Ceinture Ain Diab

Casa - Anfa - Tél : 0520 66 68 90 / 91 / 92

Fax : 0522 64 81 52 / 05 22 79 75 94



090003906

Dr. Alae MRANI ZENTAR

Spécialiste en Imagerie Médicale
Radiologie Interventionnelle
Cancérologie et Vasculaire
Lauréat de l'université de Versailles-
Saint-Quentin-en-Yvelines

Casablanca, le 18/07/2022

Nom : Mr TAOUZER

Prénom : MOHAMED

Médecin traitant : Dr SAMLALI Hamza

A

SCANNER THORACO-ABDOMINO-PELVIEN

Indication :

80 ans, adénocarcinome prostatique métastatique à l'os. Bilan d'évaluation.

Technique :

Acquisition hélicoïdale des apex pulmonaires jusqu'au pelvis après injection de contraste.

Résultats :Au niveau thoracique :

Absence d'adénomégalie de volume significatif. Intégrité du médiastin postérieur.

Absence de cardiomégalie ou d'épanchement péricardique.

Nette diminution en nombre de l'atteinte nodulaire pulmonaire le plus volumineux est toujours visualisé au niveau du segment latéral du lobe moyen d'aspect stable mesurant 5 mm.

À l'heure Absence de foyer de type alvéolaire ou interstitiel. Absence de trouble de ventilation.

Pas d'anomalie des grosses bronches.

A l'étage sus-mésocolique :**Le foie** est de taille et de densité normales, sans anomalie des voies biliaires et de la vésicule.**Pancréas** de taille normale, de densité homogène sans dilatation du Wirsung.

Gauche réduit de taille avec sonde double J en place siège d'un kyste rénal polaire supérieur.

Rein droit de taille normale siège d'un volumineux kyste médiorénal simple.

La rate et les surrénales sont sans particularité.

Pas d'adénopathie coelio-mésentérique de volume significatif.

A l'étage pelvien :**Anses digestives** sans particularité sans anomalie des mésos.Absence d'anomalie **vésicale**.

Absence d'anomalie recto sigmoïdienne.

Pas d'adénopathie profonde.

Absence d'épanchement dans le Douglas.

Multiples ganglions inguinaux bilatéraux d'architecture conservée.

En fenêtre osseuse :

Aspect stable de l'atteinte osseuse ostéocondensante de la branche pubienne iliaque gauche étendue à l'ischion d'allure secondaire.

• IRM 1,5T

• Scanner Multibarrettes

• Radiologie Conventionnelle

• Mammographie

• Tomosynthese

• Échographie Doppler

• Radiologie Interventionnelle

Diagnostic et Thérapeutique



Dr. Alae MRANI ZENTAR

Spécialiste en Imagerie Médicale
Radiologie Interventionnelle
Cancérologique et Vasculaire
Lauréat de l'université de Versailles-
Saint-Quentin-en-Yvelines

Conclusion :

Réponse partielle par diminution en nombre de l'atteinte micronodulaire intrapulmonaire. Par ailleurs stabilité de l'atteinte osseuse.

Dr Mrani Alae

Dr. MRANI ZENTAR Alae

INPE : 091193730

Radiologue Spécialiste en Radiologie

Interventionnelle Cancérologique et Vasculaire

Clinique d'Oncologie le Littoral



091193730

- IRM 1,5T
- Scanner Multibarrettes
- Radiologie Conventionnelle
- Mammographie
- Tomosynthese
- Échographie Doppler
- Radiologie Interventionnelle
- Diagnostic et Thérapeutique



090003906

MÉDECINE NUCLÉAIRE

TEP-FDG • TEP-CHOLINE • SCINTIGRAPHIE OSSEUSE • SCINTIGRAPHIE THYROÏDIENNE • SCINTIGRAPHIE PARATHYROÏDIENNE • SCINTIGRAPHIE MYOCARDIQUE • SCINTIGRAPHIE RENALE • SCINTIGRAPHIE PULMONAIRE
• OCTREO-SCINTIGRAPHIE • SCINTIGRAPHIE HÉPATIQUE • IRATHERAPIE A L'IODE 131 • FRACTION D'EJECTION VENTRICULAIRE ISOTOPIQUE • SCINTIGRAPHIE GASTRIQUE • SCINTIGRAPHIE A LA MIBG

Dr. SHIMI Younes
Médecin Nucléaire-Thyroidologue
Du imagerie en oncologie - la Sorbonne
Ex collaborateur scientifique à l'institut Jules Bordet Bruxelles
Ex interne des hôpitaux de Paris

الدكتور المسحيمي يونس
طبيب أخصائي
طب النووي - الغدة الدرقية
دبلوم جامعي في التصوير الأورام
طبيب سابق بمعهد جول بوردت ببروكسيل
طبيب داخليا سابق بمستشفيات باريس

Casablanca, le 18/07/2022

Nom et prénom : Mr TAOUZER Mohamed
DDN : 27/02/1942

Scintigraphie osseuse

N° Dossier : 2103738/21
Adressé par : Dr H. SAMLALI

Indication :

- Adénocarcinome prostatique métastatique à l'os sous analogue de la LH-RH.
- Bilan d'évaluation.

Technique :

- Examen réalisé sur une Gamma Caméra GE 630 mise en marche en Décembre 2018.
- Injection à 12h04 au pli du coude gauche par 621 MBq HMDP marqué au Tc 99m.
- Acquisition à 14h50 complétée par une tomoscintigraphie couplée au scanner.

Résultat : Comparativement à la scintigraphie osseuse du 04/01/2022 :

L'examen objective :

- Disparition du foyer d'hyperfixation et d'ostéocondensation de l'aileron sacré droit.
- Stabilité en intensité de fixation de la lésion aux dépens des branches ilio-ischio-pubienne gauche et du versant homolatéral de la symphyse pubienne.
- Hyperfixation des surfaces articulaires L4-L5 avec renforcement osseux, d'origine dégénérative.
- Hyperfixation du genou gauche, d'origine dégénérative.
- Hyperfixation de la cheville droite, d'origine dégénérative.
- Ailleurs, distribution symétrique et homogène du radiotraceur.

Conclusion : Comparativement à la scintigraphie osseuse du 04/01/2022 :

- Réponse favorable au traitement :
 - Disparition de la lésion de l'aileron sacré droit.
 - Stabilité en intensité depuis station de la lésion aux dépens des branches ilio-ischio-pubienne gauche et du versant homolatéral de la symphyse pubienne.
 - Absence d'apparition de nouvelle lésion.

Dr. Younes SHIMI
Clinique d'Oncologie Le Littoral
Spécialiste en Médecine nucléaire
Salaj 3, Bd. La Grande Ceinture Ain Diab
Casa - Anfa
Tél : 0520 66 68 90/91/92
Fax : 05 22 79 86 96 / 05 22 79 69 89

En vous remerciant de votre confiance,

Dr Y. Shimi