



**MUPRAS**

Mutuelle de Prévoyance  
& d'Actions Sociales  
de Royal Air Maroc

## Déclaration de Maladie

N° W21-602029

12/01



**Maladie**



**Dentaire**



**Optique**



**Autres**

Cadre réservé à l'adhérent (e)

Matricule :

2579

Société :

RAM

☐ Actif

☒ Pensionné(e)

☐ Autre :

Nom & Prénom :

BENAISSA AHMED

Date de naissance :

01.04.1943

Adresse :

habituelle.

Tél. :

067192 7004

Total des frais engagés :

2864

Dhs

Cadre réservé au Médecin

Cachet du médecin :



Date de consultation :

1

Nom et prénom du malade :

BENAISSA AHMED

Lien de parenté :

☐ Lui-même

☐ Conjoint

☐ enfant

Nature de la maladie :

Dentures Inf

En cas d'accident préciser les causes et circonstances :

Dans le cas où la maladie aurait un caractère confidentiel, communiquer les renseignements sous pliconfidentiel à l'attention du médecin conseil de la Mutuelle.

J'atteste sur l'honneur l'exactitude des renseignements portés sur la présente déclaration. Je déclare avoir pris connaissance de la clause relative à la protection des données personnelles.

Fait à :

Darabtanca

Le :

29/6/2022

Signature de l'adhérent(e) :



### RELEVÉ DES FRAIS ET HONORAIRES

Dates des Actes	Natures des Actes	Nombre et Coefficient	Montant détaillé des Honoraires	Cachet et signature du Médecin attestant le Paiement des Actes
28/06	S	1	250	INP : 0302164314
22	S			

### EXECUTION DES ORDONNANCES

Cachet et signature du Pharmacieur ou du Docteur en Pharmacie	Date	Montant de la Facture
28/06/22	T = 244,00	

### ANALYSES - RADIOGRAPHIES

Cachet et signature du Laboratoire et du Radiologue	Date	Désignation des Coefficients	Montant des Honoraires
28/06	RT	300	
22	210		
29/06/22	210		

### AUXILIAIRES MEDICAUX

Cachet et signature du Particien	Date des Soins	Nombre				Montant détaillé des Honoraires
		AM	PC	IM	IV	

PHARMACIE RESIDENCE ANNAIM  
 Siham GUERRAOUI  
 Docteur en Pharmacie  
 4, Résidence Annaïm, Oulfa  
 Tél: 05 22 89 43 09 - Casablanca

# Docteur Karim EZAIDI



الدكتور كريم الزايدى

Chirurgien - Traumatologue - Orthopédiste

Ex- chirurgien au CHU Ibn Rochd - Casablanca

Ex- chirurgien au CHR Mohamed 5 - Casablanca

أخصائي في جراحة و تقويم العظام و المفاصل

جراح سابق بالمستشفى الجامعي ابن رشد الدار البيضاء

جراح سابق بالمستشفى الجهوي محمد الخامس الدار البيضاء

**PHARMACE RESIDENCE ANNAIM**

**Siham GUERRAOUI**

**Docteur en Pharmacie**

**4, Résidence Annaïm - Oulfa**

**tél: 05 22 89 43 09 - Casablanca**

Casablanca, le :

28/06/2022

Beneissu Ahmed

28.80

1/ Vitamiril fort

(SV)

22.20

1/ Cap x 2 his

15/

2/ Coshipon

(SV)

133.00


3/ Aluxia 80

(SV)

30.00

4/ Ousms long

(SV)



141, Angle Bd. Oum Rabaa et Bd. Zoubir du Bd. HH24 - Lot. Moulay Thami, Rond-point Georges,

1<sup>er</sup> Etage - Appt. 5, Et oulfa - Casablanca

Tel: +212 5 22 90 90 93 - GSM: +212 6 49 49 49 42 - Email: dr.ezaidi@gmail.com - INPE: 091216432

214.00



ve

ve

ve

Arcoxia 90 mg  
17 comprimés  
P.V.: 133,00 DH  
Distribué par MSD Maroc  
AMM 452/16 DMP/21/NT0

3881 70042492/ 120916-1

6 118001 160044

OEDES 20mg  
7 gélules

6 118001 100064

PPV  
LOT  
PER

23,80

6 118000 180593

PPV: 22DH20  
PER: 04/24  
LOT: L1604

LOT : 10384  
EXP : 2/2023  
PPV 30.00DH

VITANEVRIL® FORT 100 mg  
30 comprimés pelliculés

6 118000 180593

Codoliprane®  
Paracétamol 400 mg  
Phosphate de codéine 20 mg  
16 COMPRIMÉS SECABLES

6 118000 040217

# Docteur Karim EZAIDI

Chirurgien - Traumatologue - Orthopédiste

Ex- chirurgien au CHU Ibn Rochd - Casablanca

Ex- chirurgien au CHR Mohamed 5 - Casablanca



الدكتور كريم الزايدى

أخصائي في جراحة و تقويم العظام و المفاصل

جراح سابق بالمستشفى الجامعي ابن رشد الدار البيضاء

جراح سابق بالمستشفى الجهوي محمد الخامس الدار البيضاء

Casablanca, le :

28/06/2022

Beaissa

Du...  
certificat...  
=> Echo...  
et...  
M...  
Art...

**Docteur Karim EZAIDI**  
Chirurgien Traumatologue - Orthopédiste  
Bd. HH24 - Lot. Moulay Thami, Rond-point Georges,  
1<sup>er</sup> Etage - Appt. 5, Et oulfa - Casablanca  
Tél: +212 5 22 90 90 93 - GSM: +212 6 49 49 49 42 - Email: dr.ezaidi@gmail.com - INPE: 091216432

141, Angle Bd. Oum Rabiaa et Bd. Zoubir du Bd. HH24 - Lot. Moulay Thami, Rond-point Georges,  
1<sup>er</sup> Etage - Appt. 5, Et oulfa - Casablanca

Tél.: +212 5 22 90 90 93 - GSM: +212 6 49 49 49 42 - Email: dr.ezaidi@gmail.com - INPE: 091216432

Docteur Karim EZAIDI

Chirurgien - Traumatologue - Orthopédiste



الدكتور كريم الزايدى

أخصائي في جراحة العظام و المفاصل

Ordonnance  
CASABLANCA 28/06/2022

Casablanca, le : .....

## COMPTE-RENDU RADIOGRAPHIE

Mr BENAÏSSA AHMED

Incidence genoux droite de face + profil

- Calcification de l'antérieur  
popliteux

- pas de lésions  
traumatiques visibles

Angle Bd. Oum Rabiaa et Bd. Zoubir du Bd. HH24 - Lot Moulay Thami, N° 141, rond point Georges  
1er étage, App. 5, El Oulfa - CASABLANCA

Fixe : 05 22 90 90 93 - GSM : 06 49 49 49 42 - E-mail : dr.ezaidi@gmail.com - INPE : 091216432



CASABLANCA LE 28/06/2022  
**Ordonnance**

**FACTURE N8761** Casablanca, le : .....

**Mr BENAÏSSA AHMED**

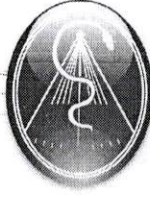Consultation	<b>250DH</b>
Radiographie	<b>300DH</b>

**Total 550DH**

La présente facture est arrêtée à la somme  
cinq cent cinquante dirhams

**Docteur Karim EZAIDI**  
Chirurgien Traumatologue - Orthopédiste  
Bd. H24 - Lot Moulay Thami N°141  
Rond point Georges 1<sup>er</sup> étage - Appt 5  
CASA BLANCA 2022





Nom & prénom : BENAÏSSA AHMED

FACTURE N° : 22/013231

Date : 29/06/2022

<u>Examen</u>	<u>Montant</u>
ECHOGRAPHIE DU GENOU DROIT	600,00
ECHODOPPLER ARTERIEL ET VEINEUX DES MI	1 500,00
	<b>Total Montant</b>
	2 100,00

Arrêtée la présente Facture à la somme de:  
DEUX MILLE CENT DIRHAMS

REGLEMENT :TPE Le 29/06/2022

Relevé d'identité bancaire  
Banque Centrale Populaire  
Agence Massira  
88, bd massira el khadra Casablanca  
Compte n°:190 780 21211 9307191 000 7 73

RADIOLOGIE ABOUMADI  
27, Rue Ilysa Abou Madi Gautier  
Casablanca  
Tel: 0522 20 34 57 Fax: 0522 47 40 09





**Dr. Mustapha AKIKI**

Spécialiste en Radiologie  
Lauréat de la Faculté de  
Médecine de Nancy  
Ex Enseignant à la Faculté de  
Médecine

**Dr. M. AZ El-Arab BERRADA**

Spécialiste en Radiologie  
Ex Enseignant à la Faculté de  
Médecine

**Dr. Hakima BENKIRANE**

**Ep. Benjelloun**

Spécialiste en Radiologie  
Lauréate de la Faculté de  
Médecine de Nancy  
Ex attachée au CHU Ibnou Rochd  
Diplômée de Paris  
en Imagerie de la femme

**Dr. Imad HANAFI**

Spécialiste en Radiologie  
Lauréat de la Faculté  
de Médecine de Bruxelles  
Ex. Praticien hospitalier  
des hôpitaux de Paris  
Radiologie Conventionnelle  
et Interventionnelle

Casablanca le 29/06/2022  
**PATIENT : BENAÏSSA AHMED**  
**MEDECIN TRAITANT : DR. EZAÏDI KARIM**  
**EXAMEN(S) REALISE(S) : ECHOGRAPHIE DU GENOU DROIT**  
**R**

Lame d'épanchement sous la bandelette ilio-tibiale droite qui garde une épaisseur et une échostructure normale.  
Respect du ligament collatéral latéral et médial.  
Respect du tendon du muscle biceps fémoral.  
Respect du tendon poplité.  
Calcification en regard du condyle latéral mesurant 5.7 mm de grand axe.  
Respect des tendons quadricipital et rotulien.  
Fine lame d'épanchement sous quadricipital.  
Absence de kyste poplité.  
Respect des tendons de la patte-d'oie.

**Conclusion :**

**Bursite du fascia lata.**

**Calcification en regard du condyle latéral.**

Gonfraternellement  
DR BENKIRANE H.  
INPE : 091023531

N/B : Pour visualiser les images et le compte rendu de ce patient sur votre PC,  
utilisez le lien :

<http://105.159.250.200:8088/images>

Login : AK463605

Mot de Passe : AK221975

- IRM Haut champ
- Scanner Spirale Multi-barettes
- Imagerie Cardio-Vasculaire
- Radiologie Générale Numérique
- Mammographie/Tomosynthèse
- Echographie-Doppler Couleur
- Echo-Doppler 3D, 4D
- Echographie Morphologique
- Cone Beam
- Panoramique Dentaire Numérique
- Denta-scanner
- Téléradiologie 4 mètres Numérique
- Ostéo-densitométrie Biphotonique
- Radiologie Interventionnelle





**Dr. Mustapha AKIKI**

Spécialiste en Radiologie  
Lauréat de la Faculté de  
Médecine de Nancy  
Ex Enseignant à la Faculté de  
Médecine

**Dr. M. AZ El-Arab BERRADA**

Spécialiste en Radiologie  
Ex Enseignant à la Faculté de  
Médecine

**Dr. Hakima BENKIRANE  
Ep. Benjelloun**

Spécialiste en Radiologie  
Lauréate de la Faculté de  
Médecine de Nancy  
Ex attachée au CHU Ibnou Rochd  
Diplômée de Paris  
en Imagerie de la femme

**Dr. Imad HANAFI**

Spécialiste en Radiologie  
Lauréat de la Faculté  
de Médecine de Bruxelles  
Ex. Praticien hospitalier  
des hôpitaux de Paris  
Radiologie Conventionnelle  
et Interventionnelle

Casablanca le 29/06/2022  
**PATIENT : BENAÏSSA AHMED**  
**MEDECIN TRAITANT : DR. EZAÏDI KARIM**  
**EXAMEN(S) REALISE(S) : ECHODOPPLER ARTERIEL ET VEINEUX DES MI R.**

**Doppler artériel des membres inférieurs:**

**Sur le plan morphologique :**

Epaississement média-intima avec une surcharge calcique artérielle diffuse des axes artériels prédominant en distalité responsable de rétrécissements étagés

Plaques athéromateuses partiellement calcifiées intéressant les artères fémorales superficielles et les artères poplitées sans sténose significative.

**Sur le plan hémodynamique :**

Respect des courbes triphasiques et des vitesses au niveau des artères fémorales, poplitées, artères: tibiales antérieures et postérieures, gauches.

Accélération modérée des vitesses circulatoires au niveau des artères tibiales antérieures et postérieures droites (80 cm/s) sans amortissement d'aval.

**CONCLUSION :**

**Echo doppler des membres inférieurs une surcharge athéromateuse et calcique artérielle diffuse prédominant en distalité responsable d'une accélération des vitesses circulatoires au niveau des artères tibiales antérieures et postérieures droites sans amortissement d'aval.**

**Echographie doppler veineux des membres inférieurs:**

Axes ilio-fémoraux perméables.

Aspect morphologique et vélocimétrie Doppler couleur normal des veines superficielles et profondes du membre inférieur.

Continences ostiales et tronculaires des veines saphènes.

**Au total**

**Echo-doppler veineux des membres inférieurs ne montrant pas d'anomalie.**

Confraternellement

**DR BENKIRANE H.**

**INPE : 091023531**

N/B : Pour visualiser les images et le compte rendu de ce patient sur votre PC, utilisez le lien :

<http://105.159.250.200:8088/images>

Login : AK463605

Mot de Passe : AK221975

- IRM Haut champ
- Scanner Spirale Multi-barettes
- Imagerie Cardio-Vasculaire
- Radiologie Générale Numérique
- Mammographie/Tomosynthèse
- Echographie-Doppler Couleur
- Echo-Doppler 3D, 4D
- Echographie Morphologique
- Cone Beam
- Panoramique Dentaire Numérique
- Denta-scanner
- Téléradiologie 4 mètres Numérique
- Ostéo-densitométrie Biphotonique
- Radiologie Interventionnelle