

RECOMMANDATIONS IMPORTANTES A LIRE POUR ACTIVER LES REMBOURSEMENTS ET EVITER LES REJETS

Conditions générales :

- Le cadre réservé à l'adhérent doit être dûment renseigné.
- Le cadre réservé au médecin doit être renseigné par le praticien lui-même notamment la nature de la maladie.
- La validité de la feuille de soins est limitée à 3 mois à compter de la première consultation.
- L'entente préalable est exigée pour toute hospitalisation médicale, chirurgicale, soins dentaires spéciaux, extractions multiples, parodontie orthodontie, prothèses dentaires, prothèses auditives ou orthopédiques ainsi que pour tous les actes effectués en série.
- En cas d'accident, une déclaration précisant les causes et circonstances de l'accident est à joindre à la feuille de soins.

Pharmacie :

- Les vignettes des médicaments doivent être obligatoirement jointes aux ordonnances.
- Pour les médicaments sans vignettes une facture de la pharmacie doit être jointe.

Radiologie et Biologie :

- La facture ainsi qu'une copie des résultats des analyses ou du compte rendu (sous pli confidentiel) doivent être jointes à l'ordonnance médicale pour toute demande de remboursement.
- Un pli confidentiel du médecin prescripteur des analyses ou radios peut être demandé par le médecin conseil de la mutuelle.

Optique :

- L'ordonnance du médecin prescripteur et la facture de l'opticien sont à joindre à la feuille de soins.

Rééducation :

- L'entente préalable renseignée par le médecin prescripteur est exigée avant le début des séances de rééducations.
- Pour le remboursement, la facture et le calendrier des séances effectuées sont à joindre à la feuille de soins.

Dentaire :

- En cas de prothèses ou de traitement canaux, l'accord préalable renseigné sur la feuille de soins est obligatoire avant le début de traitement.
- La facture doit être jointe à la feuille de soins pour toute demande de remboursement.
- La radio-après soins est obligatoire en cas de prothèses ou de traitement canaux.

Maladie et Affection Longue Durée ALD et ALC :

- La déclaration de maladie chronique doit être renseignée par le médecin prescripteur et renouvelée tous les 6 mois.

Adresses Mails utiles

- Réclamation : contact@mupras.com
- Prise en charge : pec@mupras.com
- Adhésion et changement de statut : adhesion@mupras.com

La MUPRAS garantit le respect de la loi n° 09-08 relative à la protection des personnes physiques à l'égard du traitement des données à caractère personnel.

MUPRAS : Centre Allal Ben Abdellah - 6ème Etage Angle Rue Mohamed Fakir et Rue Allal Ben Abdellah - Quartier de l'Horloge Casablanca 20000 - Tél. : 05 22 20 45 45 (LG) - Fax : 05 22 22 78 18 - www.mupras.com



MUPRAS
Mutuelle de Prévoyance
& d'Actions Sociales
de Royal Air Maroc

Déclaration de Maladie

M22- 0006696

☒ Maladie

☐ Dentaire

☐ Optique

☐ Autres

Cadre réservé à l'adhérent (e)

Matricule : 2836 Société : RAM 130459
☐ Actif ☒ Pensionné(e) ☐ Autre :
 Nom & Prénom : BENSABIH EL INRAWY 0850
 Date de naissance : 27-11-1943
 Adresse : VILLA DOUNIA, RUE CANAL DE SUEZ AINDIAR CASABLANCA
 Tél. : 0661 160 198 Total des frais engagés : 3098 Dhs

Cadre réservé au Médecin

Cachet du médecin :

Date de consultation : 31.08.2022
 Nom et prénom du malade : EL BENSABIH Age :
 Lien de parenté : ☒ Lui-même ☐ Conjoint ☐ Enfant
 Nature de la maladie : Dyslipidémie
 Affection longue durée ou chronique : ☐ ALD ☐ ALC Pathologie :
 En cas d'accident préciser les causes et circonstances :

Dans le cas où la maladie aurait un caractère confidentiel, communiquer les renseignements sous pli confidentiel à l'attention du médecin conseil de la Mutuelle.

J'atteste sur l'honneur l'exactitude des renseignements portés sur la présente déclaration. Je déclare avoir pris connaissance de la clause relative à la protection des données personnelles.

Fait à : Le :
 Signature de l'adhérent(e) :

Autorisation CNDP N° : A-A-215 / 2019

RELEVÉ DES FRAIS ET HONORAIRES

Dates des Actes	Natures des Actes	Nombre et Coefficient	Montant détaillé des Honoraires	Cachet et signature du Médecin attestant le Paiement des Actes
21/08/22	CD	1000	1000,00	
31/08/22	CD	1000	1000,00	
31/08/22	CD	1000	1000,00	

EXECUTION DES ORDONNANCES

Cachet du Pharmacien ou du Fournisseur	Date	Montant de la Facture
	31/08/22	798,00

ANALYSES - RADIOGRAPHIES

Cachet et signature du Laboratoire et du Radiologue	Date	Désignation des Coefficients	Montant des Honoraires

AUXILIAIRES MEDICAUX

Cachet et signature du Praticien	Date des Soins	Nombre				Montant détaillé des Honoraires
		AM	PC	IM	IV	

RELEVÉ DES FRAIS ET HONORAIRES

Le praticien est prié de préciser la dent traitée, l'acte pratiqué en indiquant la nature des soins.

Important :

Veillez joindre les radiographies en cas de prothèses ou de traitement canalaires, ainsi que le bilan de l'ODF.

SOINS DENTAIRES	Dents Traitées	Nature des Soins	Coefficient	
				COEFFICIENT DES TRAVAUX
				MONTANTS DES SOINS
				DEBUT D'EXECUTION
				FIN D'EXECUTION

O.D.F PROTHESES DENTAIRES	DETERMINATION DU CCEFFICIENT MASTICATOIRE	
	<div> <div>H</div> <div>25533412 21433552</div> <div>00000000 00000000</div> <div>D</div> <div>00000000 00000000</div> <div>35533411 11433553</div> <div>G</div> <div>B</div> </div>	COEFFICIENT DES TRAVAUX
		MONTANTS DES SOINS
		DATE DU DEVIS
		DATE DE L'EXECUTION

VISA ET CACHET DU PRATICIEN ATTESTANT LE DEVIS

VISA ET CACHET DU PRATICIEN ATTESTANT L'EXECUTION

Diplôme
An

LOT : 220577
EXP : 04/2025
PPV : 57,80 DH

LOT : 220577
EXP : 04/2025
PPV : 57,80 DH

LOT 220595 1
EXP 02 2026
PPV 95,00 DH
LOT 220595 1
EXP 02 2026
PPV 95,00 DH

الدكتور أحمد السطي
إختصاصي في أمراض القلب والشرابيين
خرج كلية الطب بليب
طبيب سابقا بمستشفيات فرنسا

Cabinet de Co
plorations Ca

95,00

Dr. Omar Rais
Rue de la Mer Baltique
Air Diab - Casablanca
Tél : 05 22 20 35 84 / 88
CASA BLANCA Urgence

De BEN SASSI Jamila

95,00
57,80
27,70
PHARMACIE RAIS
Dr. Omar Rais
62, Rue de la Mer Baltique
Air Diab - Casablanca
Tél : 05 22 20 35 84 / 88
CASA BLANCA Urgence

PHARMACIE RAIS
Dr. Omar Rais
62, Rue de la Mer Baltique
Air Diab - Casablanca
Tél : 05 22 20 35 84 / 88
CASA BLANCA Urgence

Cardioaspirine 100 mg/30cps
Acide acétylsalicylique
P.P.V. : 27,70 DH
Bayer S.A.

Cardioaspirine 100 mg/30cps
Acide acétylsalicylique
P.P.V. : 27,70 DH
Bayer S.A.

Cardioaspirine 100 mg/30cps
Acide acétylsalicylique
P.P.V. : 27,70 DH
Bayer S.A.

Cardioaspirine 100 mg/30cps
Acide acétylsalicylique
P.P.V. : 27,70 DH
Bayer S.A.

PHARMACIE RAIS
Dr. Omar Rais
62, Rue de la Mer Baltique
Air Diab - Casablanca
Tél : 05 22 20 35 84 / 88
CASA BLANCA Urgence

1: 798,00

LOT : 220577
EXP : 04/2025
PPV : 57,80 DH

LOT : 220579
EXP : 04/2025
PPV : 57,80 DH

LOT : 220571
EXP : 04/2025
PPV : 57,80 DH

Docteur Ahmed SETTI

Cardiologue

Diplômé de la Faculté de Médecine de Lille

Ancien Médecin des Hôpitaux de France

الدكتور أحمد السطي

اختصاصي في أمراض القلب والأوعية الدموية

خريج كلية الطب بليل

طبيب سابقا بمستشفيات فرنسا



Cabinet de Consultations

et d'Explorations Cardio-Vasculaires

Casablanca le 31/08/22

Nom et prénom du malade : BENSAÏD DARIK

NOTE D'HONORAIRES

- Sm
- Echo Doppler 3000 DHS.
cardiothoracique
 - Echo Doppler 1000 DHS
carotidien cervical

TOTAL

2300 DHS

Arrête la facture à la somme de :

Deux Mille Trois Cent

Docteur Ahmed SETTI
Cabinet de Consultations
Rue Jassim Houssam - 175, Rue Boukraa - 1er étage - Casablanca - Maroc
(Rue de la Foire Internationale - À côté de l'Hôpital Mly Youssef)
Tél : 05 22 20 35 84/88 - Urgences : 06 61 14 32 01 - E-mail : cardiosetti@yahoo.fr

Docteur Ahmed SETTI

Cardiologue

Diplômé de la Faculté de Médecine de Lille

Ancien Médecin des Hôpitaux de France

الدكتور أحمد السطي
إختصاصي في أمراض القلب والشرابين

خريج كلية الطب بـليل
طبيب سابقا بمستشفيات فرنسا



Cabinet de Consultations

et d'Explorations Cardio-Vasculaires

Casablanca 31/08/2022

Mme BENSABIH JAMILA

COMPTE RENDU DE L'ECHOCARDIOGRAPHIE DOPPLER COULEUR:

Fonction systolique ventriculaire gauche conservée avec une fraction d'éjection à 65 %.

Fonction VD normale.

Aorte initiale non dilatée.

Pas de dilatation cavitaire aussi bien à droite qu'à gauche.

Pas de troubles de la cinétique segmentaire.

Parois myocardiques de taille normale.

Pas de thrombus intracavitaire ou de végétations oslériennes en transthoracique.

Les différents jeux valvulaires sont bien conservés.

Absence d'épanchement péricardique.

MENSURATIONS : TDVG : 4.87 cm, TSVG : 3.33 cm, PP : 0.83 cm, SIV : 0.89 cm, OG : 3.23 cm En BD/TM AORTE : 3.52 cm, OIS : 2.03 cm, VD : 3 cm, FE : 65 %.

L'étude doppler couleur met en évidence une fuite mitrale minime, grade 1/4.

On note aussi une fuite tricuspidiennne physiologique, grade 1/4, estimant des pressions pulmonaires normales avec une PAP systolique à 28 mmhg.

Le flux transmitral antérograde est égalisé.

Temps de décélération à 192 ms, rapports Em/Ea à 6.2 et Em/Vp à 1.2, le tout en faveur de la normalité des pressions de remplissage ventriculaire gauches.

Le débit cardiaque est conservé.

La surface mitrale fonctionnelle est normale.

EN CONCLUSION :

Fonction systolique ventriculaire gauche bien conservée.

Pressions de remplissage ventriculaire gauches et pulmonaires normales.

Fuite mitrale minime, non évolutive, grade 1/4.

Sensible à votre confiance
DR. SETTI

HITACHI CABINET CARDIO DR SETTI

x220831-124451

SC: 1.79m

FC: 67

11-06-22

12:45:51

57 IPS

PA 100%

Teichholz (M)

SVId: 8.9mm

SVIGd: 48.2mm

SVVd: 8.3mm

SVIS: 13.6mm

SVIGs: 33.8mm

SVVS: 13.5mm

FC: 67.6%

VD: 111ml

VS: 45ml

VE: 66ml

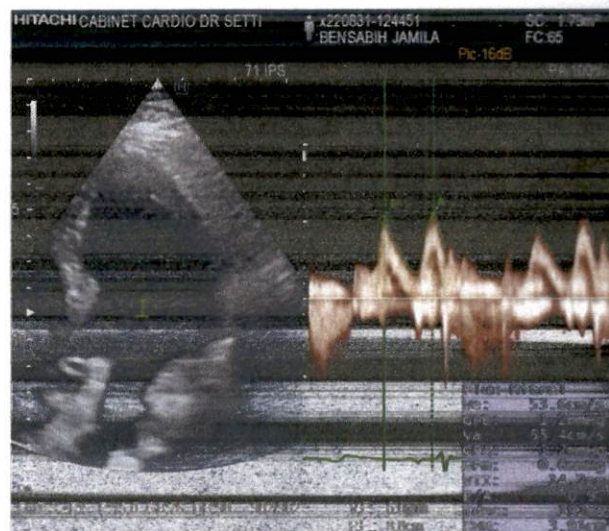
EC: 59.3

FE: 59.3

FR: 31.6

MVG: 24%

MVG SC: 5



Docteur Ahmed SETTI

Cardiologue

Diplômé de la Faculté de Médecine de Lille

Ancien Médecin des Hôpitaux de France

الدكتور أحمد السطي

إختصاصي في أمراض القلب والشرابيين

خريج كلية الطب بليد

طبيب سابقا بمستشفيات فرنسا



Cabinet de Consultations

et d'Explorations Cardio-Vasculaires

Docteur Ahmed SETTI

Cardiologue

Diplômé de la Faculté de Médecine de Lille

Ancien Médecin des Hôpitaux de France

الدكتور أحمد السطي

إختصاصي في أمراض القلب والشرابيين

خريج كلية الطب بليد

Casablanca le 31/08/2022

Mme BENSABIH JAMILA

COMPTE RENDU DE L'ECHO DOPPLER ARTERIEL CERVICAL

Sur le plan échographique :

Absence de lésion sténosante significative, aussi bien au niveau des axes carotidiens qu'au niveau des axes vertébraux.

Absence de lésions anévrismales.

Pas de lésions emboligènes.

Les carotides primitives internes et externes sont libres de tout matériel intraluminal.

Les artères vertébrales sont de taille normale.

Épaisseur intima média normale.

L'étude doppler couleur montre des flux doppler physiologiques.

Les différents index de résistance et de pulsatilité sont normaux.

Les artères ophtalmiques décrivent un flux doppler physiologique, de sens positif.

EN CONCLUSION :

Echo doppler cervical artériel normal.

Sensible à votre confiance

DR. SETTI

Docteur Ahmed SETTI
Cardiologue
Rés. Jassim Houssam - 175, Rue Boukraa - 1er Etage
(Rue de la Foire Internationale - À côté de l'Hôpital Mly Youssef)
Tél : 05 22 20 35 84 - Cell. / Fax : 06 72 20 74 91
CASABLANCA Urgence

Copie

