

RECOMMANDATIONS IMPORTANTES A LIRE POUR ACTIVER LES REMBOURSEMENTS ET EVITER LES REJETS

Conditions générales :

- Le cadre réservé à l'adhérent doit être dûment renseigné.
- Le cadre réservé au médecin doit être renseigné par le praticien lui-même notamment la nature de la maladie.
- La validité de la feuille de soins est limitée à 3 mois à compter de la première consultation.
- L'entente préalable est exigée pour toute hospitalisation médicale, chirurgicale,*soins dentaires spéciaux, extractions multiples, parodontie orthodontie, prothèses dentaires, prothèses auditives ou orthopédiques ainsi que pour tous les actes effectués en série.
- En cas d'accident, une déclaration précisant les causes et circonstances de l'accident est à joindre à la feuille de soins.

Pharmacie :

- Les vignettes des médicaments doivent être obligatoirement jointes aux ordonnances.
- Pour les médicaments sans vignettes une facture de la pharmacie doit être jointe.

Radiologie et Biologie :

- La facture ainsi qu'une copie des résultats des analyses ou du compte rendu (sous pli confidentiel) doivent être jointes à l'ordonnance médicale pour toute demande de remboursement.
- Un pli confidentiel du médecin prescripteur des analyses ou radios peut être demandé par le médecin conseil de la mutuelle.

Optique :

- L'ordonnance du médecin prescripteur et la facture de l'opticien sont à joindre à la feuille de soins.

Rééducation :

- L'entente préalable renseignée par le médecin prescripteur est exigée avant le début des séances de rééducations.
- Pour le remboursement, la facture et le calendrier des séances effectuées sont à joindre à la feuille de soins.

Dentaire :

- En cas de prothèses ou de traitement canaux, l'accord préalable renseigné sur la feuille de soins est obligatoire avant le début de traitement.
- La facture doit être jointe à la feuille de soins pour toute demande de remboursement.
- La radio-après soins est obligatoire en cas de prothèses ou de traitement canaux.

Maladie et Affection Longue Durée ALD et ALC :

- La déclaration de maladie chronique doit être renseignée par le médecin prescripteur et renouvelée tous les 6 mois.



Déclaration de Maladie

M22- 0019100

☐ Maladie ☐ Dentaire ☐ Optique ☐ Autres

Cadre réservé à l'adhérent (e)

Matricule : 4680 Société :
☐ Actif ☐ Pensionné(e) ☐ Autre :
Nom & Prénom : ME KOUARKELOU
Date de naissance :
Adresse :
Tél. : Total des frais engagés : Dhs

Cadre réservé au Médecin

Cachet du médecin :

Date de consultation : / /

Nom et prénom du malade : Age :

Lien de parenté : ☐ Lui-même ☒ Conjoint ☐ Enfant

Nature de la maladie :

Affection longue durée ou chronique : ☐ ALD ☐ ALC Pathologie :

En cas d'accident préciser les causes et circonstances :

Dans le cas où la maladie aurait un caractère confidentiel, communiquer les renseignements sous pli confidentiel à l'attention du médecin conseil de la Mutuelle.

J'atteste sur l'honneur l'exactitude des renseignements portés sur la présente déclaration. Je déclare avoir pris connaissance de la clause relative à la protection des données personnelles.

Fait à : Le : / /

Signature de l'adhérent(e) :

Autorisation CNDP N° : A-A-215 / 2019

Adresses Mails utiles

- Réclamation : contact@mupras.com
- Prise en charge : pec@mupras.com
- Adhésion et changement de statut : adhesion@mupras.com

La MUPRAS garantit le respect de la loi n° 09-08 relative à la protection des personnes physiques à l'égard du traitement des données à caractère personnel.

MUPRAS : Centre Allal Ben Abdellah - 6ème Etage Angle Rue Mohamed Fakir et Rue Allal Ben Abdellah - Quartier de l'Horloge
Casablanca 20000 - Tél. : 05 22 20 45 45 (LG) - Fax : 05 22 22 78 18 - www.mupras.com


RELEVÉ DES FRAIS ET HONORAIRES

Dates des Actes	Natures des Actes	Nombre et Coefficient	Montant détaillé des Honoraires	Cachet et signature du Médecin attestant le Paiement des Actes

EXECUTION DES ORDONNANCES

Cachet du Pharmacien ou du Fournisseur	Date	Montant de la Facture

ANALYSES - RADIOGRAPHIES

Cachet et signature du Laboratoire et du Radiologue	Date	Désignation des Coefficients	Montant des Honoraires
	27/09/2022	K ₄₀ + 2 so + Z ₆₄ + K ₄₀	22000 DA

AUXILIAIRES MEDICAUX

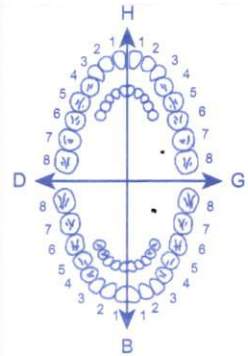
Cachet et signature du Praticien	Date des Soins	Nombre				Montant détaillé des Honoraires
		AM	PC	IM	IV	

RELEVÉ DES FRAIS ET HONORAIRES

Le praticien est prié de préciser la dent traitée, l'acte pratiqué en indiquant la nature des soins.

Important :

Veuillez joindre les radiographies en cas de prothèses ou de traitement canaux, ainsi que le bilan de l'ODF.

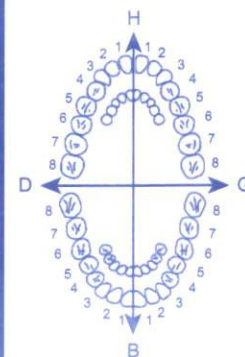
SOINS DENTAIRES	Dents Traitées	Nature des Soins	Coefficient	
				COEFFICIENT DES TRAVAUX <input type="text"/>
				MONTANTS DES SOINS <input type="text"/>
				DEBUT D'EXECUTION <input type="text"/>
				FIN D'EXECUTION <input type="text"/>

O.D.F. PROTHESES DENTAIRES

DETERMINATION DU CCEFFICIENT MASTICATOIRE

H	
25533412	21433552
00000000	00000000
D	G
00000000	00000000
35533411	11433553
B	

(Création, remont, adjonction)
Fonctionnel, Thérapeutique, nécessaire à la profession



	COEFFICIENT DES TRAVAUX <input type="text"/>
	MONTANTS DES SOINS <input type="text"/>
	DATE DU DEVIS <input type="text"/>
	DATE DE L'EXECUTION <input type="text"/>

VISA ET CACHET DU PRATICIEN ATTESTANT LE DEVIS

VISA ET CACHET DU PRATICIEN ATTESTANT L'EXECUTION

Dr. Wafae BISBIS-ABOUNAIDANE

Professeur en Gynécologie - Obstétrique

Ex-enseignante à la Faculté de Médecine de Casablanca

الدكتورة وفاء بسبيس أبونيدان

أستاذة في طب النساء و التوليد

أستاذة سابقة بكلية الطب بالدار البيضاء

Casablanca, le

20/09/2022

~~Confidentiel~~

M. Stelli Pkour
M. Veltour

66 ans, M. Suite en Consultation

M. Gynécologie -

Elle a été vue R
20/09/22 et accueillie en

Brio de la prise de

examen

Confidentiel

إقامة القص: زاوية شارع غاندي و يعقوب النصور، عمارة D المبنى الأول - الدار البيضاء - الهاتف: 05 22 95 00 04 - 05 22 95 05 20

Résidence du Palais, angle Bd Ghandi & Yacoub El Mansour. Im D, Appt n° 2, 1^{er} étage - Casablanca

Tél. : 05 22 95 00 04 / 05 22 95 05 20 - E-mail: dr.bisbis@gmail.com

INPE : 091029108 - Patente : 34836020 - IF : 40164876 - ICE : 001789271000048

Dr. Wafae BISBIS-ABOUNAIDANE

Professeur en Gynécologie - Obstétrique

Ex-enseignante à la Faculté de Médecine de Casablanca

الدكتورة وفاء بسبيس أبونيدان

أستاذة في طب النساء و التوليد

أستاذة سابقة بكلية الطب بالدار البيضاء

Casablanca, le

20/09/2022

M. Skellik Jekouon
Suer Keltoun

1 - M. Skellik Jekouon
Suer Keltoun

2 - M. Skellik Jekouon

3 - M. Skellik Jekouon

RADIOLOGIE MAARIF
BERRADA. M. BENYAHIA Z.

17, Rue Med. Bahi
Tél : 0522.25.74.82

05 22 95 00 04 - 05 22 95 00 04

إقامة القصر زاوية شارع غاندي و يعقوب المنصور، عمارة D الطابق الأول - الدار البيضاء - الهاتف : 05 22 95 00 04 / 05 22 95 00 04 - 1^{er} étage - Casablanca

Tél. : 05 22 95 00 04 / 05 22 95 05 20 - E-mail: dr.bisbis@gmail.com

INPE : 091029108 - Patente : 34836020 - IF : 40164876 - ICE : 001789271000048

CABINET DE RADIOLOGIE DU MAARIF

Dr. BERRADA M.
Radiologue

Dr BENYAHIA Z.
Radiologue

Domiciliation bancaire : Compte N 013 780011 20 000183001 43 48 BMCI Agence Val d'Anfa-casa
Patente : 34770967 I.F 1087675 ICE : 001745076000019

Casablanca, le 27/09/2022

Facture


Nom & Prénom : **MEKOUAR OUM KELTOUM**
Date d'examen : 27/09/2022

Examen(s)	
OSTEODENSITOMETRIE OSSEUSE ECHOGRAPHIE ABDOMINO PELVIENNE ECHO-MAMMOGRAPHIE	
Montant TOTAL	2200 DH

ARRETEE LA PRESENTE FACTURE A LA SOMME DE :
DEUX MILLE DEUX CENTS DH

CABINET RADIOLOGIE MAARIF
BERRADA M. BENYAHIA Z.
17, Rue Mohamed BAH
Tél : 0522257482
Fax : 0522237705

17, Rue Mohamed BAH (es. Rue Meissonnier) en face du bureau de pointage des taxis-
Maarif. Casablanca 20100 Tél : 0522257482.237934/253030. Fax : 0522237705



عيادة طبية للفحص بالأشعة

CABINET DE RADIOLOGIE DU MAARIF

IMAGERIE PAR RESONANCE MAGNETIQUE

Dr. BERRADA Zakaria

Spécialiste de Radiologie

Dr. BERRADA Mohamed

Spécialiste de Radiologie

Casablanca, le 27/09/2022

R/S

Mme. MEKOUAR OUM KELTOUM

IRM (1,5 Tesla)

SCANNER VCT

34 Barettes)

Angioscanner

Scioscanner

Coloscanner

Prosta-Scanner

SCANNER

CORPS ENTIER

DENSITOMETRIE

BIPHOTONIQUE

RADIOLOGIE

NUMERIQUE

MAMMOGRAPHIE

NUMERIQUE

PANORAMIQUE

CEPHALIQUE

NUMERIQUE

ÉCHO-DOPPLER

ARTÉRIEL

ECHO- MAMMOGRAPHIE BILATERALE :

- Seins denses, classés type C de la classification atlas birads des densités mammaires.
- Asymétrie de densité focale des QSE des deux seins, d'allure glandulaire.
- Absence d'opacité suspecte.
- Absence de groupement de microcalcifications.
- Absence de foyer de désorganisation architecturale.
- Respect de la plaque aréolo-mamelonnaire.
- Prolongements axillaires libres.
- Le balayage échographique des deux seins à objectifé une répartition inhomogène du tissu-glandulaire réalisant des amas au niveau du QSE correspond aux asymétrie de densité précédemment décrite à la mammographie.
- Absence de lésion kystique ou tissulaire suspecte.
- Absence d'adénopathie axillaire

AU TOTAL :

- ÉCHO-MAMMOGRAPHIE NE RÉVÉLANT PAS D'ANOMALIE ÉVOLUTIVE.
- EXAMEN CLASSÉ BIRADS 2 DE L'ACR EN BILATÉRAL.

Avec mes amicales salutations.

Dr. BERRADA M.

16, Rue Mohamed BAHI
(EX. Rue Melissonier)
en face du bureau de pointage
des taxis - Maarif

20 100 Casablanca
Radiologie du Maarif :

Tél. : 05.22.25.74.82

05.22.25.30.30

05.22.23.79.34

Fax : 05.22.23.77.05

I.C.E : 001745076000019

Centre IRM du Maarif :

IRM : 05.22.23.23.12

05.22.99.30.31

Fax : 05.22.25.38.73

irm-maarif@hotmail.fr

I.C.E : 001744959000074

Patente : 34770967

I.F. : 1087675



عيادة طبية للفحص بالأشعة

CABINET DE RADIOLOGIE DU MAARIF

IMAGERIE PAR RESONANCE MAGNETIQUE

Casablanca , le 27/09/2022

Mme. MEKOUAR OUM KELTOUM

ECHOGRAPHIE ABDOMINO-PELVIENNE :

- Le foie est d'échostructure homogène, sans anomalie focalisée. Ses contours sont réguliers et sa taille est normale.
- La vésicule biliaire présente un contenu anéchogène sans calcul en son sein, les parois sont fines, pas de dilatation des voies biliaires.
- Tronc porte de calibre normal et libre.
- Les reins présentent une bonne différenciation cortico-sinusale, la taille et les contours sont normaux, sans dilatation des cavités pyélocalicielles.
- Petite formation kystique renale polaire supérieure gauche à développement exophytique mesurant 15 x 7,8 mm.
- La rate et le pancréas sont d'aspect échographique normal.
- Pas d'adénopathies profondes, ni d'ascite.
- Vessie de bonne capacité, sans anomalie pariétale, ni endoluminale.
- Présence d'une formation latéro-utérine droite (ovarienne) kystique à paroi fine et à contenu transonore mesurant 22 x 26 mm sans bourgeon tissulaire endokystique ni végétation ou cloison épaissie.


AU TOTAL :

- **FORMATION KYSTIQUE LATERO-UTERINE DROITE D'ALLURE FONCTIONNELLE.**
A RECONTROLLER DANS 3 MOIS PAR UNE ECHOGRAPHIE PELVIENNE.
- **ABSENCE D'AUTRE ANOMALIE SIGNIFICATIVE PAR AILLEURS.**

Avec mes amicales salutations.

RADIOLOGIE MAARIF
BEN BERRADAM
17.09.2022
Tél: 05.22.25.74.82
05.22.23.77.05

16, Rue Mohamed BAH
(EX. Rue Meissonier)
en face du bureau de pointage
des taxis - Maârif
20 100 Casablanca
Radiologie du Maârif :
Tél. : 05.22.25.74.82
05.22.25.30.30
05.22.23.79.34
Fax : 05.22.23.77.05
I.C.E : 001745076000019
Centre IRM du Maârif :
IRM : 05.22.23.23.12
05.22.99.30.31
Fax : 05.22.25.38.73
irm-maarif@hotmail.fr
I.C.E : 001744959000074
Patente : 34770967
I.F. : 1087675



عيادة طبية للفحص بالأشعة

CABINET DE RADIOLOGIE DU MAARIF

IMAGERIE PAR RESONANCE MAGNETIQUE

Dr. BENYAHIA Zakaria

C.E.S de Radiologie

Dr. BERRADA Mohamed

C.E.S de Radiologie

Casablanca , le 27/09/2022

Mme. MEKOUAR OUM KEL TOUM

OSTEODENSITOMETRIE :

Technique : Absorptiomètre Bi- photonique à rayon X (LUNAR).

Sites de Mesures : Avant bras, Rachis lombaire de L1 à L4 et des hanches.

Résultats :

1- Avant Bras droit :

• DMO = $0,717 \text{ g/cm}^2$.

• Z score = $-0,4$.

• T score = $-1,9$.

2- Rachis lombaire :

• DMO = $0,998 \text{ g/cm}^2$.

• Z score = $-0,1$.

• T score = $-1,7$.

3- Col fémoral gauche :

• DMO = $0,789 \text{ g/cm}^2$.

• Z score = $-0,5$.

• T score = $-1,7$.

4- Col fémoral droit :

• DMO = $0,811 \text{ g/cm}^2$.

• Z score = $-0,3$.

• T score = $-1,6$.

DMO (ou B.M.D) = Densité minérale osseuse (g/cm^2).

Z-Score : différence entre la valeur mesurée et la valeur moyenne au même âge et pour le même sexe (en écart - type).

T-Score : différence entre la valeur mesurée et la valeur moyenne d'un adulte jeune (30 ans), de même sexe (en écart -type).

Définition de l'OMS :

Normal : T score supérieur ou égale à -1 écart-type

Ostéopénie : T score entre -1 et $-2,5$ écart-type.

Ostéoporose : T score inférieur ou égal à $-2,5$ écart-type.

Conclusion:

• Selon les critères de l'OMS il existe une ostéopénie au niveau des différents sites examinés.

Dr. BERRADA M.

Avec mes amicales salutations.

I.R.M. (1,5 Tesla)

SCANNER VCT

(64 Barettes)

Angioscanner

Coroscanner

coloscanner

Denta-Scanner

SCANNER

CORPS ENTIER

DENSITOMETRIE

BIPHOTONIQUE

RADIOLOGIE

NUMERIQUE

MAMMOGRAPHIE

NUMERIQUE

PANORAMIQUE

DENTAIRE

NUMERIQUE

ECHO-DOPPLER

COULEUR

, Rue Mohamed BAH

K. Rue Meissonier)

face du bureau de pointage

s taxis - Maarif

100 Casablanca

diologie du Maarif :

t. : 05.22.25.74.82

05.22.25.30.30

05.22.23.79.34

x : 05.22.23.77.05

.E : 001745076000019

ntre IRM du Maarif :

M : 05.22.23.23.12

05.22.99.30.31

x : 05.22.25.38.73

i-maarif@hotmail.fr

.E : 001744959000074

tente : 34770967

. : 1067675