

RECOMMANDATIONS IMPORTANTES A LIRE POUR ACTIVER LES REMBOURSEMENTS ET EVITER LES REJETS

Conditions générales :

- Le cadre réservé à l'adhérent doit être dûment renseigné.
- Le cadre réservé au médecin doit être renseigné par le praticien lui-même notamment la nature de la maladie.
- La validité de la feuille de soins est limitée à 3 mois à compter de la première consultation.
- L'entente préalable est exigée pour toute hospitalisation médicale, chirurgicale, soins dentaires spéciaux, extractions multiples, parodontie orthodontie, prothèses dentaires, prothèses auditives ou orthopédiques ainsi que pour tous les actes effectués en série.
- En cas d'accident, une déclaration précisant les causes et circonstances de l'accident est à joindre à la feuille de soins.

Pharmacie :

- Les vignettes des médicaments doivent être obligatoirement jointes aux ordonnances.
- Pour les médicaments sans vignettes une facture de la pharmacie doit être jointe.

Radiologie et Biologie :

- La facture ainsi qu'une copie des résultats des analyses ou du compte rendu (sous pli confidentiel) doivent être jointes à l'ordonnance médicale pour toute demande de remboursement.
- Un pli confidentiel du médecin prescripteur des analyses ou radios peut être demandé par le médecin conseil de la mutuelle.

Optique :

- L'ordonnance du médecin prescripteur et la facture de l'opticien sont à joindre à la feuille de soins.

Rééducation :

- L'entente préalable renseignée par le médecin prescripteur est exigée avant le début des séances de rééducations.
- Pour le remboursement, la facture et le calendrier des séances effectuées sont à joindre à la feuille de soins.

Dentaire :

- En cas de prothèses ou de traitement canaux, l'accord préalable renseigné sur la feuille de soins est obligatoire avant le début de traitement.
- La facture doit être jointe à la feuille de soins pour toute demande de remboursement.
- La radio-après soins est obligatoire en cas de prothèses ou de traitement canaux.

Maladie et Affection Longue Durée ALD et ALC :

- La déclaration de maladie chronique doit être renseignée par le médecin prescripteur et renouvelée tous les 6 mois.



131493

Déclaration de Maladie : N° P19-0013260

☒ Maladie

☐ Dentaire

☐ Optique

☐ Autres

Cadre réservé à l'adhérent (e)

Matricule : 5925 Société : RAM
☐ Actif ☒ Pensionné(e) ☐ Autre :
Nom & Prénom : LAHROUB MOUSTAFA Date de naissance : 22-10-60
Adresse : hab. tuelle
Tél : 0616 125 136 Total des frais engagés : 1632,40 Dhs

Cadre réservé au Médecin

Cachet du médecin :

Date de consultation : / /

Nom et prénom du malade : Age :

Lien de parenté : ☐ Lui-même ☒ Conjoint ☐ Enfant

Nature de la maladie :

En cas d'accident préciser les causes et circonstances :

Dans le cas où la maladie aurait un caractère confidentiel, communiquer les renseignements sous pli confidentiel à l'attention du médecin conseil de la Mutuelle.

J'atteste sur l'honneur l'exactitude des renseignements portés sur la présente déclaration. Je déclare avoir pris connaissance de la clause relative à la protection des données personnelles.

Fait à : Le : 29 / 09 / 2020

Signature de l'adhérent(e) :

Adresses Mails utiles

- 0 Réclamation : contact@mupras.com
- 0 Prise en charge : pec@mupras.com
- 0 Adhésion et changement de statut : adhesion@mupras.com

La MUPRAS garantit le respect de la loi n° 09-08 relative à la protection des personnes physiques à l'égard du traitement des données à caractère personnel.

MUPRAS : Centre Allal Ben Abdellah - 6ème Etage Angle Rue Mohamed Fakir et Rue Allal Ben Abdellah - Quartier de l'Horloge
Casablanca 20000 - Tél. : 05 22 20 45 45 (LG) - Fax : 05 22 22 78 18 - www.mupras.com

RELEVÉ DES FRAIS ET HONORAIRES

Dates des Actes	Natures des Actes	Nombre et Coefficient	Montant détaillé des Honoraires	Cachet et signature du Médecin attestant le Paiement des Actes
27/09/2022	G		210,00	Dr. Anass Mounah CARDIOLOGUE 319, 1er étage, bd. Lalla Asmaa Sidi Moumni, Casablanca Tél. 05 19 719182 / 06 70 00 00 00 E-mail: anassmounah@gmail.com
27/09/2022	e-hel		650,00	

EXECUTION DES ORDONNANCES

Cachet du Pharmacien ou du Fournisseur	Date	Montant de la Facture
PHARMACIE AS-SABAH Dr. en Pharmacie Sabah 883, Boulevard Lalla Asmaa Sidi Moumni - Sidi Moumni Tél : 022.70.03.17	27/09/2022	732,40

ANALYSES - RADIOGRAPHIES

Cachet et signature du Laboratoire et du Radiologue	Date	Désignation des Coefficients	Montant des Honoraires

AUXILIAIRES MEDICAUX

Cachet et signature du Praticien	Date des Soins	Nombre				Montant détaillé des Honoraires
		AM	PC	IM	IV	

RELEVÉ DES FRAIS ET HONORAIRES

Le praticien est prié de préciser la dent traitée, l'acte pratiqué en indiquant la nature des soins.

Important :

Veillez joindre les radiographies en cas de prothèses ou de traitement canalaires, ainsi que le bilan de l'ODF.

SOINS DENTAIRES	Dents Traitées	Nature des Soins	Coefficient	
				CCEFFICIENT DES TRAVAUX <input type="text"/>
				MONTANTS DES SOINS <input type="text"/>
				DEBUT D'EXECUTION <input type="text"/>
				FIN D'EXECUTION <input type="text"/>

O.D.F. PROTHESES DENTAIRES	DETERMINATION DU COEFFICIENT MASTICATOIRE		CCEFFICIENT DES TRAVAUX														
	<table><tr><td colspan="2">H</td></tr><tr><td>25533412</td><td>21433552</td></tr><tr><td>00000000</td><td>00000000</td></tr><tr><td>D</td><td>G</td></tr><tr><td>00000000</td><td>00000000</td></tr><tr><td>35533411</td><td>11433553</td></tr><tr><td colspan="2">B</td></tr></table>			H		25533412	21433552	00000000	00000000	D	G	00000000	00000000	35533411	11433553	B	
	H																
	25533412	21433552															
	00000000	00000000															
	D	G															
	00000000	00000000															
	35533411	11433553															
	B																
	(Création, remont, adjonction) Fonctionnel, Thérapeutique, nécessaire à la profession																
			DATE DU DEVIS														
		DATE DE L'EXECUTION															

VISA ET CACHET DU PRATICIEN ATTESTANT LE DEVIS

VISA ET CACHET DU PRATICIEN ATTESTANT L'EXECUTION

Dr. Anass INCHAOUH

CARDIOLOGUE



الدكتور أنس إنشاؤه

اختصاصي أمراض القلب والشرابيين

- Diplômé en échocardiographie de l'Université BORDEAUX Segalen
- Diplômé en cardiologie pédiatrique et congénitale de l'Université PARIS Descartes
- Diplômé en ultrasonographie vasculaire de l'Université SORBONNE
- Ancien médecin interne du CHU Ibn Rochd, Casablanca
- Ancien médecin à l'Hôpital Pitié-Salpêtrière
- Ancien médecin assistant des hôpitaux de Liège - Belgique

- دبلوم فحص القلب بالصدى من جامعة بوردو - فرنسا
- دبلوم أمراض القلب للأطفال و الرضع من جامعة ديكرت بباريس - فرنسا
- دبلوم للموجات فوق الصوتية الوعائية من جامعة السوربون بباريس - فرنسا
- طبيب داخلي سابق بالمستشفى الجامعي ابن رشد
- طبيب سابق بالمستشفى الجامعي سالترير بباريس - فرنسا
- طبيب سابق بالمستشفى الجامعي بلياج - بلجيكا

وصفة طبية

ORDONNANCE

CASABLANCA, LE

27/09/2022

Mr mostafa lahroub

COPLAVIX 75MG/100MG COMPRIMÉ PELLICULÉ BOÎTE DE 30
1cp/j matin pendant 3 mois

rosuvas sun 10
1cp/j le soir pendant 3 mois

cosyrel 5/5
1cp/j matin pendant 3 mois

VASTAREL 35 MG COMPRIMÉ PELLICULÉ À LIBÉRATION MODIFIÉE
1cp2/j pendant 3 mois

Sanofi-aventis Maroc
Route de Rabat - R.P.1,
Ain Gabaa Casablanca
Coplavix 75mg/100mg
b30 cp
P.P.V. : 270,00 DH
6 118001 082018

Lot n°:

EXP:

PPV:

157 DH 80

COSYREL 5mg/5mg
30 comprimés pelliculés sécables
PPV : 98,10 DH
Servier Maroc - Casablanca

NATISPRAY 0,30mg
Solution (18ml)
BOTTU S.A PPV : 69DH30

319,1^{er} étage, bd. Lalla Asmaa, Sidi Moumen, Casablanca
Tél. : 0522 71 97 82 | Email : a.inchaouh@gmail.com



- Diplômé en échocardiographie de l'Université BORDEAUX Segalen
- Diplômé en cardiologie pédiatrique et congénitale de l'Université PARIS Descartes
- Diplômé en ultrasonographie vasculaire de l'Université SORBONNE
- Ancien médecin interne du CHU Ibn Rochd, Casablanca
- Ancien médecin à l'Hôpital Dinté, Belgique
- Ancien médecin assistant des hôpitaux de Liège - Belgique

- دبلوم فحص القلب بالصدى من جامعة بوردو - فرنسا
- دبلوم أمراض القلب للأطفال و الرضع من جامعة ديكارت بباريس - فرنسا
- دبلوم للموجات فوق الصوتية الوعائية من جامعة السوربون بباريس - فرنسا
- طبيب داخلي سابق بالمستشفى الجامعي ابن رشد
- طبيب سابق بالمستشفى الجامعي سالتيرير بباريس - فرنسا
- طبيب سابق بالمستشفى الجامعي بليجا - بلجيكا

Adresse: 319, 1^{er} étage, Bd. Lalla Asmaa, Sidi Moumen, Casablanca

Téléphone: 05 22 71 97 82

Email: a.inchaouh@gmail.com

الدار البيضاء, بتاريخ

27/09/2022

Facture au nom de Mr : mostafa lahrub

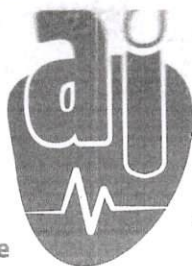
Date	Acte	Honoraires
27/09/2022	ECHOCOEUR	650.00
27/09/2022	consultation ecg	250.00

Total TTC

900.00 DH

Arrêter la facture à la somme de: neuf cents DHs TTC

Dr. Anass INCHAOUH
Cardiologue
319, 1^{er} étage, Bd. Lalla Asmaa,
Sidi Moumen, Casablanca
Tél : 05 22 71 97 82
Email : a.inchaouh@gmail.com



- Diplômé en échocardiographie de l'Université BORDEAUX Ségalen
- Diplômé en cardiologie pédiatrique et congénitale de l'Université PARIS Descartes
- Diplômé en ultrasonographie vasculaire de l'Université SORBONNE
- Ancien médecin interne du CHU Ibn Rochd, Casablanca
- Ancien médecin à l'Hôpital Pitié-Salpêtrière
- Ancien médecin assistant des hôpitaux de Liège - Belgique

- دبلوم فحص القلب بالصدى من جامعة بوردو - فرنسا
- دبلوم أمراض القلب للأطفال و الرضع من جامعة ديكرت بباريس - فرنسا
- دبلوم للموجات فوق الصوتية الوعائية من جامعة السوربون بباريس - فرنسا
- طبيب داخلي سابق بالمستشفى الجامعي ابن رشد
- طبيب سابق بالمستشفى الجامعي سالبتريير بباريس - فرنسا
- طبيب سابق بالمستشفى الجامعي بلياج - بلجيكا

27/09/2022

CASABLANCA, LE

الدار البيضاء, بتاريخ

Dr. mostafa lahroub

COMPTE RENDU D'ECHOCARDIOGRAPHIE

- VG non dilaté, non hypertrophié; Hypokinesie antérieure, anteroseptale et apicale. FEVG estimée à 40%
- Profil mitral type anomalie de la relaxation, Pressions de remplissage basses.
- Massif auriculaire dilaté.
- Sigmoïdes aortiques fines sans fuite sans sténose.
- Valves mitrales fines siège d'une fuite minime sans sténose.
- Cavités droites non dilatées. Bonne fonction longitudinale du VD (TAPSE : 19mm, S'VD : 12cm/s).
- IT minime estimant PAPS à 19+5 : 24mmHg.
- VCI non dilatée mesurant 14 mm, compliant.
- Péricarde sec.
- SIA et SIV sont intacts

CONCLUSION :

- Aspect de cardiomyopathie ischémique, FEVG à 40%
- Pressions de remplissage basses.
- Bon VD.
- Pas d'HTP.

Dr INCHAOUH Anass ECG report

74 - 119
87

ID : 20220927112832

Name : *hachem nestor*

Gender : *

Age :

Dept :

Bed No :

HR : 85 bpm

PR : 182 ms

QRS : 88 ms

QT/QTc : 344/388 ms

P/QRS/T : 27/-38/70 °

RV5/SV1 : 0.294/0.957 mv

RV5+SV1 : 1.251 mv

Interpretations :

Borderline ECG

Sinus rhythm

--- Interpretation made without knowing patient's gender/age ---

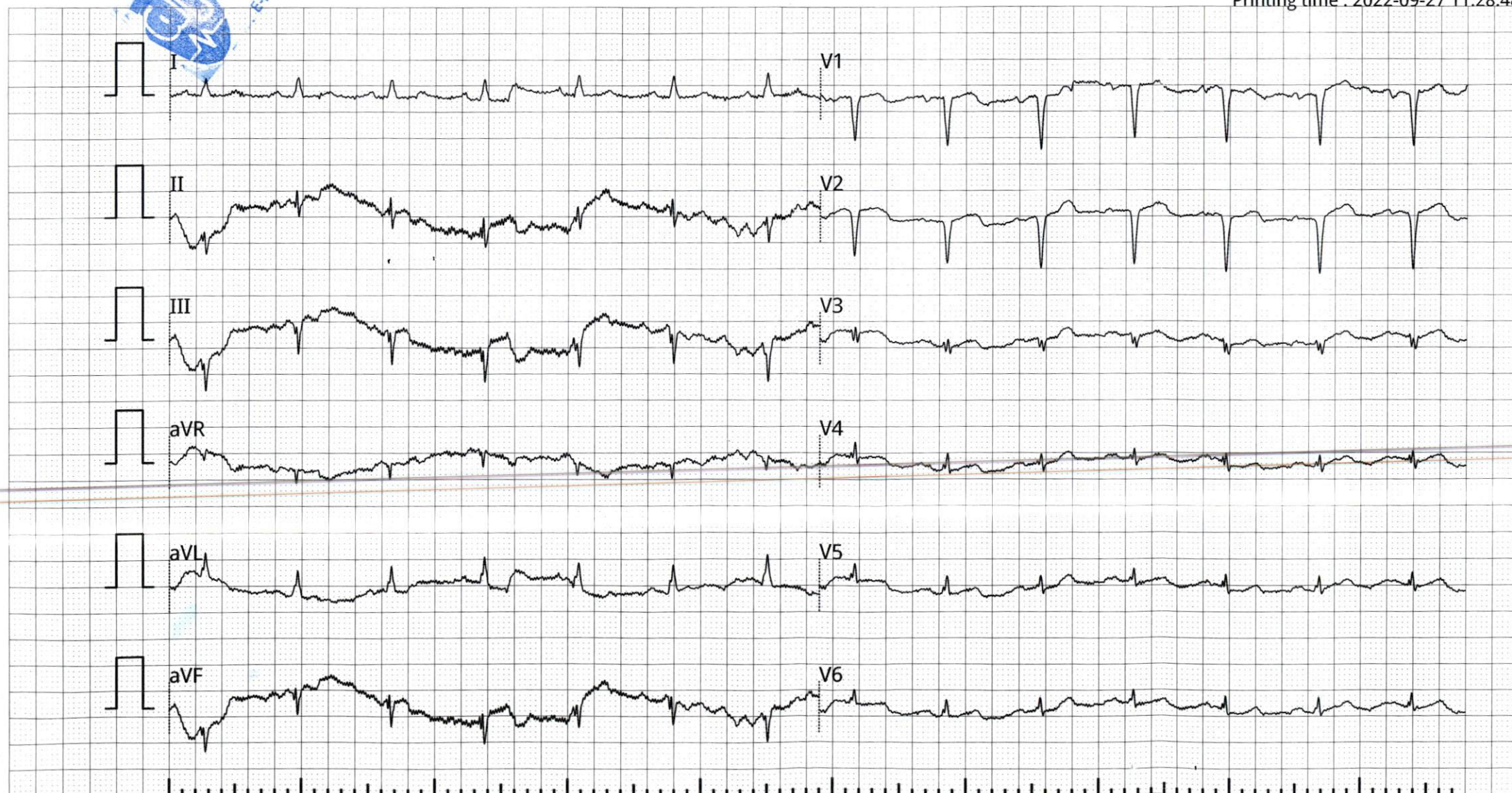
Left axis deviation

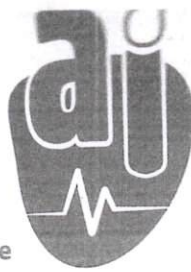Q in V1/V2 may be normal variant but septal infarct cannot be excluded

Low QRS voltages in precordial leads

Confirm and sign:

Printing time : 2022-09-27 11:28:48





- Diplômé en échocardiographie de l'Université BORDEAUX Segalen
- Diplômé en cardiologie pédiatrique et congénitale de l'Université PARIS Descartes
- Diplômé en ultrasonographie vasculaire de l'Université SORBONNE
- Ancien médecin interne du CHU Ibn Rochd, Casablanca
- Ancien médecin à l'Hôpital Pitié-Salpêtrière
- Ancien médecin assistant des hôpitaux de Liège - Belgique

- دبلوم فحص القلب بالصدى من جامعة بوردو - فرنسا
- دبلوم أمراض القلب للأطفال و الرضع من جامعة ديكارت بباريس - فرنسا
- دبلوم للموجات فوق الصوتية الوعائية من جامعة السوربون بباريس - فرنسا
- طبيب داخلي سابق بالمستشفى الجامعي ابن رشد
- طبيب سابق بالمستشفى الجامعي سالبتريير بباريس - فرنسا
- طبيب سابق بالمستشفى الجامعي بلياج - بلجيكا

27/09/2022

CASABLANCA, LE

الدار البيضاء، بتاريخ

Dr. mostafa lahroub

COMPTE RENDU D'ECHOCARDIOGRAPHIE

- VG non dilaté, non hypertrophié; Hypokinesie antérieure, anteroseptale et apicale. FEVG estimée à 40%
- Profil mitral type anomalie de la relaxation, Pressions de remplissage basses.
- Massif auriculaire dilaté.
- Sigmoides aortiques fines sans fuite sans sténose.
- Valves mitrales fines siège d'une fuite minime sans sténose.
- Cavités droites non dilatées. Bonne fonction longitudinale du VD (TAPSE : 19mm, S'VD : 12cm/s).
- IT minime estimant PAPS à 19+5 : 24mmHg.
- VCI non dilatée mesurant 14 mm, compliant.
- Péricarde sec.
- SIA et SIV sont intacts

CONCLUSION :

- Aspect de cardiomyopathie ischémique, FEVG à 40%
- Pressions de remplissage basses.
- Bon VD.
- Pas d'HTP.