

RECOMMANDATIONS IMPORTANTES A LIRE POUR ACTIVER LES REMBOURSEMENTS ET EVITER LES REJETS

Conditions générales :

- Le cadre réservé à l'adhérent doit être dûment renseigné.
- Le cadre réservé au médecin doit être renseigné par le praticien lui-même notamment la nature de la maladie.
- La validité de la feuille de soins est limitée à 3 mois à compter de la première consultation.
- L'entente préalable est exigée pour toute hospitalisation médicale, chirurgicale, soins dentaires spéciaux, extractions multiples, parodontie orthodontie, prothèses dentaires, prothèses auditives ou orthopédiques ainsi que pour tous les actes effectués en série.
- En cas d'accident, une déclaration précisant les causes et circonstances de l'accident est à joindre à la feuille de soins.

Pharmacie :

- Les vignettes des médicaments doivent être obligatoirement jointes aux ordonnances.
- Pour les médicaments sans vignettes une facture de la pharmacie doit être jointe.

Radiologie et Biologie :

- La facture ainsi qu'une copie des résultats des analyses ou du compte rendu (sous pli confidentiel) doivent être jointes à l'ordonnance médicale pour toute demande de remboursement.
- Un pli confidentiel du médecin prescripteur des analyses ou radios peut être demandé par le médecin conseil de la mutuelle.

Optique :

- L'ordonnance du médecin prescripteur et la facture de l'opticien sont à joindre à la feuille de soins.

Rééducation :

- L'entente préalable renseignée par le médecin prescripteur est exigée avant le début des séances de rééducations.
- Pour le remboursement, la facture et le calendrier des séances effectuées sont à joindre à la feuille de soins.

Dentaire :

- En cas de prothèses ou de traitement canalaires, l'accord préalable renseigné sur la feuille de soins est obligatoire avant le début de traitement.
- La facture doit être jointe à la feuille de soins pour toute demande de remboursement.
- La radio-après soins est obligatoire en cas de prothèses ou de traitement canalaires.

Maladie et Affection Longue Durée ALD et ALC :

- La déclaration de maladie chronique doit être renseignée par le médecin prescripteur et renouvelée tous les 6 mois.



Déclaration de Maladie

M22- 0018272

☐ Maladie

☐ Dentaire

☐ Optique

☐ Autres

Cadre réservé à l'adhérent (e)

Matricule : 2765 Société : R.A. 17
☐ Actif ☒ Pensionné(e) ☐ Autre :
 Nom & Prénom : SOUSS, Bahia
 Date de naissance : 1967
 Adresse : Avenue des Nations Unies, Casablanca
 Tél. : 0661570625 Total des frais engagés : 6.300 Dhs

Cadre réservé au Médecin

Cachet du médecin : Dr. S. BENNIS
 Neur. Chir. 37, Rue Dakhla, Casablanca
 Tél : 00 212 6 347 81 36
 IMPE : 091177089
 Date de consultation : 24/10/2022
 Nom et prénom du malade : Soussi Bahia
 Lien de parenté : ☒ Lui-même ☐ Conjoint ☐ Enfant
 Nature de la maladie : Dorsalgie + Crasheut Myopie
 Affection longue durée ou chronique : ☐ ALD ☐ ALC Pathologie :
 En cas d'accident préciser les causes et circonstances :
 Dans le cas où la maladie aurait un caractère confidentiel, communiquer les renseignements sous pli confidentiel à l'attention du médecin conseil de la Mutuelle.

J'atteste sur l'honneur l'exactitude des renseignements portés sur la présente déclaration. Je déclare avoir pris connaissance de la clause relative à la protection des données personnelles.

Fait à : Casablanca Le : 14/11/2022
 Signature de l'adhérent(e) :

Adresses Mails utiles

- Réclamation : contact@mupras.com
- Prise en charge : pec@mupras.com
- Adhésion et changement de statut : adhesion@mupras.com

La MUPRAS garantit le respect de la loi n° 09-08 relative à la protection des personnes physiques à l'égard du traitement des données à caractère personnel.

MUPRAS : Centre Allal Ben Abdellah - 6ème Etage Angle Rue Mohamed Fakir et Rue Allal Ben Abdellah - Quartier de l'Horloge
 Casablanca 20000 - Tél. : 05 22 20 45 45 (LG) - Fax : 05 22 22 78 18 - www.mupras.com

Autorisation CNDP N° : A-A-215 / 2019

[illegible][illegible]

ANALYSES - RADIOGRAPHIES			
Cachet et signature du Laboratoire et du Radiologue	Date	Désignation des Coefficients	Montant des Honoraires
	02/11/22	IRM Medulla	6000
		ZOS	

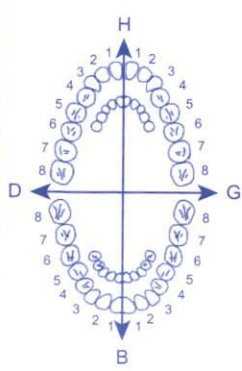
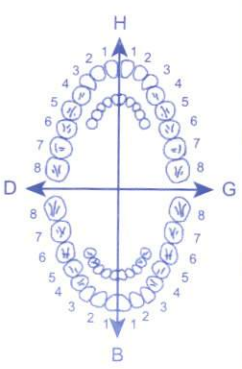
[illegible]

RELEVÉ DES FRAIS ET HONORAIRES

Le praticien est prié de préciser la dent traitée, l'acte pratiqué en indiquant la nature des soins.

Important :

Veillez joindre les radiographies en cas de prothèses ou de traitement canalaires, ainsi que le bilan de l'ODF.

SOINS DENTAIRES	Dents Traitées	Nature des Soins	Coefficient	
				<div style="display: flex; justify-content: space-between;"> <div>COEFFICIENT DES TRAVAUX</div> <div style="border: 1px solid black; width: 150px; height: 30px;"></div> </div> <div style="display: flex; justify-content: space-between; margin-top: 20px;"> <div>MONTANTS DES SOINS</div> <div style="border: 1px solid black; width: 150px; height: 30px;"></div> </div> <div style="display: flex; justify-content: space-between; margin-top: 20px;"> <div>DEBUT D'EXECUTION</div> <div style="border: 1px solid black; width: 150px; height: 30px;"></div> </div> <div style="display: flex; justify-content: space-between; margin-top: 20px;"> <div>FIN D'EXECUTION</div> <div style="border: 1px solid black; width: 150px; height: 30px;"></div> </div>
O.D.F PROTHESES DENTAIRES	DETERMINATION DU COEFFICIENT MASTICATOIRE			
	<div style="display: flex; justify-content: space-around; align-items: center;"> <div style="text-align: center;"> H 25533412 00000000 D </div> <div style="text-align: center;"> H 21433552 00000000 G </div> </div> <div style="display: flex; justify-content: space-around; align-items: center; margin-top: 5px;"> <div style="text-align: center;"> 00000000 35533411 B </div> <div style="text-align: center;"> 00000000 11433553 </div> </div>			<div style="display: flex; justify-content: space-between;"> <div>COEFFICIENT DES TRAVAUX</div> <div style="border: 1px solid black; width: 150px; height: 30px;"></div> </div> <div style="display: flex; justify-content: space-between; margin-top: 20px;"> <div>MONTANTS DES SOINS</div> <div style="border: 1px solid black; width: 150px; height: 30px;"></div> </div> <div style="display: flex; justify-content: space-between; margin-top: 20px;"> <div>DATE DU DEVIS</div> <div style="border: 1px solid black; width: 150px; height: 30px;"></div> </div> <div style="display: flex; justify-content: space-between; margin-top: 20px;"> <div>DATE DE L'EXECUTION</div> <div style="border: 1px solid black; width: 150px; height: 30px;"></div> </div>
	(Création, remont, adjonction) Fonctionnel, Thérapeutique, nécessaire à la profession			

VISA ET CACHET DU PRATICIEN ATTESTANT LE DEVIS

VISA ET CACHET DU PRATICIEN ATTESTANT L'EXECUTION

VISA ET CACHET DU PRATICIEN ATTESTANT LE DEVIS

VISA ET CACHET DU PRATICIEN ATTESTANT L'EXECUTION

Dr A. Fattah BELHOUCINE

Lauréat de la Fac de Médecine de Marseille
Ancien PH des Hôpitaux de France

Dr Abdelaziz ZOUAOUI

Lauréat de la Faculté de Médecine d'Amiens
Spécialité en Imagerie du Sein Paris V

Casablanca, le 02/11/2022

Facture N° 3622/22

Nom patient : **SOUSSI BAHJA**

Examen(s) réalisé(s) : **IRM MEDULLAIRE
EOS**

Montant : **6000 DH**

**ARRETEE LA PRESENTE FACTURE A LA SOMME DE :
SIX MILLE DH**

REGLEMENT : ESPECES



Dr A. Fattah BELHOUCINE

Lauréat de la Fac de Médecine de Marseille
Ancien PH des Hôpitaux de France

Dr Abdelaziz ZOUAOUI

Lauréat de la Faculté de Médecine d'Amiens
Spécialité en Imagerie du Sein Paris V

Casablanca le , 02/11/2022

DR. SAAD BENNIS

Mme. SOUSSI BAHJA

COMPTE RENDU

RADIOGRAPHIE DU RACHIS ENTIER (EOS) :

Technique :

- Examen réalisé par un système EOS en position debout avec imagerie 3D.
- EOS système à faible dose de rayonnement installé en mois d'avril 2022.

Résultat :

Statique rachidienne :

Plan frontal :

- Rachis déséquilibré, plumb line C7-CSL passe à 18 mm à droite de la médiane des épineuses sacrées.
- Scoliose dorsolombaire à convexité droite avec angle de Cobb mesurant 32°.
 - o Vertèbres limites T6 et L3.
 - o Vertèbre sommet T11 angle de rotation mesuré à -4°.
- Scoliose lombaire à convexité gauche avec angle de Cobb mesurant 21°.
 - o Vertèbres limites L3 et L5.
 - o Vertèbre sommet L4 angle de rotation mesuré à 5°.

Plan sagittal :

- Rachis équilibré : CAM ligne à 11 mm
- Lordose lombaire mesurée en L1-L5 à 48° (valeur moyenne 43+/- 10°) et en L1-S1 à 49° (valeur moyenne 60+/- 10°).
- Cyphose thoracique mesurée en T1/T12 à 44° (valeur moyenne 41 +/- 10°) et en T4/T12 à 48° (valeur moyenne 41 +/- 10°).

Statique pelvienne :

Plan frontal :

Absence de bascule pelvienne, obliquité pelvienne de 12 mm, sans valeur pathologique.

Plan sagittal :

- Incidence pelvienne mesurée à 51° (valeur moyenne 55+/- 11°).
- Version pelvienne mesurée à 17° (valeur moyenne 13+/- 6°).
- Pente sacrée mesurée à 35° (valeur moyenne 41+/- 8°).

Maturation osseuse :

Le test de Risser est estimé à 5/5.

Dr. RADOUANE Khadija
RADIOLOGUE

DR. K. RADOUANE

Pour les images, utilisez le lien : <http://102.50.240.229:8085/images/> Login : 20994 Mot de Passe : 9988

Résidence les Fleurs, 59 Bd Zerktouni, angle rue des Hôpitaux - Casablanca 20000 - Maroc

Tél. : + 212 5 22 88 11 11 (LG) • E-mail : rad59zerktouni@gmail.com

T.P. : 36340653 - LI : 45758413 - I.C.E. : 002458095000096 - RIB : CDM 021 780 0000 046 030 807165 97

RDV IRM : 06 66 20 74 92 - RDV Mammographie : 06 66 09 02 39

Dr A. Fattah BELHOUCINE

Lauréat de la Fac de Médecine de Marseille
Ancien PH des Hôpitaux de France

Dr Abdelaziz ZOUAOU

Lauréat de la Faculté de Médecine d'Amiens
Spécialité en Imagerie du Sein Paris V

Casablanca le , 02/11/2022

DR SAAD BENNIS

SOUSSI BAHJA

COMPTE RENDU

IRM MEDULLAIRE

Technique :

Séquences T1, T2 et Stir en coupes sagittales et séquences T2 en coupes axiales.

Résultat :

Résultat :

Rachis cervical :

- Rectitude de la courbure rachidienne.
- Intégrité de la charnière cervico-occipitale.
- Corps vertébraux de hauteur siège de remaniements arthrosiques étagés.
- Hyposignal T2 dégénératif des disques intervertébraux avec saillie disco-ostéophytique étagée faisant empreinte sur l'espace épidual antérieur et la moelle épinière sans signal médullaire décelable.
- Étage C2-C3 et C3-C4 bombement discal global sans hernie décelable.
- Étage C4-C5 : Débord discal global faisant empreinte sur la moelle épinière en regard associé à un épaississement du ligament jaune en arrière responsable d'un rétrécissement secondaire du canal médullaire.
- Étage C5-C6 : Hernie discale médiane et foraminale gauche rétrécissant le canal latéral gauche
- Étage C6-C7 : absence de bombement discale
- Absence d'anomalie morphologique ou de signal du cordon médullaire.
- Absence d'anomalie des parties molles paravertébrales.

Rachis dorso-lombaire :

- Rectitude de la courbure rachidienne avec scoliose lombaire à convexité gauche
- Corps vertébraux de hauteur siège de remaniements arthrosiques somatiques et zygapophysaires
- Hyposignal T2 dégénératif des disques intervertébraux avec bombement discal global étagé associé à
- À l'étage L3-L4 : bombement discal global étalé latéralement rétrécissant les canaux.

.../...

Résidence les Fleurs, 59 Bd Zerkouni, angle rue des Hôpitaux - Casablanca 20000 - Maroc

Tél. : + 212 5 22 88 11 11 (LG) • E-mail : rad59zerkouni@gmail.com

T.P. : 36340653 - I.F. : 45758413 - I.C.E. : 002458095000096 - RIB : CDM 021 780 0000 046 030 807165 97

RDV IRM : 06 66 20 74 92 - RDV Mammographie : 06 66 09 02 39

Radiologie Zerkouni 59

IRM | IMAGERIE DU SEIN | EOS

A. Fattah BELHOUCINE

Lauréat de la Fac de Médecine de Marseille
Ancien PH des Hôpitaux de France

Dr Abdelaziz ZOUAOU

Lauréat de la Faculté de Médecine d'Amiens
Spécialité en Imagerie du Sein Paris V

SOUSSI BAHJA

- *Étage L4-L5 et L5-S1 : bombement discal global avec hernie foraminale droite comprimant les racines en regard.*
- *Les foramens sont libres avec respect des bandes graisseuses péri-radiculaires.*
- *Absence d'anomalie des facettes articulaires postérieures, aussi bien morphologique que structurale.*
- *Absence d'anomalie endocanalaire visible.*
- *Aspect normal du cône médullaire.*
- *Les parties molles péri-vertébrales sont de trophicité et de morphologie normale.*

Au total :

- *Discopathie dégénérative cervicale et lombaire sur rachis arthrosique responsable d'un canal lombaire étroit secondaire*

Dr. BELHOUCINE / DR. FAHL

Pour les images, utilisez le lien : <http://102.50.240.229:8085/images/> Login : 20994 Mot de Passe : 9988

Résidence les Fleurs, 59 Bd Zerkouni, angle rue des Hôpitaux - Casablanca 20000 - Maroc

Tél. : + 212 5 22 88 11 11 (LG) • E-mail : rad59zerktouni@gmail.com

I.P. : 36340653 - I.F. : 45758413 - I.C.E. : 002458095000096 - RIB : CDM 021 780 0000 046 030 807165 97

RDV IRM : 06 66 20 74 92 - RDV Mammographie : 06 66 09 02 39

Dr. Saad Bennis

Neurochirurgien

Diplômé de la faculté de médecine de Paris VI

Ancien interne des hôpitaux de Paris

Ancien praticien à l'hôpital Foch

37, rue Daoud Dahiri, 3^{ème} étage, Maarif - Casablanca

+212 663 47 61 36

الدكتور سعد بنيس

جراحة الجهاز العصبي والعمود الفقري

خريج كلية الطب بباريس

داخلي سابق بمستشفيات باريس

جراح ممارس سابق بمستشفى فوش

37, زنقة داود الظاهري الطابق الثالث، المعاريف - الدار البيضاء

dr.s.bennis@gmail.com

24/10/2022

Mr Soussi BASSIMA

Dorsalgie + Claudication Neurogène
(HUS de Scapula),

① Grand Cliché du Rachis En face debout
Face et Profil (Étude Equilibre
frontal et Sagittal).

② Jem Masullani
bedane se Conflit intra musculaire

Dr. S. BENNIS
Neurochirurgien
37, rue Daoud Dahiri, 3^{ème} étage, Maarif - Casablanca
Tél : +212 663 47 61 36
IMPE : 091177089