






# RELEVÉ DES FRAIS ET HONORAIRES

Dates des Actes	Natures des Actes	Nombre et Coefficient	Montant détaillé des Honoraires	Cachet et signature du Médecin attestant le Paiement des Actes
12/01/2015	G		G	INP: 09116849

# EXECUTION DES ORDONNANCES

Cachet du Pharmacien ou du Fournisseur	Date	Montant de la Facture

# ANALYSES - RADIOGRAPHIES

Cachet et signature du Laboratoire et du Radiologue	Date	Désignation des Coefficients	Montant des Honoraires
	17/11/23	(2322276)	700,00

# AUXILIAIRES MEDICAUX

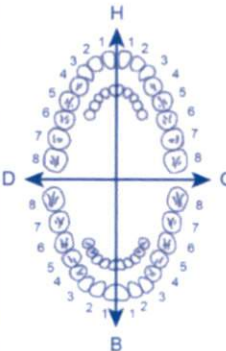
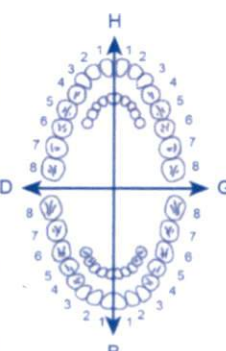
Cachet et signature du Particien	Date des Soins	Nombre				Montant détaillé des Honoraires
		AM	PC	IM	IV	

# RELEVÉ DES FRAIS ET HONORAIRES

Le praticien est prié de préciser la dent traitée, l'acte pratiqué en indiquant la nature des soins.

Important :

Veuillez joindre les radiographies en cas de prothèses ou de traitement canaux, ainsi que le bilan d

SOINS DENTAIRES	Dents Traitées	Nature des Soins	Coefficient	INP : <input type="text"/>	
				COEFFICIENT DES TRAVAUX <input type="text"/>	
				MONTANTS DES SOINS <input type="text"/>	
				DEBUT D'EXECUTION <input type="text"/>	
				FIN D'EXECUTION <input type="text"/>	
O.D.F PROTHESES DENTAIRES	DETERMINATION DU COEFFICIENT MASTICATOIRE <div style="display: flex; justify-content: space-between;"> <div>             H              25533412              00000000              D           </div> <div>             21433552              00000000              G              00000000              35533411              B           </div> </div>			COEFFICIENT DES TRAVAUX <input type="text"/>	
	[Création, remont, adjonction] Fonctionnel, Thérapeutique, nécessaire à la profession			MONTANTS DES SOINS <input type="text"/>	
					DATE DU DEVIS <input type="text"/>
					DATE DE L'EXECUTION <input type="text"/>

VISA ET CACHET DU PRATICIEN ATTESTANT LE DEVIS

VISA ET CACHET DU PRATICIEN ATTESTANT L'EXE

# Docteur Fatiha OUADIRGA

Spécialiste en Gynécologie Obstétrique  
Chirurgie Gynécologique, Maladie des seins  
Coelioscopie - Coloscopie - Hystéroscopie  
Stérilité - Procréation médicalement assistée



## الدكتورة فاتحة واديرغا

إختصاصية في أمراض النساء و التوليد  
جراحة السرطان - أمراض الثدي  
التشخيص و الجراحة بالمنظار  
العقم - المساعدة الطبية على الإنجاب

Casablanca, le 17/01/2023 في الدار البيضاء،

Dr. Fatiha OUADIRGA  
Gynécologie - Obstétrique  
Piste Tadmor, Lot n° 158, 2ème étage,  
Ain Chok, (en face pâtisserie Grain de blé et IAM)  
Casablanca - Tél : 05 22 21 21 37

Ne Benjelloun Nord

Radiologie Ghandi 28  
282, Bd. Ghandi - Casablanca  
Tél: 05 22 77 45 45

17 eno paille  
Ex de seu = EMS

Ex Ecto trans grephes  
de de pûstase

Dr. Fatiha OUADIRGA  
Gynécologie - Obstétrique  
Piste Tadmor, Lot n° 158, 2ème étage,  
Ain Chok, (en face pâtisserie Grain de blé et IAM)  
Casablanca - Tél : 05 22 21 21 37



## Facture

N° :276/2023

Casablanca, le 17/01/2023

Nom patient : **BENJELLOUN NORA EP SKALLI**

Examen(s) réalisé(s) :

**MAMMOGRAPHIE + ECHOGRAPHIE MAMMAIRE**

Montant : **sept cent (700 dh)**

ARRETEE LA PRESENTE FACTURE A LA SOMME DE :  
**SEPT CENTS DH**

REGLEMENT : CHEQUE N° 4467702

*Radiologie Ghandi 282*  
282, Bd. Ghandi - Casablanca  
Tél: 05 22 77 45 45

Casablanca, le 17/01/2023

**Patiente : BENJELLOUN NORA EP SKALLI**

**MAMMOGRAPHIE + ECHOGRAPHIE MAMMAIRE**

**TECHNIQUE :** Trois incidences par sein (Face, profil et Oblique) + échographie.

**RESULTATS :**

- Seins de volume symétrique.
- Densité mammaire de grade a.
- Absence de surcroît d'opacité anormal.
- Absence de foyer de microcalcifications suspect décelable. A noter une macrocalcification d'allure bénigne au niveau du QSE gauche.
- Absence de foyer de désorganisation architecturale.
- Revêtement cutané fin et régulier.
- Petites opacités ganglionnaires au niveau du prolongement axillaire droit.

Au complément échographique :

- Absence de lésion glandulaire kystique ou tissulaire.
- Absence de lésion atténuante ou de désorganisation architecturale.
- Ganglions axillaires bilatéraux de taille infracentimétrique et d'échostructure conservée.

**CONCLUSION :**

- Absence de lésion écho-mammographique suspecte.
- A noter une macrocalcification d'allure bénigne au niveau du QSE gauche.
- Examen classé BIRADS 1 de l'ACR à droite et BIRADS 2 à gauche.

Cordialement.

**DR. ROKIA BENBOUBKER**  
Radiologue  
Radiologie Ghandi 282  
INPE: 091201244