

RECOMMANDATIONS IMPORTANTES A LIRE POUR ACTIVER LES REMBOURSEMENTS ET EVITER LES REJETS

Conditions générales :

- Le cadre réservé à l'adhérent doit être dûment renseigné.
- Le cadre réservé au médecin doit être renseigné par le praticien lui-même notamment la nature de la maladie.
- La validité de la feuille de soins est limitée à 3 mois à compter de la première consultation.
- L'entente préalable est exigée pour toute hospitalisation médicale, chirurgicale, soins dentaires spéciaux, extractions multiples, parodontie orthodontie, prothèses dentaires, prothèses auditives ou orthopédiques ainsi que pour tous les actes effectués en série.
- En cas d'accident, une déclaration précisant les causes et circonstances de l'accident est à joindre à la feuille de soins.

Pharmacie :

- Les vignettes des médicaments doivent être obligatoirement jointes aux ordonnances.
- Pour les médicaments sans vignettes une facture de la pharmacie doit être jointe.

Radiologie et Biologie :

- La facture ainsi qu'une copie des résultats des analyses ou du compte rendu (sous pli confidentiel) doivent être jointes à l'ordonnance médicale pour toute demande de remboursement.
- Un pli confidentiel du médecin prescripteur des analyses ou radios peut être demandé par le médecin conseil de la mutuelle.

Optique :

- L'ordonnance du médecin prescripteur et la facture de l'opticien sont à joindre à la feuille de soins.

Rééducation :

- L'entente préalable renseignée par le médecin prescripteur est exigée avant le début des séances de rééducations.
- Pour le remboursement, la facture et le calendrier des séances effectuées sont à joindre à la feuille de soins.

Dentaire :

- En cas de prothèses ou de traitement canaux, l'accord préalable renseigné sur la feuille de soins est obligatoire avant le début de traitement.
- La facture doit être jointe à la feuille de soins pour toute demande de remboursement.
- La radio-après soins est obligatoire en cas de prothèses ou de traitement canaux.

Maladie et Affection Longue Durée ALD et ALC :

- La déclaration de maladie chronique doit être renseignée par le médecin prescripteur et renouvelée tous les 6 mois.

Adresses Mails utiles

- Réclamation : contact@mupras.com
- Prise en charge : pec@mupras.com
- Adhésion et changement de statut : adhesion@mupras.com

La MUPRAS garantit le respect de la loi n° 09-08 relative à la protection des personnes physiques à l'égard du traitement des données à caractère personnel.

MUPRAS : Centre Allal Ben Abdellah - 6ème Etage Angle Rue Mohamed Fakir et Rue Allal Ben Abdellah - Quartier de l'Horloge Casablanca 20000 - Tél. : 05 22 20 45 45 (LG) - Fax : 05 22 22 78 18 - www.mupras.com



MUPRAS
Mutuelle de Prévoyance
& d'Actions Sociales
de Royal Air Maroc

Déclaration de Maladie

N° W21-780263

146831

☒ Maladie

☐ Dentaire

☐ Optique

☐ Autres

Cadre réservé à l'adhérent (e)

Matricule : 9937 Société : RAN
☒ Actif ☐ Pensionné(e) ☐ Autre
 Nom & Prénom : FARIS LOURNA
 Date de naissance : 08/01/1965
 Adresse : les villas Angaz
 Tél : 0661465506 Total des frais engagés : 1442,40 + 450 DHS

Cadre réservé au Médecin

Cachet du médecin :
 Date de consultation : 05 JAN, 2023
 Nom et prénom du malade : Age :
 Lien de parenté : ☐ Lui-même ☐ Enfant
 Nature de la maladie :
 En cas d'accident préciser les causes et circonstances

Dans le cas où la maladie aurait un caractère confidentiel, communiquer le dossier médical confidentiel à l'attention du médecin conseil de la Mutuelle.

J'atteste sur l'honneur l'exactitude des renseignements portés sur la présente déclaration. Je déclare avoir pris connaissance de la clause relative à la protection des données personnelles.

Fait à :
 Signature de l'adhérent(e) :

Autorisation CNDP N° : A-A-215/2019

RELEVÉ DES FRAIS ET HONORAIRES				
Dates des Actes	Natures des Actes	Nombre et Coefficient	Montant détaillé des Honoraires	Cachet et signature du Médecin attestant le Paiement des Actes
15 JAN 2023	9 V		3000	INP: 08063822
05 JAN 2023	3 E		4000	
05 JAN 2023	3 A		3000	

EXECUTION DES ORDONNANCES		
Cachet du Pharmacien ou du Dispensateur	Date	Montant de la Facture
Pharmacie OULAD JARRAR Dr. ALAOUT NACHIMI Meryem 39, Village Pigeon Dar Bouazza Tél: 0522 29 06 03 - CASABLANCA	05/01/23	Pharmacie OULAD JARRAR Dr. ALAOUT NACHIMI Meryem 39, Village Pigeon Dar Bouazza Tél: 0522 29 06 03 - CASABLANCA

ANALYSES - RADIOGRAPHIES			
Cachet et signature du Laboratoire et du Radiologue	Date	Désignation des Coefficients	Montant des Honoraires
53 Boulevard de l'Indépendance 1000 CASABLANCA	08/01/23	pro	4000

AUXILIAIRES MEDICAUX						
Cachet et signature du Particien	Date des Soins	Nombre				Montant détaillé des Honoraires
		AM	PC	IM	IV	

RELEVÉ DES FRAIS ET HONORAIRES					
Le praticien est prié de préciser la dent traitée, l'acte pratiqué en indiquant la nature des soins.					
Important : Veuillez joindre les radiographies en cas de prothèses ou de traitement canaux, ainsi que le bilan de l'ODF.					
SOINS DENTAIRES	Dents Traitées	Nature des Soins	Coefficient	INP : <input type="text"/>	
				COEFFICIENT DES TRAVAUX <input type="text"/> MONTANTS DES SOINS <input type="text"/> DEBUT D'EXECUTION <input type="text"/> FIN D'EXECUTION <input type="text"/>	
O.D.F. PROTHESES DENTAIRES	DETERMINATION DU COEFFICIENT MASTICATOIRE			COEFFICIENT DES TRAVAUX <input type="text"/> MONTANTS DES SOINS <input type="text"/> DATE DU DEVIS <input type="text"/> DATE DE L'EXECUTION <input type="text"/>	
	H 25533412 21433552 00000000 00000000 D 00000000 00000000 35533411 11433553 B G				
	[Création, remont, adjonction] Fonctionnel, Thérapeutique, nécessaire à la profession				
VISA ET CACHET DU PRATICIEN ATTESTANT LE DEVIS				VISA ET CACHET DU PRATICIEN ATTESTANT L'EXECUTION	



Casablanca, le

5/1/23

الدار البيضاء, في

PARIS LOUBNA

نوبس D'HEPATOLOGIE

1/2 cas g/b

3000

4000

4
230
Sb
MB

4
KW
Rocher sup

3000

DOCTEUR MOHAMED SLAOUI
Spécialiste des Maladies de l'Appareil Digestif
82, Rue Soumaya, Angle Boulevard Abdelmoumen - Casablanca, Maroc
Tél : 05 22 23 78 83 - Tél. Fax : 05 22 25 99 87
Urgence : slaoui.mohamed@gmail.com
Arrêt TRAM : Ligne 1 WAFASALAF



Casablanca, le 05 JAN. 2023

F. FARIS LAUBNA

58.39

GASTRON 100g

75

47.20

TRANSAT 100g plus

75

16.00

Tiludronate 1000mg

75

1 applique MALT et 1pi chaque semaine

140.00

140.00

1 applique au ventre chaque semaine

75

73.50

au ventre

FORLAX 10g

75

1 sachet dans l'eau 3x

Pharmacie Dr. ALAOU
39, Village Plo...
Tél : 0522 29 08 03

LOT : 3905
PER : 10-24
P.P.V : 58 DH 30

LOT : 8647
UT. AV : 04-27
P.P.V : 47 DH 20

LOT : 220924
PER : 09-2025
PPV : 16,00DH

Pour les indications
PPV : 140,00 Dhs

maphar
Boulevard Alkaram
Quartier Industriel Sidi Berrouj
FORLAX 10G SAC B20
P.P.V : 73,50 DH
6118001181193

vii) resorcinol ~~oh~~

Look & see au couch

PPV : 71 DH 10
PER : 05/24
LOT : K1309

34.00

Sri Doulas 20

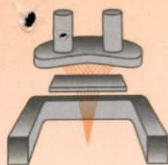myasthenic off

15th amber

Rs 440.40

PPU 3
 EXP 1
 LOT 1

Dr. ALAOU HACHIMI Meryem
 Village Phote Dar Bouazza
 39. Casablanca
 Tel : 0522 29 08 03
 Email : alaou.hachimi@gmail.com



Laboratoire de Pathologie du Centre

Pr. Laïla Laraoui
Anatomo - Cytopathologiste

Dr Nouhad Benkirane
Anatomo - Cytopathologiste

Demande d'examen

Mme FARIS LOUBNA
Né le : 08/01/1965
CLC23A18091931

De la part du Dr.

Nom et Prénom du patient

Age

Date du prélèvement

Référence

Renseignements cliniques et paracliniques

cytobacine : H⁺ Fals N° 82

Surba N° 6 85 - 816

Siège du prélèvement

Nature de lacte réalisé

Thérapeutique préalablement instituée

Actes chirurgicaux antérieurs avec références

Biopsie antérieure :

Oui ☐

Non ☐

Si oui, rappeler la référence, SVP

Pour F.C.V. et biopsie endométriale à visée hormonale :

- Date des dernières règles

- Parité

- Thérapeutique antérieure ou en cours

- Durée du cycle

- Frottis monocouche :

Vagin ☐

Exocol ☐

Endocol ☐

- Frottis conventionnel :

CBE :

Endomètre ☐

Signature et Cachet



Laboratoire de Pathologie du Centre

Dr. Nouhad BENKIRANE

Pr. Laïla LARAQUI

Casablanca, le 23/01/2023

FACTURE N° : 23/01714

Le laboratoire vous prie de croire à l'assurance de ses meilleurs sentiments et vous présente le relevé de ses honoraires s'élevant à la somme de :

450,00 Dhs

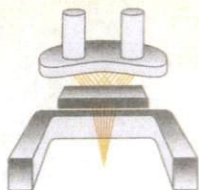
QUATRE CENT CINQUANTE DIRHAMS

Concernant les analyses exécutées le 18/01/2023

Pour **FARIS LOUBNA**

Sur ordonnance du : **Dr SLAOUI MOHAMED**

Laboratoire de Pathologie
du Centre
52, Boulevard Zerketouni
Tél: 0522 22 51 31 / 34 Fax: 0522 22 50 00



Laboratoire de Pathologie du Centre

Dr. Nouhad BENKIRANE

Pr. Laïla LARAQUI

Casablanca, le 19/01/23

Nom & Prénom : Mme FARIS LOUBNA
Sur ordonnance du : Dr SLAOUI MOHAMED
Réf. : 23H01730

Prélevé et parvenu au laboratoire le : 18/01/23
Organe ou siège du prélèvement : tube digestif
Renseignement(s) clinique(s) : Age : 58 ans

Duodénum normal biopsie
Antre inflammatoire : hélicobacter pylori ?
Fundus normal biopsie

COMPTE RENDU ANATOMOPATHOLOGIQUE

Ce prélèvement est constitué de cinq fragments dont deux correspondent à une muqueuse duodénale aux villosités de hauteur normale, revêtues d'un épithélium cylindrique haut comportant une proportion harmonieuse d'entérocytes et de cellules caliciformes. Le tissu interstitiel est oedémateux, congestif et ponctué de lympho-plasmocytes. La musculaire muqueuse est normale. Les glandes de Brünner ne présentent pas de particularité.

La recherche de parasite est restée négative.

Les autres fragments correspondent à une muqueuse gastrique de type antro-fundique dont la composante épithéliale est bien différenciée de hauteur conservée et ne porte pas d'anomalie cytonucléaire. Le chorion est modérément infiltré d'éléments inflammatoires lympho-plasmocytaires accompagnés de polynucléaires neutrophiles. La musculaire muqueuse ne présente pas de particularité.

La recherche d'hélicobacter pylori, sur coloration spéciale montre la présence de nombreux amas à la surface des cryptes.

Conclusion : -Duodénite oedémato-congestive sans signe d'atrophie.

Absence de signe d'infestation parasitaire.

-Antro-fundite chronique modérée (++) non atrophique avec activité modérée (++) et hélicobacter pylori (+++).

Absence de signe de dysplasie ou de métaplasie intestinale.

Pas de malignité.

Dr L. LARAQUI



Casablanca, le

05/01/2023

Examen Protologique

FARIS Loubna

Indication

RECTORRAGIES ET PROCTALGIES,

Examen

INSPECTION: Fissure anale polaire postérieure a 12h en PGP, On pulvérise un spray de xylocaine pour compléter l'examen

Prolapsus partiel du paquet hémorroïdaire de 6h,

TOUCHER ANO-RECTAL: Le TR est très douloureux, il est pratiqué avec un gel de xylocaine, **on retrouve une hypertonie sphinctérienne importante++**

ANUSCOPIE: Fissure polaire postérieure jeune, à fond inflammatoire surmontée d'une petite marisque sentinelle

A noter une anite congestive hémorroïdaire

RECTOSCOPIE : Progresion jusqu'à 15cm, Fécalomes du bas rectum

Muqueuse rectale normale

Conclusion

FISSURE ANALE POLAIRE POSTERIEURE AVEC HYPERTONIE SPHINCTERIEENNE ET ANITE HEMORROIDAIRE

RECTU NORMAL

A COMPLETER PAR UNE COLOSCOPIE

Docteur
Spécialiste en
Hépatologie - Gastro - Entérologie
82, rue Soumaya, angle boulevard Abdelmoumen
2^{ème} étage, immeuble «Fiat - Jeep», quartier Palmiers
Tél: 05 22 23 78 83 | 06 98 97 17 18

Slaoui
Spécialiste en
Hépatologie - Gastro - Entérologie
82, rue Soumaya, angle boulevard Abdelmoumen
2^{ème} étage, immeuble «Fiat - Jeep», quartier Palmiers
Tél: 05 22 23 78 83 | 06 98 97 17 18



Casablanca, le

05/01/2023

الدار البيضاء, في

échographie abdominale

FARIS Loubna

Indication

douleurs abdominales ferritinémie basse, constipation

ATCD familial colique

Rectorragies

Examen opmal

Examen

Foie d'échostructure homogène, de contours réguliers, de taille normale, pas noté d'image focale évidente ce jour ; il n'y a pas de dysmorphie ;

Vésicule biliaire à paroi fine, alithiasique, vide de bile car non à jeun, très probable polype vésiculaire qu'il est nécessaire de contrôler à jeun

Voie biliaire principale fine, elle est apparemment libre ;

Les voies biliaires intra-hépatiques ne sont pas dilatées, les veines sus-hépatiques sont de répartition et de morphologie normale ;

Le TP est mesuré à 10mm, de calibre normal, libre,

La rate est d'échostructure homogène, de taille normale, mesurée à 91 mm dans son grand axe ;

Les reins sont de taille normale, avec une bonne différenciation cortico-médullaire, il n'y a pas d'image de lithiase ni d'hypotonie des calices

Le pancréas est bien exploré, il paraît échographiquement normal; pas de dilatation du WIRSUNG

Il n'est pas détecté d'adénopathies profondes,

Il n'y a pas d'ascite dans le cul de sac de DOUGLAS, ni dans l'espace inter-hépato-rénal de MORISSON

Conclusion

ECHOGRAPHIE ABDOMINALE NORMALE

PROBABLE POLYPE VESICULAIRE QU'IL CONVIENT D'EXPLORER A JEUN

A COMPLETER PAR UNE RECTOSCOPIE

Docteur Mohamed Slaoui
Spécialiste en Hépatologie - Gastro - Entérologie
82, rue Soumaya, angle boulevard Abdelmoumen - 2^{ème} étage, immeuble «Fiat - Jeep», quartier Palmiers - Casablanca, Maroc
Tél: 05 22 23 78 83 - 06 98 97 17 18 - Fax: 05 22 25 99 87 - Urgence: slaouimed.doc@gmail.com | Clinique Longchamps
slamimed.doc@gmail.com - 05 22 23 78 83