

RECOMMANDATIONS IMPORTANTES A LIRE POUR ACTIVER LES REMBOURSEMENTS ET EVITER LES REJETS

Conditions générales :

- Le cadre réservé à l'adhérent doit être dûment renseigné.
- Le cadre réservé au médecin doit être renseigné par le praticien lui-même notamment la nature de la maladie.
- La validité de la feuille de soins est limitée à 3 mois à compter de la première consultation.
- L'entente préalable est exigée pour toute hospitalisation médicale, chirurgicale, soins dentaires spéciaux, extractions multiples, parodontie orthodontie, prothèses dentaires, prothèses auditives ou orthopédiques ainsi que pour tous les actes effectués en série.
- En cas d'accident, une déclaration précisant les causes et circonstances de l'accident est à joindre à la feuille de soins.

Pharmacie :

- Les vignettes des médicaments doivent être obligatoirement jointes aux ordonnances.
- Pour les médicaments sans vignettes une facture de la pharmacie doit être jointe.

Radiologie et Biologie :

- La facture ainsi qu'une copie des résultats des analyses ou du compte rendu (sous pli confidentiel) doivent être jointes à l'ordonnance médicale pour toute demande de remboursement.
- Un pli confidentiel du médecin prescripteur des analyses ou radios peut être demandé par le médecin conseil de la mutuelle.

Optique :

- L'ordonnance du médecin prescripteur et la facture de l'opticien sont à joindre à la feuille de soins.

Rééducation :

- L'entente préalable renseignée par le médecin prescripteur est exigée avant le début des séances de rééducations.
- Pour le remboursement, la facture et le calendrier des séances effectuées sont à joindre à la feuille de soins.

Dentaire :

- En cas de prothèses ou de traitement canalaire, l'accord préalable renseigné sur la feuille de soins est obligatoire avant le début de traitement.
- La facture doit être jointe à la feuille de soins pour toute demande de remboursement.
- La radio-après soins est obligatoire en cas de prothèses ou de traitement canalaire.

Maladie et Affection Longue Durée ALD et ALC :

- La déclaration de maladie chronique doit être renseignée par le médecin prescripteur et renouvelée tous les 6 mois.



Déclaration de Maladie

M22- 0036792

☒ Maladie

☐ Dentaire

☐ Optique

☐ Autres

Cadre réservé à l'adhérent (e)

Matricule : 11881 Société : 147234
☒ Actif ☐ Pensionné(e) ☐ Autre :
 Nom & Prénom : MOURADI KARIMA
 Date de naissance : 27/08/1997
 Adresse : 16 Bis, Rue An sidi ALI Bougagne Casablanca
 Tél. : 0615354455 Total des frais engagés : 1880,50 DH Dhs

Cadre réservé au Médecin

Cachet du médecin :

Dr Mohamed ZARQAOU
Gynécologue Obstétricien
31, Rue Jalaldine Sayouti
Place du Nid d'Iris - 20100 CASABLANCA
Tél. 05 22 30 00 00 - Fax 05 22 30 04 44

Date de consultation : 23/12/22

Nom et prénom du malade : MOURADI Karima Age : 65 ans

Lien de parenté : ☐ Lui-même ☒ Conjoint ☐ Enfant

Nature de la maladie : Algies péliques

Affection longue durée ou chronique : ☐ ALD ☐ ALC Pathologie : U2 FEV. 2023

En cas d'accident préciser les causes et circonstances : M

Dans le cas où la maladie aurait un caractère confidentiel, communiquer les renseignements sous pli confidentiel à l'attention du médecin conseil de la Mutuelle.

J'atteste sur l'honneur l'exactitude des renseignements portés sur la présente déclaration. Je déclare avoir pris connaissance de la clause relative à la protection des données personnelles.

Fait à : Casablanca Le 23/12/2022

Signature de l'adhérent(e) : [Signature]

Adresses Mails utiles

- Réclamation : contact@mupras.com
- Prise en charge : pec@mupras.com
- Adhésion et changement de statut : adhesion@mupras.com

La MUPRAS garantit le respect de la loi n° 09-08 relative à la protection des personnes physiques à l'égard du traitement des données à caractère personnel.

MUPRAS : Centre Allal Ben Abdellah - 6ème Etage Angle Rue Mohamed Fakir et Rue Allal Ben Abdellah - Quartier de l'Horloge Casablanca 20000 - Tél. : 05 22 20 45 45 (LG) - Fax : 05 22 22 78 18 - www.mupras.com

Autorisation CNDP N° : A-A-215 / 2019

RELEVÉ DES FRAIS ET HONORAIRES

Dates des Actes	Natures des Actes	Nombre et Coefficient	Montant détaillé des Honoraires
23/12/22	E		6
24/12/23	E		350,00

Dr. Mohamed ZARAOUI
 Gynécologue Obstétricien
 Place du Nid d'Iris - 20100 CASABLANCA
 Tél. 0522.36.36.06 - Fax 0522.36.04.44

EXECUTION DES ORDONNANCES

Cachet du Pharmacien
 ou du Biomédecin

Date

Montant de la Facture

Dr. El. MANSOURI
 Anatomocytologiste
 Rue Gouloum - 20100 CASABLANCA
 Tél. 0522.22.22.99

28/12/22 PM80

1300 D1

ANALYSES - RADIOGRAPHIES

Cachet et signature du
 Laboratoire et du Radiologue

Date

Désignation des
 Coefficients

Montant
 des Honoraires

AUXILIAIRES MEDICAUX

Cachet et signature
 du Praticien

Date des Soins

Nombre

AM

PC

IM

IV

Montant détaillé des Honoraires

RELEVÉ DES FRAIS ET HONORAIRES

Le praticien est prié de préciser la dent traitée, l'acte pratiqué en indiquant la nature des soins.

Important :

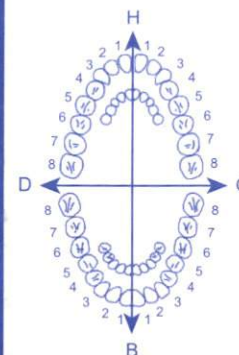
Veuillez joindre les radiographies en cas de prothèses ou de traitement canaux, ainsi que le bilan de l'ODF.

SOINS DENTAIRES

Dents
Traitées

Nature des
Soins

Coefficient



COEFFICIENT
DES TRAVAUX

MONTANTS
DES SOINS

DEBUT
D'EXECUTION

FIN
D'EXECUTION

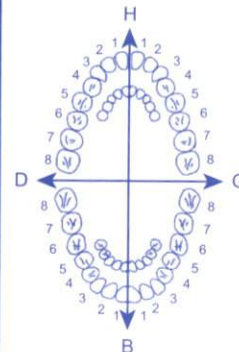
O.D.F
PROTHESES DENTAIRES

DETERMINATION DU COEFFICIENT
MASTICATOIRE

H		G	
25533412	00000000	21433552	00000000
00000000	00000000	00000000	00000000
35533411	11433553		

(Création, remont, adjonction)

Fonctionnel, Thérapeutique, nécessaire à la profession



COEFFICIENT
DES TRAVAUX

MONTANTS
DES SOINS

DATE DU
DEVIS

DATE DE
L'EXECUTION

VISA ET CACHET DU PRATICIEN ATTESTANT LE DEVIS

VISA ET CACHET DU PRATICIEN ATTESTANT L'EXECUTION

Docteur Mohamed ZARQAÛI
Gynécologue Obstétricien
Diplômé de l'Université de LILLE



الدكتور محمد زرقاوي

اختصاصي في أمراض النساء و التوليد
خريج كلية الطب بليب

- Stérilité du couple : FIV - ICSI
- Chirurgie endoscopique
- Echographie spécialisée
- Maladies du sein
- Chirurgie de l'incontinence urinaire

- عقم الزوجين
- جراحة بالمنظار الداخلي
- الفحص بالصدى
- أمراض الثدي
- جراحة أمراض النساء و سلس البول

Casablanca, le23/12/2022.....

Mme MOURADI Karima

74.80 x 2
SEPCEN 500

42.60
1 cp 2 fois par jour pdt 8 jours

36.30
MOBIC 7.5

1 comprimé, matin et soir, au milieu des repas, pendant 5 jours

POLYGYNAX

1 ovule le soir pendant 6 jours

SAFORELLE

Toilettes biquotidiennes

صيدلية تالعاروفت
Pharmacie Tal'arouft
Dr. BENKILAN
4, Rue Tamasrouft - Casablanca
Tél. 05 22 26 16 16

LOT: 05322028
PER: 10/2025
PPV: 74.80 DH

LOT: 05322028
PER: 10/2025
PPV: 74.80 DH

PPV: 42DH60
PER: 05/25
LOT: L1782

092064559
Dr Mohamed ZARQAÛI
Gynécologue Obstétricien
31, Rue Jalaldine Sayouti
Place du Nid d'Iris - 20100 CASABLANCA
Tél. 0522.36.36.06 - Fax 0522.36.04.44

MAPHAR
POLYGYNAX 6 capsules vaginales
Bd. Alkimia No. 6, QI-Sidi Bernoussi,
Casablanca / Maroc
P.P.V. : 38DH30



NOTICE : INFORMATION DE L'US

POLYGYNAX

capsule vaginale

Sulfate de néomycine / sulfate

Veillez lire attentivement cette notice avant d'utiliser ce médicament car elle contient des informations importantes pour vous.

- Gardez cette notice. Vous pourriez avoir besoin de la relire.
- Si vous avez d'autres questions, interrogez votre médecin ou votre pharmacien.
- Ce médicament vous a été personnellement prescrit. Ne le donnez pas à d'autres personnes. Il pourrait leur être nocif, même si les signes de leur maladie sont identiques aux vôtres.
- Si vous ressentez un quelconque effet indésirable, parlez-en à votre médecin ou votre pharmacien. Ceci s'applique aussi à tout effet indésirable qui ne serait pas mentionné dans cette notice. Voir rubrique 4.

Que contient cette notice ?

1. Qu'est-ce que POLYGYNAX, capsule vaginale et dans quels cas est-il utilisé ?
2. Quelles sont les informations à connaître avant d'utiliser POLYGYNAX, capsule vaginale ?
3. Comment utiliser POLYGYNAX, capsule vaginale ?
4. Quels sont les effets indésirables éventuels ?
5. Comment conserver POLYGYNAX, capsule vaginale ?
6. Contenu de l'emballage et autres informations.



مختبر التشريح المرضي شارع كلّميّة

Cabinet de Pathologie Bd GOULMIMA



FACTURE N° B8001227

Nom et Prénom : D. Dr. MANSOURI Karima

Montant : 13.000 H

Arrêtée la présente facture à la somme de : PM80

Casablanca, le 28/12/22

INPE: 091168021

ICE:
001708190000042





مختبر التشريح المرضي شارع كللمية

Cabinet de Pathologie Bd GOULMIMA



Dr Fadoua El Mansouri

Professeur en Anatomie Pathologique

الدكتورة المنصوري فدوى

أستاذة في التشريح المرضي

DEMANDE D'EXAMEN ANATOMO ET CYTOPATHOLOGIQUE

Identité du patient(e) : Digour Mouradi Karima

Médecin prescripteur : Dr Zarguani

Age : 45 ans Date du prélèvement :

Renseignements cliniques et para cliniques : Kyste de l'ovaire

droit - hystérectomie
Salpingectomie bilatérales
(Antécédents de GEV)

Siège et nature du prélèvement :



Examen cytopathologique :

FCV ☐ Vagin ☐ Exocol ☐ Endocol ☐ Endomètre ☐

Date des derniers régles : Parité :

Traitement en cours :

Signature et Cachet du Médecin

Cytopathologie conventionnelle et monocouche - Histopathologie - Histochimie - Extemporane - Immunohistochimie - Biologie moléculaire

Le 633, Rue Goulmima - 1^{er} Etage - Appt N° 2 - Bourgogne - Casablanca

à 250 m de l'hôpital My Youssef et 300 m de la Mosquée Hassan II - entre Pharmacie Laayoune et Locamed

Tél./Fax : 05 22 26 35 35 - Urgences : 06 14 88 11 88 - E-mail : anapathgoulmima@yahoo.fr



مختبر التشريح المرضي شارع كلميمة

Cabinet de Pathologie Bd GOULMIMA



Dr Fadoua EL MANSOURI

Professeur en Anatomie Pathologique

الدكتورة المنصوري فدوى

أستاذة في التشريح المرضي

Réf .B8001222

Reçu le 24.12.2022 Répondu le 28.12.2022

Nom et prénom : Diouri Mouradi Karima **Médecin :** Dr M.Zarqaoui.

Age : 45 ans

Adresse : Clinique Les Iris

Résumé des renseignements cliniques : Kyste de l'ovaire droit + Kystectomie + salpingectomies bilatérales (antécédents de GEU).

L'examen macroscopique :

1-Biopsie de l'endomètre : Il est parvenu deux fragments biopsique qui mesurent entre 4 et 5 mm de long. Inclusion totale. Colorations HE et PAS.

2-Salpingectomie gauche : La trompe gauche mesure 4cm de grand axe. Son méso est hémorragique focalement recouvert de fausses membranes. A la coupe sériée en feuillet de livre, la paroi est fibreuse épaisse munie d'une lumière béante et dilatée à contenu visqueux.

3-Salpingectomie droite : Il renferme une trompe droite assez boudinée en deux fragments qui mesurent entre 2 et 3,5cm. Son méso est hémorragique focalement recouvert de fausses membranes. A la coupe sériée en feuillet de livre, la paroi est fibreuse épaisse munie d'une lumière béante et dilatée à contenu visqueux.

4-Kyste de l'ovaire droit (Kystectomie): Il est parvenu une pièce de résection kystique ouverte en monobloc qui mesure 6cm. Sa paroi est fibreuse papillifère. Absence de contingent solide ou ni endo kystiques.

L'examen microscopique :

1-Il s'agit d'une part d'une muqueuse endométriale à contingent stromal et glandulaire en proportion respectée. Son architecture est assez homogène et synchrone avec la présence de glandes tortueuses de taille intermédiaire bordées par une couche de cellules cuboïdes hautes à noyau central allongé siège d'une discrète stratification nucléaire et quelques figures mitotiques. Le cytoplasme est éosinophile siège souvent de vacuole infra nucléaire. La couche basale est apparente d'épaisseur constante. Le chorion cytogène à ce niveau est oedémato-congestif parfois dissocié par les suffusions hémorragiques. Il est sécrétoire (au PAS) de façon homogène. Les cellules conjonctivales sont allongées et actives à cytoplasme abondant clair. Le réseau capillaire est assez étoffé et développé formé essentiellement de capillaires à endothélium turgescents. Il n'est pas vu d'accentuation de l'infiltrat inflammatoire interstitiel. Absence de foyer de pseudodécidualisation.

Tournez SVP



Cytopathologie conventionnelle et monocouche - Histopathologie - Histochemie - Extemporane - Immunohistochemie - Biologie moléculaire

Le 633, Rue Goulmima - 1^{er} Etage - Appt N° 2 - Bourgogne - Casablanca
à 250 m de l'hôpital My Youssef et 300 m de la Mosquée Hassan II - entre Pharmacie Laayoune et Locamed
Tél./Fax : 05 22 26 35 35 - Urgences : 06 14 88 11 88 - E-mail : anapathgoulmima@yahoo.fr

2-La majorité des tuniques de la paroi tubaire sus décrite surtout la muqueuse et la sous muqueuse sont occupées par un infiltrat inflammatoire polymorphe diffus dense à modéré formé d'une part de lymphocytes et de plasmocytes d'autre part de quelques polynucléaires neutrophiles. Les franges tubaires sont souvent aplaties bordées par un revêtement cuboïde parfois cilié siège d'une exocytose lymphocytaire. La lumière est oblitérante. La musculature est fibreuse épaisse siège d'une importante congestion vasculaire. Absence de foyers d'adénomyoses. Absence d'agent pathogène ou de lésion granulomateuse.

3-La trompe est siège au niveau de la muqueuse et la sous muqueuse d'une accentuation de l'infiltrat inflammatoire : celui-ci est polymorphe diffus dense à modéré formé d'une part de lymphocytes et de plasmocytes d'autre part de quelques polynucléaires neutrophiles. Les franges tubaires sont souvent aplaties bordées par un revêtement cuboïde parfois cilié siège d'une exocytose lymphocytaire. La tunique musculaire est dissociée par la fibrose et siège d'une importante congestion vasculaire. On note la présence en outre au niveau de la séreuse de phénomènes oedémato-congestifs ainsi qu'une accentuation de l'infiltrat inflammatoire qui est polymorphe. Absence d'agent pathogène et de prolifération tumorale.

4-Les multiples prélèvements réalisés montrent une paroi fibreuse bordée par un revêtement unicellulaire cubique de type séreux. Les noyaux sont ovoïdes, centraux indemnes de mitoses anormales. Le cytoplasme est peu abondant éosinophile. Le stroma est desmoplastique. Il n'est pas vu de calcosphérite ni d'embolies vasculaires. Le tissu conjonctif sous jacent est fibreux paucicellulaire sans accentuation de son infiltrat inflammatoire. Il est le siège d'une importante congestion vasculaire et d'une éctasie lymphatique marquée. Absence de lésion granulomateuse ou d'agent pathogène

CONCLUSION

1-Biopsie de l'endomètre Aspect morphologique d'un endomètre de type sécrétoire.

-Absence de lésions d'endométrite chronique.

2-Salpingectomie gauche : Aspect morphologique de salpingite subaiguë et chronique oblitérante non spécifique.

3-Salpingectomie droite : - Aspect morphologique d'Hydrosalpinx réséqué.

4-Kyste de l'ovaire droit (Kystectomie) : Aspect morphologique d'un cystadénome ovarien papillifère bénin de type séreux de 6cm de grand axe.

- L'exérèse est complète

1+2+3+4-Absence de signes de malignité dans les limites de ce prélèvement.

