

RECOMMANDATIONS IMPORTANTES A LIRE POUR ACTIVER LES REMBOURSEMENTS ET EVITER LES REJETS

Conditions générales :

- Le cadre réservé à l'adhérent doit être dûment renseigné.
- Le cadre réservé au médecin doit être renseigné par le praticien lui-même notamment la nature de la maladie.
- La validité de la feuille de soins est limitée à 3 mois à compter de la première consultation.
- L'entente préalable est exigée pour toute hospitalisation médicale, chirurgicale, soins dentaires spéciaux, extractions multiples, parodontie orthodontie, prothèses dentaires, prothèses auditives ou orthopédiques ainsi que pour tous les actes effectués en série.
- En cas d'accident, une déclaration précisant les causes et circonstances de l'accident est à joindre à la feuille de soins.

Pharmacie :

- Les vignettes des médicaments doivent être obligatoirement jointes aux ordonnances.
- Pour les médicaments sans vignettes une facture de la pharmacie doit être jointe.

Radiologie et Biologie :

- La facture ainsi qu'une copie des résultats des analyses ou du compte rendu (sous pli confidentiel) doivent être jointes à l'ordonnance médicale pour toute demande de remboursement.
- Un pli confidentiel du médecin prescripteur des analyses ou radios peut être demandé par le médecin conseil de la mutuelle.

Optique :

- L'ordonnance du médecin prescripteur et la facture de l'opticien sont à joindre à la feuille de soins.

Rééducation :

- L'entente préalable renseignée par le médecin prescripteur est exigée avant le début des séances de rééducations.
- Pour le remboursement, la facture et le calendrier des séances effectuées sont à joindre à la feuille de soins.

Dentaire :

- En cas de prothèses ou de traitement canaux, l'accord préalable renseigné sur la feuille de soins est obligatoire avant le début de traitement.
- La facture doit être jointe à la feuille de soins pour toute demande de remboursement.
- La radio-après soins est obligatoire en cas de prothèses ou de traitement canaux.

Maladie et Affection Longue Durée ALD et ALC :

- La déclaration de maladie chronique doit être renseignée par le médecin prescripteur et renouvelée tous les 6 mois.



Déclaration de Maladie

M22- 0007991

☒ Maladie ☐ Dentaire ☐ Optique ☐ Autres

Cadre réservé à l'adhérent (e)

Matricule : 09098 Société : RAM
☐ Actif ☒ Pensionné(e) ☐ Autre :
 Nom & Prénom : EDDAOUDI Ahmed
 Date de naissance : 01-01-1955
 Adresse : Hay AL Azhar Fm 3 Apt 19 Tr 8/2
 Ahl Loughlam - Casablanca
 Tél. : 06 57 42 48 24 Total des frais engagés : 1350,00 Dhs

Cadre réservé au Médecin

Cachet du médecin :

Dr. BOUANE Azeddine
 Chirurgie Générale
 Proctologie, Ostéo Chirurgie - Echographie
 548, Bd. 2 Mars Hdaouia II, Ain Chok - Casa
 Tél. : 05 22 87 03 25

Date de consultation : 06/02/2023
 Nom et prénom du malade : EDDAOUDI Ahmed
 Lien de parenté : ☒ Lui-même ☐ Conjoint ☐ Enfant
 Nature de la maladie : Thyroïde
 Affection longue durée ou chronique : ☐ ALD ☐ ALC Pathologie :
 En cas d'accident préciser les causes et circonstances :

Dans le cas où la maladie aurait un caractère confidentiel, communiquer les renseignements sous pli confidentiel à l'attention du médecin conseil de la Mutuelle.

J'atteste sur l'honneur l'exactitude des renseignements portés sur la présente déclaration. Je déclare avoir pris connaissance de la clause relative à la protection des données personnelles.

Fait à : Casablanca Le : 20/02/2023

Signature de l'adhérent(e) :

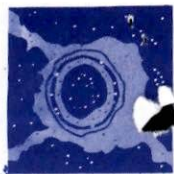
Adresses Mails utiles

- Réclamation : contact@mupras.com
- Prise en charge : pec@mupras.com
- Adhésion et changement de statut : adhesion@mupras.com

La MUPRAS garantit le respect de la loi n° 09-08 relative à la protection des personnes physiques à l'égard du traitement des données à caractère personnel.

MUPRAS : Centre Allal Ben Abdellah - 6ème Etage Angle Rue Mohamed Fakir et Rue Allal Ben Abdellah - Quartier de l'Horloge Casablanca 20000 - Tél. : 05 22 20 45 45 (LG) - Fax : 05 22 22 78 18 - www.mupras.com

Autorisation CNDP N° : A-A-215 / 2019



Dr. SEKKAT F. Dr. BRITEL A.

DEMANDE D'EXAMEN HISTO - CYTOPATHOLOGIQUE

Ordonnance du docteur :

Nom et prénom :

MR ☐ MME ☐ MLLE ☐ ENF ☐

Age :

Référence :

Siège et nature du prélèvement :

Chyond

Cytologie :

- Frottis de dépistage : - Vagin ☐ Exocol ☐ Endocol ☐ Endometre ☐

- Date des dernières règles :

- Traitements éventuels :

Renseignements cliniques et paracliniques :

Complement d

(compromis de la four 06.02.23

lobeliformis Gauch

Substanz (Zinn) (^{13}H -Zinn 065223)

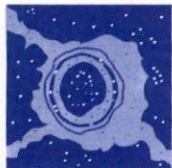
Radiographies :

Date _____

Signature _____

LABORATOIRES PSYCHOLOGIQUES
104, Bis Angkor Borey, Phnom Penh
091 105 11 11
H. ELIASSAÏ
D. SEKKAT
R. BRITEL

Signature: **Dr. Azeddine**
 Cardiologie - Coelie Chirurgie
 540, Bd. 2 Mars Hdaouia II, Ain Chok - Casa
 Tél.: 05 22 87 03 25



LABORATOIRE D'ANATOMIE ET DE CYTOLOGIE PATHOLOGIQUES IBN KHALDOUN

Dr. SEKKAT F. Dr. BRITEL A.

FACTURE

FACTURE : 36226

CASABLANCA LE : 17/02/2023

Analyses effectuées le: 07/02/2023

Pour.....: **Mr. EDDAOUDI AHMED**

Sur prescription du: Dr BOUZIANE AZEDDINE

Code.....: 33WZ1018



Organisme.....: **NC**

Montant Net : 750.00 **Dhs**

Arrêtée la présente facture à la somme de :

SEPT CENT CINQUANTE Dhs 00 Cts

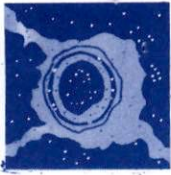
**LABORATOIRE DE PATHOLOGIQUES
IBN KHALDOUN**
104, Bis Angle Bd Abdelmoumen et Rue Chatila
Dr. F. SEKKAT
Dr. A. BRITEL

104 مكرر، زاوية عبد المومن - 1، زنقة شاتلا - الدار البيضاء - الهاتف : 0522.99.37.20/21 - الفاكس : 0522.99.37.86

104 bis, Angle Bd Abdelmoumen - 1, Rue Chatila - Casablanca - Tél.: 0522.99.37.20/21 - Fax : 0522.99.37.86

Email : laboratoire.ibnkaldoun@gmail.com

I.F : 01085932 - Patente : 34772143 - ICE : 001676411000013



LABORATOIRE D'ANATOMIE ET DE CYTOLOGIE PATHOLOGIQUES IBN KHALDOUN

Dr. SEKKAT F. Dr. BRITEL A.

DEMANDE D'EXAMEN HISTO - CYTOPATHOLOGIQUE

Ordonnance du docteur : Dr. A. Benziame

Nom et prénom : EDDAOUDI Ahmed MR ☒ MME ☐ MLLE ☐ ENF ☐

Age : 68 ans

Référence :

Siège et nature du prélèvement : Vagin

Cytologie :

- Frottis de dépistage : - Vagin ☐ Exocol ☐ Endocol ☐ Endometre ☐

- Date des dernières règles :

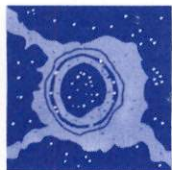
- Traitements éventuels :

Renseignements cliniques et paracliniques :

nodul kystique du
lobe droit
lobes pleuraux

Radiographies : examen complémentaire

Date : 06.09.20 Signature : Dr. A. Benziame
LABORATOIRE DE PATHOLOGIES
IBN KHALDOUN
104, Bis Angle Bd Abdelmoumen et Rue Chatila
Dr. F. SEKKAT
Dr. A. BRITEL



LABORATOIRE D'ANATOMIE ET DE CYTOLOGIE PATHOLOGIQUES IBN KHALDOUN

Dr. SEKKAT F. Dr. BRITEL A.

FACTURE

FACTURE : 36168

CASABLANCA LE : 06/02/2023

Analyses effectuées le: 06/02/2023

Pour.....: **Mr. EDDAOUDI AHMED**

Sur prescription du: Dr BOUZIANE AZEDDINE

Code.....: 33WZ1018



Organisme.....: **NC**

Montant Net : 600.00

Dhs

Arrêtée la présente facture à la somme de :

SIX CENTS Dhs 00 Cts

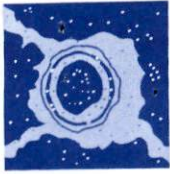
LABORATOIRE DE PATHOLOGIQUES
IBN KHALDOUN
104, Bis Angle Bd. Abdelmoumen et Rue Chatila
Dr. F. SEKKAT
Dr. A. BRITEL

104 مكرر. زاوية عبد المومن - 1. زنقة شاتلا - الدار البيضاء - الهاتف : 0522.99.37.20/21 - الفاكس : 0522.99.37.86

104 bis, Angle Bd Abdelmoumen - 1, Rue Chatila - Casablanca - Tél.: 0522.99.37.20/21 - Fax : 0522.99.37.86

Email : laboratoire.ibnkhaloudn@gmail.com

I.F : 01085932 - Patente : 34772143 - ICE : 001676411000013



LABORATOIRE D'ANATOMIE ET DE CYTOLOGIE PATHOLOGIQUES IBN KHALDOUN

Dr. SEKKAT F. Dr. BRITEL A.
ANATOMOCYTOPATHOLOGISTES

Nom : EDDAOUDI AHMED

Docteur : BOUZIANE AZEDDINE

Age : 68 ans

Date de réception : 06/02/2023

Organisme : NC

Code Patient : 33WZ1018

Organe : Thyroïde.

RENSEIGNEMENTS CLINIQUES : Nodule thyroïdien du lobe droit.
Loboisthmectomie droite.

Examen extemporané :

Reçu une pièce de loboisthmectomie de 5x2,5x1,5 cm, pesant 15g.

L'isthme est de 2 cm de grand axe, quelque peu tuméfié.

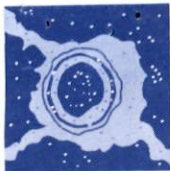
A la coupe, on note au niveau essentiellement isthmique un aspect vaguement nodulaire de 8 mm de grand axe, mal circonscrit, le reste montre un aspect modérément hyperplasique.

L'examen histologique sur coupes congelées, montre un aspect dystrophique du nodule isthmique avec des structures vésiculaires de taille variable, petite à moyenne, à revêtement cylindrique, régulier, occupé ou non par un matériel colloïde. Très rarement, on note un microfoyer dense.

CONCLUSION : - Lésion à caractère dystrophique de siège isthmique.
- Une confirmation après inclusion en paraffine vous sera adressée.

Signé : Dr. F. SEKKAT

LABORATOIRE D'ANATOMIE ET DE CYTOLOGIE
PATHOLOGIQUES IBN KHALDOUN
104, Bis Angle Bd. Abdelmoumen et Rue Chatila
Dr. F. SEKKAT
Dr. A. BRITEL



LABORATOIRE D'ANATOMIE ET DE CYTOLOGIE PATHOLOGIQUES IBN KHALDOUN

Dr. SEKKAT F. Dr. BRITEL A.
ANATOMOCYTOPATHOLOGISTES

Nom : EDDAOUDI AHMED

Docteur : BOUZIANE AZEDDINE

Age : 68 ans

Date de réception : 06/02/2023

Organisme : NC

Code Patient : 33WZ1018

Organe :

RENSEIGNEMENTS CLINIQUES :

Réponse complémentaire

L'examen des coupes après inclusion en paraffine montre un parenchyme thyroïdien, siège d'une lésion adénomateuse, d'allure dystrophique où les vésicules thyroïdiennes sont de taille modérée avec une colloïde plus ou moins épaisse.

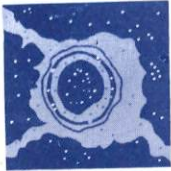
Le revêtement est régulier, tout plus dystrophique.

Le tissu interstitiel est peu remanié et l'on note en périphérie quelques gros vaisseaux à paroi épaisse et hyalinisée avec en particulier un micro-ganglion d'aspect réactionnel.

CONCLUSION : - Lésion thyroïdienne adénomateuse, d'allure dystrophique, sans signe histologique de malignité sur le matériel examiné.

Signé : Dr. A.LAKHMIRI BRITEL

LABORATOIRE DE PATHOLOGIQUES
IBN KHALDOUN
104, Bis Angle Bd. Abdelmoumen et Rue Chatila
Dr. F. SEKKAT
Dr. A. BRITEL



LABORATOIRE D'ANATOMIE ET DE CYTOLOGIE PATHOLOGIQUES IBN KHALDOUN

Dr. SEKKAT F. Dr. BRITEL A.
ANATOMOCYTOPATHOLOGISTES

Nom : EDDAOUDI AHMED

Docteur : BOUZIANE AZEDDINE

Age : 68 ans

Date de réception : 07/02/2023

Organisme : NC

Code Patient : 33WZ1018

Organe : Thyroïde.

RENSEIGNEMENTS CLINIQUES : Complément de l'extemporané de ce jour.
Lobectomie gauche subtotale polaire inférieure.

Reçu une pièce de complément sous forme d'un magma pesant 5g, mesurant 3x2x2,8x1 cm.
La tranche de section est essentiellement homogène colloïde, brillante avec des micronodules à peine perceptibles d'aspect colloïdes, brillants, ne dépassant pas 2 mm de diamètre.
Histologiquement, il s'agit d'un parenchyme thyroïdien d'aspect hyperplasique avec quelques microfoyers nodulaires. Ces nodules sont essentiellement macro-vésiculaires avec une colloïde abondante et épaisse et montrant quelques foyers d'aspect dense où les vésicules sont de taille réduite avec un revêtement tout au plus dystrophique, sans atypie notable.
Il n'est pas individualisé d'incisure ni de chevauchement nucléaire.
L'un des micronodules est partiellement kystisés.
Le tissu interstitiel est quelque peu remanié, essentiellement par de l'œdème ou plus rarement par l'hémorragique.

CONCLUSION : - Hyperplasie thyroïdienne micronodulaire, sans signe histologique de malignité sur ces prélèvements

Signé : Dr. A.LAKHMIRI BRITEL

LABORATOIRE DE PATHOLOGIE
IBN KHALDOUN
104, Bis Angle Bd. Abdelmoumen et Ave. Chérif
Dr. F. SEKKAT
Dr. A. BRITEL