

# RECOMMANDATIONS IMPORTANTES A LIRE POUR ACTIVER LES REMBOURSEMENTS ET EVITER LES REJETS

## Conditions générales :

- Le cadre réservé à l'adhérent doit être dûment renseigné.
- Le cadre réservé au médecin doit être renseigné par le praticien lui-même notamment la nature de la maladie.
- La validité de la feuille de soins est limitée à 3 mois à compter de la première consultation.
- L'entente préalable est exigée pour toute hospitalisation médicale, chirurgicale, soins dentaires spéciaux, extractions multiples, parodontie orthodontie, prothèses dentaires, prothèses auditives ou orthopédiques ainsi que pour tous les actes effectués en série.
- En cas d'accident, une déclaration précisant les causes et circonstances de l'accident est à joindre à la feuille de soins.

## Pharmacie :

- Les vignettes des médicaments doivent être obligatoirement jointes aux ordonnances.
- Pour les médicaments sans vignettes une facture de la pharmacie doit être jointe.

## Radiologie et Biologie :

- La facture ainsi qu'une copie des résultats des analyses ou du compte rendu (sous pli confidentiel) doivent être jointes à l'ordonnance médicale pour toute demande de remboursement.
- Un pli confidentiel du médecin prescripteur des analyses ou radios peut être demandé par le médecin conseil de la mutuelle.

## Optique :

- L'ordonnance du médecin prescripteur et la facture de l'opticien sont à joindre à la feuille de soins.

## Rééducation :

- L'entente préalable renseignée par le médecin prescripteur est exigée avant le début des séances de rééducations.
- Pour le remboursement, la facture et le calendrier des séances effectuées sont à joindre à la feuille de soins.

## Dentaire :

- En cas de prothèses ou de traitement canalaires, l'accord préalable renseigné sur la feuille de soins est obligatoire avant le début de traitement.
- La facture doit être jointe à la feuille de soins pour toute demande de remboursement.
- La radio-après soins est obligatoire en cas de prothèses ou de traitement canalaires.

## Maladie et Affection Longue Durée ALD et ALC :

- La déclaration de maladie chronique doit être renseignée par le médecin prescripteur et renouvelée tous les 6 mois.

## Adresses Mails utiles

- Réclamation : contact@mupras.com
- Prise en charge : pec@mupras.com
- Adhésion et changement de statut : adhesion@mupras.com

La MUPRAS garantit le respect de la loi n° 09-08 relative à la protection des personnes physiques à l'égard du traitement des données à caractère personnel.

**MUPRAS** : Centre Allal Ben Abdellah - 6ème Etage Angle Rue Mohamed Fakir et Rue Allal Ben Abdellah - Quartier de l'Horloge  
Casablanca 20000 - Tél : 05 22 20 45 45 (LG) - Fax : 05 22 22 78 18 - www.mupras.com



## Déclaration de Maladie

N° M21- 066439

☐ Maladie ☐ Dentaire ☐ Optique ☐ Autres

Cadre réservé à l'adhérent (e)

Matricule : 10855 Société : RAN  
☐ Actif ☐ Pensionné(e) ☐ Autre :  
 Nom & Prénom : ABRON NAWAL AS8819  
 Date de naissance : 03-03-77  
 Adresse : 06 Rue Abdelhak ben Nafise Apt 9  
 Résidence El Houda Quartier Palmerie Casablanca  
 Tél : 0662737891 Total des frais engagés : 0000000000 Dhs  
 N° : 101 111 881  
 Tél : 05 37 70 61 22  
 13 Rue Benzette - RABAT  
 Gynécologie-Obstétrique  
 DR. NICOLE EL MEJATI

Cadre réservé au Médecin

Cachet du médecin :

Date de consultation : 27/3/2023  
 Nom et prénom du malade : ABRON Nawal Age : 1977  
 Lien de parenté : ☐ Lui-même ☐ Conjoint ☐ Enfant  
 Nature de la maladie : dyslipémie man. associée au diabète  
 En cas d'accident préciser les causes et circonstances :

Dans le cas où la maladie aurait un caractère confidentiel, communiquer les renseignements sous pli confidentiel à l'attention du médecin conseil de la Mutuelle.

J'atteste sur l'honneur l'exactitude des renseignements portés sur la présente déclaration. Je déclare avoir pris connaissance de la clause relative à la protection des données personnelles.

Fait à : / / Le : / /

Signature de l'adhérent(e) :

Autorisation CNDP N° : A-A-215 / 2019



# RELEVÉ DES FRAIS ET HONORAIRES

Dates des Actes	Natures des Actes	Nombre et Coefficient	Montant détaillé des Honoraires	Cachet et signature du Médecin attestant le Paiement des Actes
27-3-2023	42		200 DH	

# EXECUTION DES ORDONNANCES

Cachet du Pharmacien ou du Fournisseur	Date	Montant de la Facture

# ANALYSES - RADIOGRAPHIES

Cachet et signature du Laboratoire et du Radiologue	Date	Désignation des Coefficients	Montant des Honoraires
	27/03/23	P 221	320,00 DH
	25/03/23	K 40	800 DH
	10/04/23	Z 40	800,00 DH
	25/04/23	Z 266	3300,00

# AUXILIAIRES MEDICAUX

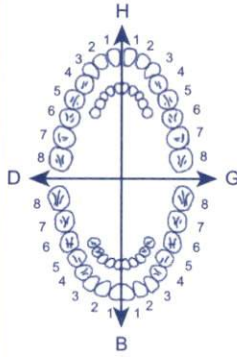
Cachet et signature du Prestataire	Date des Soins	Nombre				Montant détaillé des Honoraires
		AM	PC	IM	IV	
F.K. MEDICAL Dr. Idriss Al Achar, Hassan - Rabat						

# RELEVÉ DES FRAIS ET HONORAIRES

Le praticien est prié de préciser la dent traitée, l'acte pratiqué en indiquant la nature des soins.

Important :

Veuillez joindre les radiographies en cas de prothèses ou de traitement canaux, ainsi que le bilan de l'ODF.

SOINS DENTAIRES	Dents Traitées	Nature des Soins	Coefficient	
				COEFFICIENT DES TRAVAUX
				MONTANTS DES SOINS
				DEBUT D'EXECUTION
				FIN D'EXECUTION

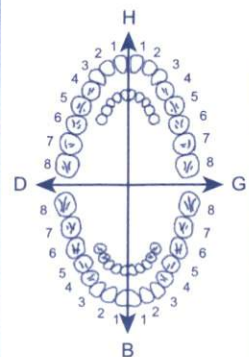
# O.D.F PROTHESES DENTAIRES

# DETERMINATION DU COEFFICIENT MASTICATOIRE

	H	
25533412	21433552	
00000000	00000000	
D		G
00000000	00000000	
35533411	11433553	
	B	

[Création, remont, adjonction]

Fonctionnel, Thérapeutique, nécessaire à la profession



COEFFICIENT DES TRAVAUX	
MONTANTS DES SOINS	
DATE DU DEVIS	
DATE DE L'EXECUTION	

VISA ET CACHET DU PRATICIEN ATTESTANT LE DEVIS

VISA ET CACHET DU PRATICIEN ATTESTANT L'EXECUTION

**Docteur Nicole EL MEJATI**

Ancien Interne des Hôpitaux  
de Strasbourg

Spécialiste en Gynécologie - Obstétrique

Chirurgie Gynécologique

13, Rue Benzerte - Rabat

**SUR RENDEZ- VOUS**

Tél. : Cabinet : 05 37 70 61 22

Fax : 05 37 26 04 54

**الدكتورة نيكول المجاوي**

داخلية سابقا

بمستشفيات ستراسبورغ

اختصاصية في أمراض النساء والتوليد

13، زقة بنزرت - الرباط

**« بالميعاد »**

الهاتف : العيادة : 05 37 70 61 22

الفاكس : 05 37 26 04 54

Rabat, le 05.04.2013 - الرباط في

M= ABOUQ MAWAL

**Dr Sonia AMRI**  
Cabinet de Radiologie  
73, rue Prince Lumumba  
Hassan - Rabat  
Tel : 0537 76 34 55/02

lesari suspecte du feu  
droit

TRM mammes -

**FK MEDIC SARL**

Direction

Rue Idriss Al Azhar, Hassan - Rabat

**DR NICOLE EL MEJATI**  
Gynécologie-Obstétrique  
13, Rue Benzerte - RABAT  
Tel : 05 37 70 61 22  
INP : 101 144 987  
ICE : 001679325000002



1 0 1 1 1 1 9 8 7



**Docteur Nicole EL MEJJATI**

Ancien Interne des Hôpitaux  
de Strasbourg

**Spécialiste en Gynécologie - Obstétrique**

Chirurgie Gynécologique

13, Rue Benzerte - Rabat

**SUR RENDEZ-VOUS**

Tél. : Cabinet : 05 37 70 61 22

Fax : 05 37 26 04 54

**الدكتورة نيكول المجاهري**

داخلية سابقاً

بمستشفيات ستراسبورغ

اختصاصية في أمراض النساء والتوليد

13، زنقة بنزرت - الرباط

**«بالهيعاد»**

الهاتف : العيادة : 05 37 70 61 22

الفاكس : 05 37 26 04 54

Rabat, le 27-3-2027 الرباط في

M. A BROUK. Naoufal.

Echo fœtal entoucé par

au 1er trimestre.

ou 2nd trimestre

au 3e trimestre.

**Dr. Sonia AMRI**  
Cabinet de Radiologie  
73, rue Patrice Lumumba  
Hassan - Rabat  
Tél : 0537 76 32 05/02

ICE : 0016789325900000  
N°P : 101 111 447  
Tél : 05 37 70 61 22  
13, Rue Benzerte - Rabat  
**DR. NICOLE EL MEJJATI**  
Gynécologie-Obstétrique



101111987

# Docteur Nicole-EL MEJJATI

Ancien Interne des Hôpitaux  
de Strasbourg

Spécialiste en Gynécologie - Obstétrique

Chirurgie Gynécologique

13, Rue Benzerte - Rabat

**SUR RENDEZ-VOUS**

Tél. : Cabinet : 05 37 70 61 22

Fax : 05 37 26 04 54

# الدكتورة نيكول المجاهري

داخلية سابقا

بمستشفيات ستراسبورغ

اختصاصية في أمراض النساء والتوليد

13، زنقة بنزرت - الرباط

**«بالميعاد»**

الهاتف : العيادة : 05 37 70 61 22

الفاكس : 05 37 26 04 54

Rabat, le 27-3-2023 الرباط في

Dr. ABZOUK Nawal

Echographie mameaire

avec vue coupe

dysplasie kystique

pleine glandulaire

seu' J. des. t. t. t. + +

Dr. Sonia AMRI  
Cabinet de Radiologie  
73, rue Patrice Lumumba  
Hassan - Rabat  
Tél : 0537 76 32 05/02

Dr. NICOLE-EL MEJJATI  
Gynécologie-Obstétrique  
13, Rue Benzerte - Rabat  
Tél : 05 37 70 61 22  
Fax : 05 37 26 04 54



101111987

**Docteur Nicole EL MEJJATI**

Ancien Interne des Hôpitaux  
de Strasbourg

Spécialiste en Gynécologie - Obstétrique

Chirurgie Gynécologique

13, Rue Benzerte - Rabat

**SUR RENDEZ-VOUS**

Tél. : Cabinet : 05 37 70 61 22

Fax : 05 37 26 04 54

الدكتورة نيكول المجاهري

داخلية سابقا

بمستشفيات ستراسبورغ

اختصاصية في أمراض النساء والتوليد

13، زنقة بنزرت - الرباط

«بالميعاد»

الهاتف : العيادة : 05 37 70 61 22

الفاكس : 05 37 26 04 54

Rabat, le 27/3/2023 الرباط في

M= ABOUQ Nawaf

les conseils de dépistage  
- enfant -  
- 1977

DR. NICOLE EL MEJJATI  
Gynécologie-Obstétrique  
13 Rue Benzerte - RABAT  
Tél : 05 37 70 61 22  
INP : 101 114 987  
ICE : 001679325000002

Centre d'Anatomie Pathologique  
Hassan  
R.D.C, Imm. N° 6, Rue Derna  
Angle Av. Moulay Hassan - Rabat  
Tél : 0537 70 10 26/Fax: 0537 20 89 41



101111987

# CENTRE D'ANATOMIE PATHOLOGIQUE HASSAN

Tél : 05 37 70 10 26 Fax : 05 37 20 89 41  
RDC Imm. N°6 - Rue Derna - Angle Av. Moulay Hassan

## F A C T U R E

Date : 04/04/2023  
Numéro : 123 001 865

Date demande 27/03/2023

Nom patient **ABROUQ NAWAL**

FCC254

PAYANT

Examens	Prix
FCV MONOCOUCHE	
Cotation : P0291	Montant facture 320,00

Arrêtée la présente facture à la somme  
TROIS CENT VINGT DIRHAMS

TP:25142468 IF:40122327 ICE:001909290000014

Centre d'Anatomie Pathologique Hassan  
R.D.C, Imm. N° 6 - Rue Derna  
Angle Av. Moulay Hassan - Rabat  
Tél.: 05 37 70 10 26 - Fax: 05 37 20 89 41  
Dr. DRISS AMAL  
ANATOMOPATHOLOGISTE  
RDC, Imm.6, Rue Derna - Rabat  
INPE : 101045680





**Dr. Amal DRISSY**

Anatomopathologiste  
Certificat de Colposcopie

**Dr. Lamiae GAMRA**

Pr. en Anatomie Pathologique

**Dr. Mouna RIMANI**

Pr. en Anatomie Pathologique

- Nom et Prénom : Mme ABROUQ NAWAL  
- Age : 46 ans  
- De la part du Docteur : Dr EL MEJJATI N.  
- Date du prélèvement : 27/03/2023  
- Date d'envoi : 27/03/2023  
- Siège et Nature du Prélèvement : F.C.V Monocouche.  
RC: G2 P1. DDR: 19/03/2023.  
V.Réf :  
N.Réf : FCC254

**COMPTE RENDU ANATOMOPATHOLOGIQUE**

*Le frottis réalisé selon la technique monocouche Autocyte-Prep est satisfaisant pour l'évaluation.*

*La desquamation cellulaire est abondante, faite de cellules malpighiennes superficielles et intermédiaires isolées ou groupées en placards.*

*On n'observe pas d'anomalie cytonucléaire notable.*

*Il s'y associe des cellules endocervicales intactes et en métaplasie malpighienne en voie de différenciation.*

*Le fond comporte des polynucléaires dont certains sont altérés, des histiocytes, des noyaux nus de cytolysé et une flore bactérienne à Doderlein.*

**CONCLUSION : - Frottis cervical cytolytique et inflammatoire.**

**- Pas de cellule suspecte visible.**

Dr. DRISSY  
28/03/2023

**Dr. DRISSY Amal**  
ANATOMOPATHOLOGISTE  
RDC, Imm.6, Rue Derna - Rabat  
INPE : 101045680

Centre d'Anatomie Pathologique  
**Hassan**  
R.D.C, Imm. N° 6, Rue Derna  
Angle Av. Moulay Hassan - Rabat  
Tél.: 0537 70 10 26/Fax: 0537 20 89 41



Rabat, le 20/04/2023

Note d'honoraire

*Je Soussignée certifie que*  
**Mme. ABROUQ NAWAL a effectué le bilan radiologique**

**ECHOGRAPHIE MAMMAIRE**  
**ECHOGRAPHIE . ENDOVAGINALE**

**Dont le montant est : 800 DH**

La présente note est arrêtée à la somme de :  
**HUIT CENTS Dirhams T.T.C**

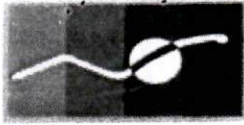
Valeur en votre aimable règlement

**Dr Sonia AMRI**

**Dr. Sonia AMRI**  
**Cabinet de Radiologie**  
**73, rue Patrice Lumumba**  
**Hasan - Rabat**  
**Tél : 0537 76 32/05/02**

73, Rue Patrice Lumumba, Place Pietri, 10100 Rabat web site : radiologielemaghreb.com e-mail : [radiomaghrebsonia@gmail.com](mailto:radiomaghrebsonia@gmail.com)

CNSS 2666652 - IF 34204108 - TP 25126710-RIB 013 810 01372 000106 001 87 -INPE: 101011237



Rabat, le 20/04/2023

Nom et Prénom : ABROUQ NAWAL - 46 ans

Prescripteur : Dr EL MEJJATI NICOLE

Placard sensible supérieur du sein droit en contexte dystrophique.

P 1, allaitement 6 mois. Néoplasie mammaire d'une cousine paternelle jeune.

**ECHOGRAPHIE MAMMAIRE BILATERALE**

Seins quasi totalement hétérogènes.

L'examen du placard sensible près de l'union des quadrants supérieurs du **sein droit** retrouve l'image précédemment décrite à 12H en échographie 29/9/22 et **sans** rehaussement suspect sur l'IRM 24/10/22 :

- vers le rayon 12H-1H
- hautement située à 7 cm du mamelon en tiers moyen de la glande
- mal limitée et irrégulière de 9 mm de grands axes
- discrètement hypoéchogène hétérogène avasculaire
- paraissant faiblement atténuante

Ce placard au moins dystrophique, est mêlé ou légèrement en dedans d'un kyste centimétrique bilobé de paroi épaisse irrégulière siège d'une artérole.

**Au sein gauche**

- placard d'allure également dystrophique SI à 10H sur 12 mm
- Pas d'atténuation acoustique
- Le plus gros microkyste de 6 mm antérieur à 12H.

On retrouve comme auparavant des 2 côtes :

- les innombrables microcalcifications, certaines bordant des canaux galactophoriques discrètement ectasiques
- de nombreux microkystes de 6 mm au plus dont le plus gros est pré existant, IED de 6.4 mm à 7H près du sillon sous mammaire à 7H.

Revêtement cutané partout fin régulier et intégrité des plans musculaires.

Ganglions axillaires peu épais typiquement séquellaires de large centre graisseux et fine corticale.

**CONCLUSION**

Dystrophie mammaire bilatérale floride classée BIRADS 3.

Kyste remanié et plage dystrophique près de l'UQS du sein droit méritant un nouveau contrôle mammo-tomographique avant prélèvement pour vérification : BIRADS 4.

**Il est indispensable de rapporter systématiquement tous vos anciens bilans sénologiques à chaque nouvel examen.**


**Classification BIRADS (Breast Imaging Reporting And Data Base)**

- Catégorie 0 : en attente d'un bilan de diagnostic -
- Catégorie 1 : normale - Catégorie 2 : Lésion bénigne
- Catégorie 3 : Lésion considérée comme probablement bénigne -
- Catégorie 4 : lésion considérée comme suspecte -
- Catégorie 5 lésion considérée maligne

**Dr. Sonia AMRI**  
Cabinet de Radiologie  
73, rue Patrice Lumumba  
Hassan - Rabat  
Tél : 06 61 188 748 / 05 37 76 32 05/02

73, Rue Patrice Lumumba, Place Pietri, 10100 Rabat web site : [www.radiologielemaghreb.com](http://www.radiologielemaghreb.com) e-mail : [radiomaghrebsonia@gmail.com](mailto:radiomaghrebsonia@gmail.com)

INPE 101011237-CNSS 2666652 - ICE 001586012000072 - IF 34204108 - TP 25126710-RIB 013 810 01372 000106 001 87



## Cabinet de Radiologie

Docteur Sonia AMRI

Scanner - Echographie - Mammographie - Sénologie - Radiologie Dentaire  
Radiologie Conventionnelle et Interventionnelle

Rabat, le 20/04/2023

Nom et Prénom : ABROUQ NAWAL - 46 ans  
Prescripteur : Dr EL MEJJATI NICOLE

*Douleurs pelviennes épisodiques droites récurrentes. P1. DDR : 17/03/23.*

### **ECHOGRAPHIE PELVIENNE**

*Examen réalisé par voie sus pubienne et complété par voie endovaginale.*

Pas d'anomalie échographique de la fosse iliaque droite ni des anses digestives.

Vésicule biliaire alithiasique et 2 reins en place bien différenciés de taille normale, de contours réguliers et de cavités fines non visibles particulièrement à droite.

Vessie transsonore, de paroi fine régulière.

L'utérus est médian, antéfléchi, mesurant 100 mm de hauteur x 56 x 60 mm de ligne cavitaire centrée bordée par l'endomètre hyperéchogène homogène régulier de 5 mm d'épaisseur.

Micronodule myomateux antérieur pré existant et petits kystes cervicaux de Naboth sans valeur pathologique.

L'ovaire droit est de taille normale, siège d'une image liquidienne pure de paroi fine de 12 mm.

L'ovaire gauche mesure 23 mm de grand axe et est siège de quelques follicules atrétiques.

Pas d'anomalie annexielle ni d'épanchement liquidien du péritoine.

### **CONCLUSION :**

Utérus un peu globuleux sans autre particularité de cet examen.

*[Signature]*  
Dr. Sonia AMRI  
Cabinet de Radiologie  
73, rue Patrice Lumumba  
Hassan - Rabat  
t 0537 76 32 05/02

Tel 0661188748 : le 0537763205 / 0537763202 - الهاتف - الرباط 10010 - بيتري ساحة لومومبا، باتريس زقة 73

73, Rue Patrice Lumumba, Place Pietri, 10100 Rabat web site : [www.radiologielemaghreb.com](http://www.radiologielemaghreb.com) e-mail : [radiomaghrebsonia@gmail.com](mailto:radiomaghrebsonia@gmail.com)

CNSS 2666652 - ICE 001586012000072 - IF 34204108 - TP 25126710-RIB 013 810 01372 000106 001 87



Rabat, le 25/04/2023

Note d'honoraire

*Je Soussignée certifie que*  
**Mme. ABROUQ NAWAL a effectué le bilan radiologique**

**MAMMOGRAPHIE BILATERALE NUMERISEE 3D  
TOMOSYNTHESE**

**Dont le montant est : 800 DH**

La présente note est arrêtée à la somme de :  
**HUIT CENTS Dirhams T.T.C**

Valeur en votre aimable règlement

*Dr Sonia AMRI*

Dr. Sonia AMRI  
Cabinet de Radiologie  
73, rue Patrice Lumumba  
Hassan - Rabat  
Tel : 0537 76 32 05/02



25/04/2023

PAYANT  
**ABROUQ NAWAL**

ICE : 001666476000053

**FICHEFACTURE N° : 1072023**

Médecin Traitant : **DR EL MAJJATI**  
Code Patient : **2253**  
Date du traitement : 25/04/2023  
N° PEC :  
N° de matricule :  
N° du sinistre :

Désignation	Prix
IRM MAMMAIRE	3 300.00

<b>TOTAL</b>	<b>3 300,00</b>
--------------	-----------------


Arrêtée la présente Fiche Facture à la somme de : TROIS MILLE TROIS CENTS DIRHAMS

**FK MEDIC SARL**  
Direction  
Rue Idriss Al Azhar, Hassan - Rabat

**FK MEDIC au Capital 100.000 Dhs**

Rue Idriss Al Azhar, Hassan - Rabat

ICE: 001965912000037 - RC 127049 - T.Prof: 25103165 - IF: 24872692 - CNSS: 5645281



Rabat, le 25/04/2023

Nom et Prénom : ABROUQ NAWAL - 46 ans

*Plage dystrophique supérieure droite classée BIRADS 4 en échographie et dystrophie mammaire bilatérale classée BIRADS 3. P 1, allaitement 6 mois.  
Néoplasie mammaire bilatérale métachrone d'une cousine paternelle jeune*

### **IRM MAMMAIRE**

Appareil UNITED IMAGING 1,5 Tesla, antenne mammaire de surface.  
Positionnement en procubitus, bras le long du corps, mamelons au zénith.  
Acquisition de séries T1, T2, T1FATSAT, STIR et séquences diffusion et ADC.  
EG-3D + étude dynamique de la prise de contraste de gadolinium des seins.

Les séries morphologiques en T1 sans FATSAT) montrent des seins symétriques, de type 4 majoritairement fibro-glandulaires comme sur l'IRM précédente avec quelques logettes graisseuses bien contrastées par endroits et parsemées de nombreux microkystes en hypersignal T2 et STIR franc et moindre en DWI.

Le rehaussement matriciel de fond est symétrique, modéré en multiples foci bilatéraux.

La comparaison avec les IRM 2020 et oct.2022 montre un rehaussement nettement plus marqué en région rétro aréolaire interne droite, en plage mal délimitée à 3 cm du mamelon étendue sur environ 27x9mm, en courbe de type 2.

Revêtement cutané fin régulier sans rehaussement suspect et absence de ganglion axillaire suspect droit ni gauche.

### **CONCLUSION**

Dystrophie multi microkystique bilatérale classée BIRADS 3.  
Apparition d'un rehaussement SID en correspondance avec les données échocliniques : BIRADS 4 B maintenu avec cible échographique.

  
Dr. Sonia AMRI  
Cabinet de Radiologie  
73, rue Patrice Lumumba  
Hassan - Rabat  
Tel : 0537 76 32 05/02

#### **Classification BIRADS (Breast Imaging Reporting And Data Base)**


- Catégorie 0 : e en attente d'un bilan de diagnostic –
- Catégorie 1 : examen normal - Catégorie 2 : Lésion bénigne
- Catégorie 3 : Lésion considérée comme probablement bénigne –
- Catégorie 4 : lésion considérée comme suspecte –
- Catégorie 5 lésion considérée maligne.

73 - بيتري ساحة لومومبا، باتريس زنقة 73 - الرباط 10010 - الهاتف 0537763202 / 0537763205 - النقال: 0661188748 Tel

73, Rue Patrice Lumumba, Place Pietri, 10100 Rabat web site : [www.radiologielemaghreb.com](http://www.radiologielemaghreb.com) e-mail : [radimaghrebsonia@gmail.com](mailto:radimaghrebsonia@gmail.com)

CNSS 2666652 - ICE 001586012000072 - IF 34204108 - TP 25126710-RIB 013 810 01372 000106 001 87





Rabat, le 25/04/2023

Nom et Prénom : ABROUQ NAWAL - 46 ans

*Bilan de contrôle d'un placard dystrophique atténuant du SS du sein droit vu en échographie de contrôle le 20/04/2023, ATCD de dystrophie mammaire floride classée BIRADS 3.*

*P 1+ allaitement 6 mois. DDR : 18/03/22.*

*Cousine paternelle décédée jeune de néoplasie mammaire bilatérale métachrone.*

**MAMMOGRAPHIE BILATÉRALE NUMÉRIQUE + TOMOSYNTHESE**  
**Et EHOGRAPHIE MAMMAIRE**

**Mammographe Numérique PLANMED CLARITY installé en janv.2019**  
**MLO 2D + CC Tomosynthèse 3D et synthétique 2D**

Lecture « en miroir D/G » et comparative avec les mammographies antérieures : 2016, 2018, 2020 et 2022.

Seins symétriques denses type ACR C inchangée.

Microcalcifications punctiformes éparées disséminées d'aspect stable depuis 2020, sans masse identifiable nette ni distorsion architecturale en tomographie.

On retrouve au prolongement axillaire droit, le surcroît d'opacité en asymétrie focale de contours flous sans distorsion architecturale, de taille et d'aspect stable depuis 2016.

Un nouveau complément échographique (voir CR du 20/04/2023) retrouve outre la plage dystrophique supérieure droite suspecte :

- A droite : le nodule ou pseudo nodule rétro aréolaire ovalaire allongé bien limité de 11.6x8x5mm d'une probable logette graisseuse.
- A gauche : pseudo nodule II à 8-9H à 14mm du mamelon, probablement dystrophique mal limité et peu atténuant de 5x5 mm.

Graisse sous-dermique normalement radiotransparente, revêtement cutané fin régulier et intégrité des plans musculaires.

Ganglions axillaires typiquement séquellaires de large centre graisseux et fine corticale.

**CONCLUSION**

Dystrophie mammaire floride bilatérale classée BIRADS 3.

Plage atténuante au niveau du secteur supérieur droit semblant entourer un micronodule suspect en échographie au niveau du QSI (12H -1H classé BIRADS 4.

À explorer en IRM.

**Il est indispensable de rapporter systématiquement toutes vos anciennes mammographies à chaque nouvel examen.**

**Classification de l'ACR de la densité mammaire (ACR : American College of Radiology)**

Type A : Seins clairs (quasi-totalement graisseux), moins de 25% de tissu fibro-glandulaire.

Type B : il persiste quelques reliquats fibro-glandulaires (entre 25 et 50%)

Type C : Seins denses de répartition hétérogène où persiste focalement de la graisse ; le sein est dense, son analyse peut être gênée (entre 50 et 75%)

Type D : Seins extrêmement denses de façon homogène, l'analyse mammographique est gênée par la densité (plus de 75% de tissu dense).

**Classification BIRADS (Breast Imaging Reporting And Data Base)**

Catégorie 0 : Mammographie en attente d'un bilan de diagnostic –

Catégorie 1 : Mammographie normale - Catégorie 2 : Lésion bénigne

Catégorie 3 : Lésion considérée comme probablement bénigne –

Catégorie 4 : lésion considérée comme suspecte –

Catégorie 5 lésion considérée maligne.

73 - بيطري ساحة لومومبا، باتريس زنقة 73 - الهاتف - 0537763202 / 0537763205 - 10010 - الرباط - بيطري ساحة لومومبا، باتريس زنقة 73

73, Rue Patrice Lumumba, Place Pietri, 10100 Rabat web site : [www.radiologielemaghreb.com](http://www.radiologielemaghreb.com) e-mail : [radiologielemaghrebsonia@gmail.com](mailto:radiologielemaghrebsonia@gmail.com)

INPE 101011237-CNSS 2666652 - ICE 001586012000072 - IF 34204108 - TP 25126710-RIB 013 810 01372 000106 001 87

Dr. Sonia AMRI  
Cabinet de Radiologie  
Rue Patrice Lumumba  
Rabat  
Tél : 0537 763 202 / 0537 763 205



# 12H-1H

