

RECOMMANDATIONS IMPORTANTES A LIRE POUR ACTIVER LES REMBOURSEMENTS ET EVITER LES REJETS

Conditions générales :

- Le cadre réservé à l'adhérent doit être dûment renseigné.
- Le cadre réservé au médecin doit être renseigné par le praticien lui-même notamment la nature de la maladie.
- La validité de la feuille de soins est limitée à 3 mois à compter de la première consultation.
- L'entente préalable est exigée pour toute hospitalisation médicale, chirurgicale, soins dentaires spéciaux, extractions multiples, parodontie orthodontie, prothèses dentaires, prothèses auditives ou orthopédiques ainsi que pour tous les actes effectués en série.
- En cas d'accident, une déclaration précisant les causes et circonstances de l'accident est à joindre à la feuille de soins.

Pharmacie :

- Les vignettes des médicaments doivent être obligatoirement jointes aux ordonnances.
- Pour les médicaments sans vignettes une facture de la pharmacie doit être jointe.

Radiologie et Biologie :

- La facture ainsi qu'une copie des résultats des analyses ou du compte rendu (sous pli confidentiel) doivent être jointes à l'ordonnance médicale pour toute demande de remboursement.
- Un pli confidentiel du médecin prescripteur des analyses ou radios peut être demandé par le médecin conseil de la mutuelle.

Optique :

- L'ordonnance du médecin prescripteur et la facture de l'opticien sont à joindre à la feuille de soins.

Rééducation :

- L'entente préalable renseignée par le médecin prescripteur est exigée avant le début des séances de rééducations.
- Pour le remboursement, la facture et le calendrier des séances effectuées sont à joindre à la feuille de soins.

Dentaire :

- En cas de prothèses ou de traitement canalaires, l'accord préalable renseigné sur la feuille de soins est obligatoire avant le début de traitement.
- La facture doit être jointe à la feuille de soins pour toute demande de remboursement.
- La radio-après soins est obligatoire en cas de prothèses ou de traitement canalaires.

Maladie et Affection Longue Durée ALD et ALC :

- La déclaration de maladie chronique doit être renseignée par le médecin prescripteur et renouvelée tous les 6 mois.



HESKIN

Déclaration de Maladie : N° S19-0002895

☒ Maladie

☐ Dentaire

☐ Optique

☐ Autres

Cadre réservé à l'adhérent (e)

Matricule : 121105 Société :

☒ Actif ☐ Pensionné(e) ☐ Autre :

Nom & Prénom : HESKIN Lamy Date de naissance : 17/11/13

Adresse :

Tél. : 062780465 Total des frais engagés : Dhs

Cadre réservé au Médecin

Cachet du médecin :

Date de consultation :/...../.....

Nom et prénom du malade : HESKIN Lamy Age :

Lien de parenté : ☐ Lui-même ☐ Conjoint ☐ Enfant

Nature de la maladie : Affection gynécologique

En cas d'accident préciser les causes et circonstances :

Dans le cas où la maladie aurait un caractère confidentiel, communiquer les renseignements sous pli confidentiel à l'attention du médecin conseil de la Mutuelle.

J'atteste sur l'honneur l'exactitude des renseignements portés sur la présente déclaration. Je déclare avoir pris connaissance de la clause relative à la protection des données personnelles.

Fait à : Le :

Signature de l'adhérent(e) :

Adresses Mails utiles

- Réclamation : contact@mupras.com
- Prise en charge : pec@mupras.com
- Adhésion et changement de statut : adhesion@mupras.com

La MUPRAS garantit le respect de la loi n° 09-08 relative à la protection des personnes physiques à l'égard du traitement des données à caractère personnel.

MUPRAS : Centre Allal Ben Abdellah - 6ème Etage Angle Rue Mohamed Fakir et Rue Allal Ben Abdellah - Quartier de l'Horloge Casablanca 20000 - Tél. : 05 22 20 45 45 (LG) - Fax : 05 22 22 78 18 - www.mupras.com

RELEVÉ DES FRAIS ET HONORAIRES

Dates des Actes	Natures des Actes	Nombre et Coefficient	Montant détaillé des Honoraires	Cachet et signature du Médecin attestant le Paiement des Actes
04.07.23	CS	G	3000	

EXECUTION DES ORDONNANCES

Cachet du Pharmacien ou du Fournisseur	Date	Montant de la Facture
PHARMACIE DERB EL KHAIR Rue 23 N° 63 - 65 - 67 Derb El Khair At- Chock Casablanca - Tél: 05 22 21 34 22	04.07.23	418,00 DH

ANALYSES - RADIOGRAPHIES

Cachet et signature du Laboratoire et du Radiologue	Date	Désignation des Coefficients	Montant des Honoraires
	04.07.23	Z300	3000,00 DH
	13/07/23	P409	450,00
	18/07/23	P2227	8500,00
	13/07/23	Micro Biopsie	500,00

AUXILAIRES MEDICAUX

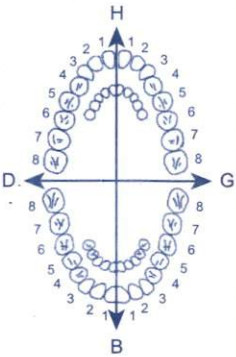
Cachet et signature du Praticien	Date des Soins	Nombre	Montant détaillé des Honoraires
		AM PC IM IV	

RELEVÉ DES FRAIS ET HONORAIRES

Le praticien est prié de préciser la dent traitée, l'acte pratiqué en indiquant la nature des soins.

Important :

Veuillez joindre les radiographies en cas de prothèses ou de traitement canalaires, ainsi que le bilan de l'ODF.

SOINS DENTAIRES	Dents Traitées	Nature des Soins	Coefficient	
				Coefficient des Travaux
				Montants des Soins
				Debut d'Execution
				Fin d'Execution

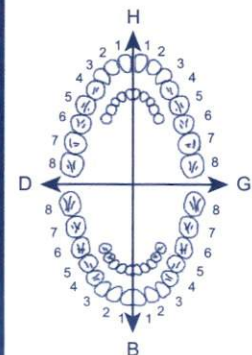
O.D.F PROTHESES DENTAIRES

DETERMINATION DU COEFFICIENT MASTICATOIRE

	H	
25533412	21433552	
00000000	00000000	
D		G
00000000	00000000	
35533411	11433553	
	B	

[Création, remont, adjonction]

Fonctionnel, Thérapeutique, nécessaire à la profession



Coefficient des Travaux	
Montants des Soins	
Date du Devis	
Date de l'Execution	

VISA ET CACHET DU PRATICIEN ATTESTANT LE DEVIS

VISA ET CACHET DU PRATICIEN ATTESTANT L'EXECUTION

Professeur Fadila Morsad Achour

الدكتورة فضيلة مرصاد عاشور

Gynécologue - Obstétricienne

أستاذة في أمراض النساء و التوليد

Accouchement - Chirurgie Gynécologique

Cancérologie - Maladie du Sein

Echographie - Médecine Fœtale - Stérilité

Colposcopie - Hysteroscopie - Coeliochirurgie

التوليد - جراحة أمراض النساء

أمراض السرطان - أمراض الثدي

الفحص بالصدى - الطب الجنيني - العقم

الفحص و الجراحة بالمنظار الداخلي

ST-23

Neslens

Louisa

Seen Mr

Model See ST
Zur

Class BRADY +

microlipof

ITM Meer

27, Rue Ilyia Abou Madi
Appt N° 3 Garages Casablanca
Tél: 0522 20 34 58 / 0522 47 40 04

Professeur Fadila MORSAD
Gynécologue - Obstétricienne
76, Bd. Abdelmoumen - Rés. Koutoubia - Casablanca
Tél: 0522 99 66 97 - Fax: 0522 25 53 86
ICE: 001789239100047 - INP: 001433599

76, شارع عبد المومن - إقامة الكتبية - الدار البيضاء - الهاتف: 05 22 99 66 97 - الفاكس: 05 22 25 53 86

76, Bd. Abdelmoumen - Rés. Koutoubia (au dessus Attijari Wafa Bank) - Casablanca - Tél: 05 22 99 66 97 - 05 22 25 53 86

Whats App: 06 11 83 14 72 - E-mail: cabinetmorsad@gmail.com - En cas d'urgence: Clinique les Papillons: 05 22 98 30 35 - 05 22 98 21 20

Professeur Fadila Morsad Achour

Gynécologue - Obstétricienne

Accouchement - Chirurgie Gynécologique

Cancérologie - Maladie du Sein

Echographie - Médecine Fœtale - Stérilité

Colposcopie - Hysteroscopie - Coelochirurgie

الدكتورة فضيلة مرصاد عاشور

أستاذة في أمراض النساء و التوليد

التوليد - جراحة أمراض النساء

أمراض السرطان - أمراض الثدي

الفحص بالصدى - الطب الجنيني - العقم

الفحص و الجراحة بالمنظار الداخلي

06-27-23

Professeur Fadila Morsad Achour

Dr. Fadila Morsad Achour

Professeur Fadila Morsad Achour

Professeur Fadila MORSAD
Gynécologue - Obstétricienne
76, Bd. Abdelmoumen Rés. Koutoubia - S. a

Tél: 0522 99 66 97 - Fax: 0522 25 53 86
00178939009047 - 0522 25 53 86

Residence 107, Avenue
RADIOLÉ

76, شارع عبد المومن - إقامة الكتبية - الدار البيضاء - الهاتف: 05 22 99 66 97 - الفاكس: 05 22 25 53 86

76, Bd. Abdelmoumen - Rés. Koutoubia (au dessus Attijari Wafa Bank) - Casablanca - Tél: 05 22 99 66 97 - 05 22 25 53 86

Whats App: 06 11 83 14 72 - E-mail: cabinetmorsad@gmail.com - En cas d'urgence: Clinique les Papillons: 05 22 98 30 35 - 05 22 98 21 20

CENTRE DE RADIOLOGIE
ABOUMADI



مركز الطب الإشعاعي
أبو ماضي

CASABLANCA 04107123

MESKINE LAMYA

DR. AKIKI Mustapha

Spécialiste en Radiologie

Lauréat de la Faculté de

Médecine de Nancy

Ex. Enseignant à la Faculté de

Médecine

DR. BERRADA M. AZ El-Arab

Spécialiste en Radiologie

Ex Enseignant à la Faculté de

Médecine

Dr. BENKIRANE Hakima

Spécialiste en Radiologie

Lauréate de la Faculté de

Médecine de Nancy.

Ex attachée au CHU Ibnou Rochd

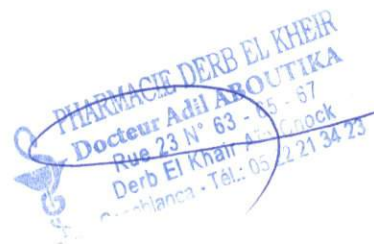
Dr. HANAFI Imad

Spécialiste en Radiologie

de la Faculté de

de médecine de bruxelles

CLARISCAN 0,5 mmol / ml flacon 15 ml
418,00DH



- IRM Haut champ (1 Tesla)
- Scanner Spirale Multi-barettes
- Radiologie Générale Numérique
- Mammographie Numérique
- Echographie-Doppler Couleur
- Echo-Doppler 3D, 4D
- Panoramique Dentaire Numérique
- Denta-scanner
- Téléradiologie 4 mètres Numérique
- Ostéo-densitométrie Biphotonique
- Radiologie Interventionnelle

27, Rue Ily Abou Madi - Quartier Gauthier
Casablanca 20000 MAROC
Tél : 05 22 50 34 57 / 58 / 06 61 43 74 28 / 06 69 77 65 14
Fax : 05 22 47 20 09 - Email : contact@c-radiologie.ma
Patente : 35509523 - I.F. : 01086163 - CNSS : 2623884



Tél: 0522.20.34.57/58 Fax: 0522.47.40.09 E-mail: contact@radiologie-aboumadi.com
RC : 395253 Casablanca - TP : 35509523 - IF : 01086163 - CNSS : 2623884 - ICE : 002036624000064



Casablanca le 04/07/2023

PATIENT : MESKINE LAMYA
MEDECIN TRAITANT : PR. MORSAD ACHOUR FADILA
EXAMEN(S) REALISE(S) : I.R.M MAMMAIRE

Dr. Mustapha AKIKI
Spécialiste en Radiologie
Lauréat de la Faculté de
Médecine de Nancy
Ex Enseignant à la Faculté
de Médecine

Dr. M. AZ El-Arab BERRADA
Spécialiste en Radiologie
Lauréat de la Faculté de
Médecine de Nancy
Ex Enseignant à la Faculté
de Médecine

Dr. Hakima BENKIRANE
Ep. Benjelloun
Spécialiste en Radiologie
Lauréate de la Faculté de
Médecine de Nancy
Ex attachée au CHU Ibnou Rochd
Diplômée de Paris
en Imagerie de la femme

Dr. Imad HANAFI
Spécialiste en Radiologie
Lauréat de la Faculté
de Médecine de Bruxelles
Ex. Praticien hospitalier
des hôpitaux de Paris
Radiologie Conventionnelle
et Interventionnelle

Technique

T1-T2 axial sans injection. T2 STIR axiales.
T1 avec injection (en séquences dynamiques étalées sur 10 mn.
Post-traitement des images avec soustraction et calcul des
différentes courbes de prise de contraste.
T1 fat sat sagittal avec injection

Résultat

A droite :

Au niveau du quadrant supéro-interne vers 2 heures à 4 cm du mamelon on note un rehaussement nodulaire homogène de contours polylobés mesurant 17 x 13 mm très proche du muscle pectoral.

L'étude cinétique met en évidence une courbe en plateau sans lavage précoce.

On note une autre petite formation du quadrant supéro-externe droit avec un rehaussement homogène sans lavage précoce mesurant 8 mm

Résidu glandulaire rétroaréolaire et du quadrant supéro-externe.

Absence d'adénopathie axillaire.

À gauche :

Absence de rehaussement nodulaire ou régional d'allure suspecte.

Absence d'adénopathie axillaire.

Conclusion.

Aspect IRM en faveur d'une mastose diffuse avec un rehaussement nodulaire du quadrant supéro-interne droit de contours polylobés proche du pectoral classée ACR4 a nécessitant une vérification histologique

Petit nodule de 8 mm du quadrant supéro-externe droit classé ACR3

Absence de lésion suspecte à gauche : ACR2

Confraternellement
DR BENKIRANE H.
INPE : 091023531

N/B : Pour visualiser les images en scannant le QR ci joint,
utilisez le lien :

<http://105.159.250.200:8088/images>

Login : AK508123

Mot de Passe : AK238378

- IRM Haut champ
- Scanner Spirale Multi-barettes
- Imagerie Cardio-Vasculaire
- Radiologie Générale Numérique
- Mammographie/Tomosynthèse
- Echographie-Doppler Couleur
- Echo-Doppler 3D, 4D
- Echographie Morphologique
- Cone Beam
- Panoramique Dentaire Numérique
- Denta-scanner
- Téléradiologie 4 mètres Numérique
- Ostéo-densitométrie Biphotonique
- Radiologie Interventionnelle



Radiologie Zerktouni

IRM | IMAGERIE DU SEIN | EOS

Dr A. Fattah BELHOUCINE

Lauréat de la Fac de Médecine de Marseille
Ancien PH des Hôpitaux de France

Dr Abdelaziz ZOUAOUI

Lauréat de la Faculté de Médecine d'Amiens
Spécialité en Imagerie du Sein Paris V

Casablanca, le 13/07/2023

Facture N° 3885/23

Nom patient : **MESKINE LAMYA**

Examen(s) réalisé(s) : **MICRO BIOPSIE**

Montant : **2500 DH**

ARRETEE LA PRESENTE FACTURE A LA SOMME DE :
DEUX MILLE CINQ CENTS DH

REGLEMENT : ESPECES

RADIOLOGIE ZERKTOUNI

Résidence les Fleurs 59, Bd Zerktouni

Angle Rue des Hôpitaux

Casablanca - Tél.: 05 22 88 11 11

002458095000096

Dr A. Fattah BELHOUCINE

Lauréat de la Fac de Médecine de Marseille
Ancien PH des Hôpitaux de France

Dr Abdelaziz ZOUAOUI

Lauréat de la Faculté de Médecine d'Amiens
Spécialité en Imagerie du Sein Paris V

Casablanca le , 13/07/2023

Mme. MESKINE LAMYA

COMPTE RENDU


MICROBIOPSIE DU SEIN DROIT :

- Prélèvement effectué au sein d'une masse polylobée du quadrant supéro interne ACR 4 mesurée à 17 mm de grand axe.
- Suite sans particularité.
- Pansement occlusif et compressif.

Dr. Abdelaziz ZOUAOUI
Lauréat de la Faculté de Médecine d'Amiens
Spécialiste en Imagerie du Sein Paris V
Résidence les Fleurs 59, Bd. Zerketouni
Angle Rue des Hôpitaux - Casablanca
Tél.: 05 22 88 11 11 - INPE : 091 142794

Pour les images, utilisez le lien : <http://102.50.240.229:8085/images/> Login : 27872 Mot de Passe : 15091

Dr. Abdelaziz ZOUAOU
Lauréat de la Faculté de Médecine d'Amiens
Spécialiste en Imagerie du Sein Paris V
Résidence les Fleurs 57, Bd. Zerkouni
Rue des Hôpitaux - Casablanca
Tél : 091142794



Laboratoire de Pathologie du Centre

Dr. Nouhad BENKIRANE

Pr. Laila LARAQUI

Casablanca, le 24/07/2023

FACTURE N° : 23/07614

Le laboratoire vous prie de croire à l'assurance de ses meilleurs sentiments et vous présente le relevé de ses honoraires s'élevant à la somme de :

450,00 Dhs


QUATRE CENT CINQUANTE DIRHAMS

Concernant les analyses exécutées le **13/07/2023**

Pour **MESKINE LAMYA**

Sur ordonnance du : **Dr ZOUAOUI ABDELAZIZ//Dr MORSAD**

Laboratoire de Pathologie
du Centre
52, Boulevard Zerktouni, Casablanca
Tél: 0522 22 51 31 / 22 51 34
Fax: 0522 22 50 90



Laboratoire de Pathologie du Centre

Dr. Nouhad BENKIRANE

Pr. Laila LARAQUI

Casablanca, le 24/07/2023

FACTURE N° : 23/07615

Le laboratoire vous prie de croire à l'assurance de ses meilleurs sentiments et vous présente le relevé de ses honoraires s'élevant à la somme de :

2500,00 Dhs

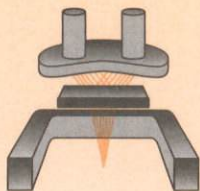
DEUX MILLE CINQ CENTS DIRHAMS

Concernant les analyses exécutées le **17/07/2023**

Pour **MESKINE LAMYA**

Sur ordonnance du : **Dr MORSAD**

Laboratoire de Pathologie
du Centre
52, Boulevard Zerkouni, Casablanca
Tél: 0522 22 51 31/34
Fax: 0522 22 50 90



Laboratoire de Pathologie du Centre

Dr. Nouhad BENKIRANE

Pr. Laïla LARAQUI

Casablanca, le 14/07/23

Nom & Prénom : Mme MESKINE LAMYA
Sur ordonnance du : Dr ZOUAOUI ABDELAZIZ//Dr
MORSAD
Réf. : 23H07324

Prélevé et parvenu au laboratoire le : 13/07/23

Organe ou siège du prélèvement : Sein droit.

Renseignement(s) clinique(s) : Age : 38 ans

Masse polylobée du quadrant supéro interne du sein droit
ACR4 17 mm grand axe

COMPTE RENDU ANATOMOPATHOLOGIQUE

Ce prélèvement est constitué de 03 carottes biopsiques de 1 à 1,2 cm de long, incluses en totalité et montrant à l'examen histologique un tissu mammaire occupé par une prolifération carcinomateuse, peu différenciée, faite de lobules sans différenciation tubulaire. Ces structures sont constituées de cellules cubiques de grande taille, au noyau irrégulier hyperchromatique anisocaryotique, nucléolé et montrant en moyenne huit figures de mitoses sur dix champs au fort grossissement. L'ensemble évoluant au sein d'un stroma riche en éléments lymphocytaires (TILs = 80%)

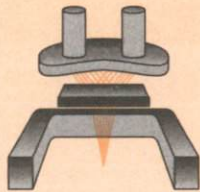
Absence de composante in situ.

Conclusion : Microbiopsie du sein droit : Aspect histopathologique d'un carcinome mammaire infiltrant de type non spécifique, grade III selon SBRmodifié par Ellis & Elston.

Absence de composante in situ.

L'étude des récepteurs hormonaux, HER2 et Ki67 sera réalisée à la demande.

Dr L. LARAQUI
ANATOMOPATHOLOGISTE
52, Boulevard Zerktouni
Tél.: 0522 22 51 31/0522 22 51 34
Fax: 0522 22 50 90



Laboratoire de Pathologie du Centre

Dr. Nouhad BENKIRANE

Pr. Laïla LARAQUI

Casablanca, le 17/07/23

Nom & Prénom : Mme MESKINE LAMYA
Sur ordonnance du : Dr MORSAD
Ref. : 23H07324

Prélevé et parvenu au laboratoire le : 17/07/23

Organe ou siège du prélèvement : sein droit

Renseignement(s) clinique(s) : Microbiopsie du sein droit : Aspect histopathologique d'un carcinome mammaire infiltrant de type non spécifique, grade III selon SBRmodifié par Ellis & Elston.
Absence de composante in situ.

ETUDE IMMUNO-HISTOCHIMIQUE

Anticorps utilisés	Tumeur étudiée	
	Intensité	%
Récepteurs d'œstrogène Clone : SP1	-	0%
Récepteurs de progestérone Clone : PgR636	+	20%
Anti Ki 67 Clone : PS6	+++	60%

Conclusion : Les récepteurs hormonaux sont dissociés négatifs pour les RE et positifs pour les RP évalués à 20% (de faible intensité).
L'index de prolifération est estimé à 60%.

HERCEPT TEST

Anticorps utilisés	Score Cellules Tumorales		Score Témoin Externe		Contrôle Négatif	
	Intensité	%	Intensité	%	Intensité	%
C Erb 2 test	+++	100%	3+	100%	-	0%

Conclusion : L'Hercept Test positif au score 3+ dans 100% des cellules néoplasiques.

Dr L.LARAQUI

Pr. Laïla LARAQUI
GÉNÉRALISTE
52, Boulevard Zerktouni
Tél : 05.22.22.51.31/05.22.22.51.34