





# RELEVÉ DES FRAIS ET HONORAIRES

Dates des Actes	Natures des Actes	Nombre et Coefficient	Montant détaillé des Honoraires	Cachet et signature du Médecin attestant le Paiement des Actes
22/06/2023	C2	809,00		

# EXECUTION DES ORDONNANCES

Cachet du Pharmacien ou du Fournisseur      Date      Montant de la Facture

# ANALYSES - RADIOGRAPHIES

Cachet et signature du Laboratoire et du Radiologue      Date      Désignation des Coefficients      Montant des Honoraires

**WILFRID BENADDI**  
**RADIOLOGUE**  
13 Rue Abou Bakr Ibn Zahr  
Casablanca  
Tél: 05 22 27 48 16

23/06/23      235      600,00

# AUXILIAIRES MEDICAUX

Cachet et signature du Praticien      Date des Soins      Nombre      Montant détaillé des Honoraires

AM      PC      IM      IV

# RELEVÉ DES FRAIS ET HONORAIRES

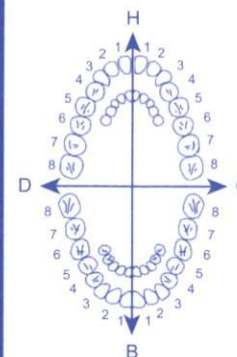
Le praticien est prié de préciser la dent traitée, l'acte pratiqué en indiquant la nature des soins.

Important :

Veuillez joindre les radiographies en cas de prothèses ou de traitement canaux, ainsi que le bilan de l'ODF.

# SOINS DENTAIRES

Dents Traitées      Nature des Soins      Coefficient



COEFFICIENT DES TRAVAUX

MONTANTS DES SOINS

DEBUT D'EXECUTION

FIN D'EXECUTION

# O.D.F PROTHESES DENTAIRES

# DETERMINATION DU COEFFICIENT MASTICATOIRE

H  
25533412 21433552  
00000000 00000000  
D G  
00000000 00000000  
35533411 11433553  
B

[Création, remont, adjonction]

Fonctionnel, Thérapeutique, nécessaire à la profession

COEFFICIENT DES TRAVAUX

MONTANTS DES SOINS

DATE DU DEVIS

DATE DE L'EXECUTION

VISA ET CACHET DU PRATICIEN ATTESTANT LE DEVIS

VISA ET CACHET DU PRATICIEN ATTESTANT L'EXECUTION

Dr Mohamed HEFFOUDHI

SPECIALISTE

DES MALADIES DE L'APPAREIL DIGESTIF

(Estomac - Foie - Intestin - Hémorroïdes)

ENDOSCOPIE DIGESTIVE

ECHOGRAPHIE

الدكتور محمد حفصوي

اختصاصي

في أمراض الجهاز الهضمي

الفحص بالمنظار الداخلي

الفحص بالصدى

Ur Jan

le 22.06.2023

Dr: HANITI Brahim  
75 ans

→ Echographie Abdo - us  
beli avec étude  
avec étude  
colon proctosigmoïdienne

TCM (TAR)

Dr. ISMAIL BENADDI  
RADIOLOGUE

13 Rue Abou Bakr Ibn Zahr  
Casablanca

Tél: 05 22 27 48 16

Mit in Abdomen

un phénotype 2°

Bruch proctosigmoïdienne

sur 6 cm.

Qu'en se digestif

Dr. HEFFOUDHI-M.  
Gastro-Intestinale

إقامة سعد الله، 12 زنقة 12، Rue Reaumur (Quartier des Hôpitaux - Casablanca)  
Résidence SAAD ALLAH, n° 12, Rue Reaumur (Quartier des Hôpitaux - Casablanca)

الهاتف : 0522.200.104 / 105 - الفاكس : 0522.200.106

## **RADIOLOGIE DU CENTRE**

**Scanner – Echographie – Doppler couleur – Radiologie Générale (numérisée)  
Panoramique dentaire- Mammographie – IRM – Ostéodensitometrie.**

Casablanca, le 23/06/2023

**FACTURE N° 9262/2023**

**Nom et Prénom : HAMRITI BOUCHAIB**

**Type d'examen : ECHO A - P**

**La somme de : 600 DH**

**ARRETEE LA PRESENTE FACTURE A LA SOMME DE :**

**SIX CENTS DIRHAM**

**CNSS : 6156427. Patente N° 34400202. ICE : 001677205000012 IF : 42010430**

**Villa 13, Rue Abou Baker Ibn ZAHR (Face CHU IBN ROCHD Maternité) – Casablanca**

**Tél. : 0522 27 48 16 / 21**

**Dr. ISMAIL BENADDI**  
**RADIOLOGUE**  
Villa 13 Rue Abou Bakr Ibn Zahr  
Casablanca  
Tél: 05 22 27 48 16



Dr. Ismail BENADDI  
RADIOLOGUE  
Diplômé de la faculté  
de Médecine de Paris

Casablanca , le 23/06/2023

Nom et Prénom : HAMRITI BOUCHAIB  
Prescripteur : Dr. M. HEFFOUDHI  
Type d'examen : ECHO A - P

## Compte rendu

### Résultat :

Pas d'épaississement pariétal sigmoïdien ou caecal notable. Présence de deux petits kystes mésentériques à hauteur entre le flanc et la FID mesurant 10 mm chacun situé en dedans du côlon droit. Foie de taille normale. Ses contours sont réguliers. Son échostructure est homogène. On retrouve de rares petits kystes biliaires simples notamment hépatiques droits mesurant entre 5 et 10 mm. Absence d'anomalie des structures vasculaires (VSH, tronc porte). Absence de dilatation des voies biliaires intra ou extra hépatiques. Vésicule transsonique à paroi fine. Rate et pancréas sans particularité. Les deux reins sont de taille normale. La différenciation corticomédullaire et l'épaisseur du parenchyme sont respectées. Pas de dilatation des cavités excrétrices. Pas d'image lithiasique visible. Quelques kystes simples prédominant à droite et le plus volumineux mesure 50 mm. La prostate est un peu hétérogène (poids approximatif 40 g). Ses contours sont réguliers, son échostructure est homogène. Légère hypertrophie du lobe médian. Vésicules séminales sans particularité. Vessie de bonne capacité anéchogène sans lésion pariétale. Absence d'adénopathie décelable. Absence d'épanchement intrapéritonéal.

### Conclusion :

Absence d'anomalie significative sur cet examen.  
Petits kystes biliaires hépatiques simples. Kystes simples des deux reins prédominant à droite sans élément péjoratif. Deux petits kystes juxtaposés mésentériques entre le flanc et la FID.  
Pas d'épaississement pariétal notamment au niveau caecale et sigmoïdien.  
Prostate un peu hétérogène avec légère hypertrophie du lobe médian.

Dr. ISMAIL BENADDI  
RADIOLOGUE  
13 Rue Abou Bakr Ibn Zahr  
Casablanca  
Tél: 05 22 27 48 16