

RECOMMANDATIONS IMPORTANTES A LIRE POUR ACTIVER LES REMBOURSEMENTS ET EVITER LES REJETS

Conditions générales :

- Le cadre réservé à l'adhérent doit être dûment renseigné.
- Le cadre réservé au médecin doit être renseigné par le praticien lui-même notamment la nature de la maladie.
- La validité de la feuille de soins est limitée à 3 mois à compter de la première consultation.
- L'entente préalable est exigée pour toute hospitalisation médicale, chirurgicale, soins dentaires spéciaux, extractions multiples, parodontie orthodontie, prothèses dentaires, prothèses auditives ou orthopédiques ainsi que pour tous les actes effectués en série.
- En cas d'accident, une déclaration précisant les causes et circonstances de l'accident est à joindre à la feuille de soins.

Pharmacie :

- Les vignettes des médicaments doivent être obligatoirement jointes aux ordonnances.
- Pour les médicaments sans vignettes une facture de la pharmacie doit être jointe.

Radiologie et Biologie :

- La facture ainsi qu'une copie des résultats des analyses ou du compte rendu (sous pli confidentiel) doivent être jointes à l'ordonnance médicale pour toute demande de remboursement.
- Un pli confidentiel du médecin prescripteur des analyses ou radios peut être demandé par le médecin conseil de la mutuelle.

Optique :

- L'ordonnance du médecin prescripteur et la facture de l'opticien sont à joindre à la feuille de soins.

Rééducation :

- L'entente préalable renseignée par le médecin prescripteur est exigée avant le début des séances de rééducations.
- Pour le remboursement, la facture et le calendrier des séances effectuées sont à joindre à la feuille de soins.

Dentaire :

- En cas de prothèses ou de traitement canaux, l'accord préalable renseigné sur la feuille de soins est obligatoire avant le début de traitement.
- La facture doit être jointe à la feuille de soins pour toute demande de remboursement.
- La radio-après soins est obligatoire en cas de prothèses ou de traitement canaux.

Maladie et Affection Longue Durée ALD et ALC :

- La déclaration de maladie chronique doit être renseignée par le médecin prescripteur et renouvelée tous les 6 mois.

☒ Maladie ☐ Dentaire ☐ Optique ☒ Autres

Cadre réservé à l'adhérent (e)

Matricule : 8621 Société : RAM

☒ Actif ☐ Pensionné(e) ☐ Autre :

Nom & Prénom : BERBER MOHAMMED

Date de naissance : 09/10/69

Adresse : NOUACEUR

Tél : 0668122351 Total des frais engagés : Dhs

Cadre réservé au Médecin

Cachet du médecin :

Date de consultation : 23

Nom et prénom du malade : DEUMI Age : 41

Lien de parenté : ☒ Lui-même ☐ Conjoint ☐ Enfant

Nature de la maladie : Maladie chronique

Affection longue durée ou chronique ☐ ALD ☐ ALC Pathologie : 23

En cas d'accident préciser les causes et circonstances

Dans le cas où la maladie aurait un caractère confidentiel, communiquer les renseignements sous pli confidentiel à l'attention du médecin conseil de la Mutuelle.

J'atteste sur l'honneur l'exactitude des renseignements portés sur la présente déclaration. Je déclare avoir pris connaissance de la clause relative à la protection des données personnelles.

Fait à : Le :/...../.....

Signature de l'adhérent(e) : [Signature]

Autorisation CNDP N° : A-A-215 / 2019

Adresses Mails utiles

- Réclamation : contact@mupras.com
- Prise en charge : pec@mupras.com
- Adhésion et changement de statut : adhesion@mupras.com

La MUPRAS garantit le respect de la loi n° 09-08 relative à la protection des personnes physiques à l'égard du traitement des données à caractère personnel.

MUPRAS : Centre Allal Ben Abdellah - 6ème Etage Angle Rue Mohamed Fakir et Rue Allal Ben Abdellah - Quartier de l'Horloge
Casablanca 20000 - Tél. : 05 22 20 45 45 (LG) - Fax : 05 22 22 78 18 - www.mupras.com

RELEVÉ DES FRAIS ET HONORAIRES

Dates des Actes	Natures des Actes	Nombre et Coefficient	Montant détaillé des Honoraires
22 MAI	23	350	450
22 MAI	230	800	800

EXECUTION DES ORDONNANCES

Cachet du Pharmacien ou du Fournisseur	Date	Montant de la Facture
Pharmacie siham Angle Rue 31 et 34 lot. Omaria N°64 Ain chok - Casablanca Tél 0522 52 03 03	22-05-23	400
	06/06/23	123,20
	14/06/23	123,20

ANALYSES - RADIOGRAPHIES

Cachet et signature du Laboratoire et du Radiologue	Date	Désignation des Coefficients	Montant des Honoraires
Pharmacie siham Angle Rue 31 et 34 lot. Omaria N°64 Ain chok - Casablanca Tél 0522 52 03 03	14/06/23	123,20	123,20

AUXILIAIRES MEDICAUX

Cachet et signature du Praticien	Date des Soins	Nombre				Montant détaillé des Honoraires
		A M	P C	I M	I V	

RELEVÉ DES FRAIS ET HONORAIRES

Le praticien est prié de préciser la dent traitée, l'acte pratiqué en indiquant la nature des soins.

Important :

Veuillez joindre les radiographies en cas de prothèses ou de traitement canaux, ainsi que le bilan de l'ODF.

SOINS DENTAIRES	Dents Traitées	Nature des Soins	Coefficient	
				Coefficient DES TRAVAUX
				MONTANTS DES SOINS
				DEBUT D'EXECUTION
				FIN D'EXECUTION

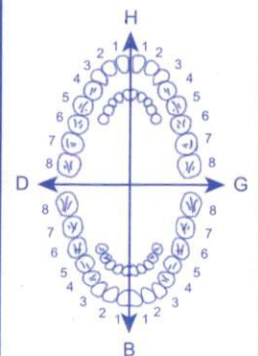
O.D.F PROTHESES DENTAIRES

DETERMINATION DU COEFFICIENT MASTICATOIRE

H	25533412	21433552
D	00000000	00000000
B	00000000	00000000
G	35533411	11433553

(Création, remont, adjonction)

Fonctionnel, Thérapeutique, nécessaire à la profession



Coefficient DES TRAVAUX	
MONTANTS DES SOINS	
DATE DU DEVIS	
DATE DE L'EXECUTION	

VISA ET CACHET DU PRATICIEN ATTESTANT LE DEVIS

VISA ET CACHET DU PRATICIEN ATTESTANT L'EXECUTION

DOCTEUR MOHAMED SLAOUI

Spécialiste en Hépatologie - Gastro - Entérologie



الدكتور محمد السلاوي

إختصاصي في أمراض المعدة والأمعاء والكبد والبواسير

Casablanca, le 22 MAI 2023 في الدار البيضاء، في

[Handwritten signature]

4000
[Handwritten signature]

LOT	222482	1
EXP	07	2024
PPV	40.00	

[Handwritten signature]



Pharmacie siham
Angle, Rue 31 et 34 lot Omariya
N°64 Ain chok - Casablanca
Tél : 0522 52 63 03

[Handwritten signature]
Dr. Mohamed Slaoui
Spécialiste Hépatologie - Gastro - Entérologie
Chirurgie Hépatobiliaire
Rue Soumaya angle bd Abdelmoumen
Casablanca - Maroc
Tél : 0522 23 78 83
Fax : 0522 23 78 83
Email : slaouimed.doc@gmail.com



AKDITAL

Clinique Longchamps

مصحة لونشون

CLC23F14094235

Mme DELLALI OUISSAL

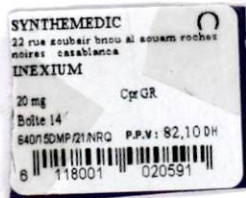
Né le : 01/01/1982

Casablanca, le

M. E. J.

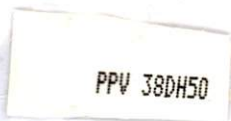
Pharmacie Majorel
Coopérative Sofaga I, N° 14
Ouled Taleb, Casablanca
Tél : 05 22 94 89 39

INEXIUM day



38,50 - *1 x 14*

NEUTRAL



100% 10 x 3/1 x 7

Pharmacie MAJOREL
Coopérative Sofaga I, N° 14
Ouled Taleb, Casablanca
Tél : 05 22 94 89 39

Docteur Mohamed SLAOUI
Gastro-Entérologue
Clinique Longchamps
CASABLANCA

DOCTEUR MOHAMED SLAOU

Spécialiste en Hépatologie - Gastro - Entérologie



الدكتور محمد السلاوي

إختصاصي في أمراض المعدة والأمعاء والكبد والبواسير

Casablanca, le

06 JUN 2023

الدار البيضاء، في

Dr. Mohamed Slaoui

36,70

ANXPOL 6g

1/2 c par

1/4 c par

27,00

Reboxin B6

1 c par

ANTIPA 200g

1 - 1

x 1 mg

123,70

Pharmacie Cité Addamane
Dr. Mohamed HACHAMI
Bd. Dakhlia Hay Incha Residence
Addamane Doha - Casablanca
Tel/Fax : 0522 25 99 87

Docteur Mohamed Slaoui
Spécialiste Hépatologie - Gastro - Entérologie
Proctologie - Coloproctologie
ENTÉROLOGIE - GASTRO-ENTÉROLOGIE
82, Rue Soumaya - Angle boulevard Abdelmoumen
2e Etage, Immeuble « Fiat - Jeep », quartier Palmiers
Tél : 0522 25 78 83 - Tél / Fax : 0522 25 99 87
slaouimed.doc@gmail.com



Casablanca, le 22/05/23 الدار البيضاء, في

M. DELLAL. CHASSAL

NOTES D'INTERVIEW

230
Sela
MSA

4/6/23

CABINET DU DOCTEUR MOHAMED
SLAOUI
GASTRO-ENTÉROLOGUE
RECEPTION
82, Rue Soumaya, 2e Etage - Casablanca
Tél: 0522 25 99 87 - 06 98 97 17 18
slaoui.med.doc@gmail.com

Dr. Lamia JABRI
Professeur d'Anatomie Pathologique
Enseignante à la Faculté de
Médecine de Casablanca



Dr. Amal BENKI
Professeur d'Anatomie Pathologique
Ex. Enseignante à la Faculté de Médecine de Casablanca

DEMANDE D'EXAMEN ANATOMO-CYTOPATHOLOGIQUE

De la part du Dr :

Nom et prénom du patient :

Age : Se

CLC23F14094235

Mme DELLALI OUISSAL

Né le : 01/01/1982

Date de prélèvement :

Renseignements cliniques et paracliniques :

Antécédents N° 1 N° 2 /

(ATCD HL, multi-résistant)

Organe prélevé :

Nature de l'acte réalisé :

Biopsie antérieure :

☐ Oui

☐ Non

Réf :

FCV :

☐ Vagin

☐ Exocol : ☐ Endocol :

Date des dernières règles :

Parité :

Thérapeutique antérieure ou en cours :

Signature & Cachet



Casablanca, le 06 JUN 2023 في الدار البيضاء,

MERCI D'ADMETTRE Mme DELLALI OUISSAL

POUR UNE FIBROSCOPIE

A L'UNITE D'ENDOSCOPIE DE LA CLINIQUE LONGCHAMPS

1-4 Bd GHANDI, CASABLANCA Tel 0522 97 94 94

MERCI DE VOUS PRESENTER A JEUN STRICT (SANS MANGER

NI BOIRE NI FUMER), ET ACCOMPAGNE (LA CONDUITE DE VEHICULES

EST INTERDITE APRES L'ANESTHESIE).

VOTRE SORTIE AURA LIEU LE JOUR MEME, SAUF COMPLICATIONS.

Docteur Mohamed Slaoui
Spécialiste: Hépatologie - Gastro - Entérologie
Proctologie - Médecine Chirurgicale
ENDOSCOPIE - CHOLANGIOGRAPHIE
82, Rue Soumaya, Angle boulevard Abdelmoumen
1^{er} Etage, Imm « Fiat - Jeep » - Casablanca - Maroc
Tél: 0522 23 78 83 - Tél / Fax: 0522 25 99 87
slaouimed.doc@gmail.com



Casablanca, le في الدار البيضاء,

22/05/2023

échographie abdominale

DELLALI Ouissal

Indication

ATCD HP MUYLTI RESISTANT
ATCD COLITE SUSPECTE DE MICI
TROUBLE DU TRANSIT

Examen

Foie d'échostructure homogène, de contours réguliers, de taille normale, pas noté d'image focale évidente ce jour ; il n'y a pas de dysmorphie ;
Vésicule biliaire à paroi fine, alithiasique
Voie biliaire principale fine, elle est apparemment libre ;
Les voies biliaires intra-hépatiques ne sont pas dilatées, les veines sus-hépatiques sont de répartition et de morphologie normale ;
Le TP est mesuré à 10mm, de calibre normal, libre,
La rate est d'échostructure homogène, de taille normale, mesurée à 92mm dans son grand axe ;
Les reins sont de taille normale, avec une bonne différenciation cortico-médullaire, il n'y a pas d'image de lithiase ni d'hypotonie des calices
Le pancréas est bien exploré, il paraît échographiquement normal; pas de dilatation du WIRSUNG
Il n'est pas détecté d'adénopathies profondes,
Il n'y a pas d'ascite dans le cul de sac de DOUGLAS, ni dans l'espace inter-hépato-rénal de MORISSON

Conclusion

ECHOGRAPHIE ABDOMINALE NORMALE
A COMPLETER PAR UN BILAN

Docteur Mohamed Slaoui
Spécialiste: Hépatologie - Gastro - Entérologie
Proctologie Médicale - Chirurgicale
ENDOSCOPIE - ECHOGRAPHIE
82, Rue Soumaya Angle «Fiat - Jeep», quartier Palmiers • Casablanca - Maroc
2^e étage, Immeuble «Fiat - Jeep» • Tél: 05 22 23 78 83 • Fax: 05 22 25 99 87
slaouimed.doc@gmail.com



CENTRE DE PATHOLOGIE SPÉCIALISÉE CASABLANCA

6, rue des Hôpitaux - Résidence du Parc - 1er étage 20360 - Casablanca
Tel: 0522 22 13 46/66 - Fax : 0522 22 14 24 - Email : labocasapath@gmail.com
Patente 36333531 ICE 003224214000036 IF 40204512

FACTURE

REF : 23/08046

Date de facturation 14 / 06 / 2023
Médecin traitant Dr. SLAOUI MOHAMED
Patient DELLALI OUISSAL - 114783
Demande **H30614971 - 14/06/2023**

Liste des examens

BIOPSIE SIMPLE

Total	400,00	Dhs
coefficient-P		364

Arrêtée la présente facture à la somme de : QUATRE CENTS DIRHAMS

Centre de Pathologie Spécialisée Casablanca
CASAPATH
6, Rue des Hôpitaux - Résidence du parc
1er étage N° 1 - Casablanca
Tel: 05 22 22 13 46 - Fax: 05 22 22 14 24

RECU LE : 14/06/2023
EDITE LE : 17/06/2023

NOM & PRENOM : DELLALI OUISSAL
PRESCRIPTEUR : Dr. SLAOUI MOHAMED
AGE : 41 ans
Code Patient : 114783
N/REF : 30614971
ORGANE : ESTOMAC-DUODENUM

RENSEIGNEMENTS CLINIQUES

Duodénum : normal. Antre normal. Fundus normal (ATCD HP+ multi résistant)

COMPTE RENDU ANATOMOPATHOLOGIQUE

Huit fragments biopsiques mesurant entre 0,1 cm et 0,2 cm, inclus en totalité et examinés sur plusieurs niveaux de coupe.

Histologiquement, ils correspondent à une muqueuse de type antral (3 fragments) et fundique (3 fragments) comportant la tunique musculaire muqueuse. Le revêtement épithélial de surface et cryptique est régulier sans métaplasie intestinale. Le chorion est congestif et fibreux peu abondant, siège d'un infiltrat inflammatoire mononucléé minime fait de lymphocytes et de plasmocytes sans polynucléaires neutrophiles. Les glandes sont de hauteur et de densité conservée sans signes de dysplasie avec quelques cryptes fundiques dilatées. Les autres fragments proviennent d'une muqueuse duodénale tapissées de villosités intestinales hautes et d'un revêtement régulier. Le chorion est oedémateux discrètement inflammatoire. Il n'est pas vu d'agent pathogène.

CONCLUSION:

- Gastrite chronique antrofundique légère, non atrophique, non active sans métaplasie intestinale ou dysplasie. Absence d'hélicobacter pylori. Absence de signes de malignité.
- Duodénite interstitielle chronique minime non spécifique. Absence d'atrophie villositaire ou agent pathogène.

Signé : Dr. Amal BENKIRANE

Pr. Amal BENKIRANE

Anatomo-Pathologiste

Centre de Pathologie Casapath
5, Rue des Hôpitaux - Rés. du Parc Casablanca
Tél.: 05 22 22 13 46 / 66 - Fax: 05 22 22 14 24