RECOMMANDATIONS IMPORTANTES A LIRE POUR ACTIVER LES REMBOURSEMENTS ET EVITER LES REJETS

Conditions générales :

- Le cadre réservé à l'adhérent doit être dûment renseigné.
- Le cadre réservé au médecin doit être renseigné par le praticien lui-même notamment la nature de la maladie.
- La validité de la feuille de soins est limitée à 3 mois à compter de la première consultation.
- L'entente préalable est exigée pour toute hospitalisation médicale, chirurgicale, soins dentaires spéciaux, extractions multiples, parodontie orthodontie, prothèses dentaires, prothèses auditives ou orthopédiques ainsi que pour tous les actes effectués en série.
- En cas d'accident, une déclaration précisant les causes et circonstances de l'accident est à joindre à la feuille de soins.

Pharmacie :

- Les vignettes des médicaments doivent être obligatoirement jointes aux ordonnances.
- Pour les médicaments sans vignettes une facture de la pharmacie doit être jointe.

Radiologie et Biologie :

- La facture ainsi qu'une copie des résultats des analyses ou du compte rendu (sous pli confidentiel) doivent être jointes à l'ordonnance médicale pour toute demande de remboursement.
- Un pli confidentiel du médecin prescripteur des analyses ou radios peut être demandé par le médecin conseil de la mutuelle.

Optique :

- L'ordonnance du médecin prescripteur et la facture de l'opticien sont à joindre à la feuille de soins.

Rééducation :

- L'entente préalable renseignée par le médecin prescripteur est exigée avant le début des séances de rééducations.
- Pour le remboursement, la facture et le calendrier des séances effectuées sont à joindre à la feuille de soins.

Dentaire :

- En cas de prothèses ou de traitement canalaires, l'accord préalable renseigné sur la feuille de soins est obligatoire avant le début de traitement.
- La facture doit être jointe à la feuille de soins pour toute demande de remboursement.
- La radio-après soins est obligatoire en cas de prothèses ou de traitement canalaires.

Maladie et Affection Longue Durée ALD et ALC :

- La déclaration de maladie chronique doit être renseignée par le médecin prescripteur et renouvelée tous les 6 mois.

Adresses Mails utiles

o	Réclamation	: contact@mupras.com
o	Prise en charge	: pec@mupras.com
o	Adhésion et changement de statut	: adhesion@mupras.com

La MUPRAS garantit le respect de la loi n° 09-08 relative à la protection des personnes physiques à l'égard du traitement des données à caractère personnel.

MUPRAS :Centre Allal Ben Abdellah - 6ème Etage Angle Rue Mohamed Fakir et Rue Allal Ben Abdellah - Quartier de l'Horloge Casablanca 20000 - Tél. : 05 22 20 45 45 (LG) - Fax : 05 22 22 78 18 - www.mupras.com

Autorisation CNDP N° : A-A-215/2019

Déclaration de Maladie

MUPRAS
Mutuelle de Prévoyance & d'Actions Sociales de Royal Air Maroc

180344

N° W21-820840

courrier

☐ Maladie ☐ Dentaire ☐ Optique ☐ Autres

Cadre réservé à l'adhérent (e)

Matricule : 02770 Société : R.A.M

☐ Actif ☑ Pensionné(e) ☐ Autre :

Nom & Prénom : KILLOU Hassan

Date de naissance : 21/04/1956

Adresse : Lot Socoma N° 1345 MARRAKECH

Tél. : 06.66.78.15.20 Total des frais engagés : 1975,30 DH Dhs

Cadre réservé au Médecin

Cachet du médecin :

Dr ELKHIMARI HAJAR
MEDECIN GENERALISTE
N° 1411 Lot Askejour Socoma Marrakech
Tél 0631 99 50 20 Fixe : 0529 97 43 42

Date de consultation : 02 Octo 2023

Nom et prénom du malade : Ait Mansour Mina Age: 59

Lien de parenté : ☐ Lui-même ☑ Conjoint ☐ Enfant

Nature de la maladie : Pulmonaire

En cas d'accident préciser les causes et circonstances :

Dans le cas où la maladie aurait un caractère confidentiel, communiquer les renseignements sous pli confidentiel à l'attention du médecin conseil de la Mutuelle.

J'atteste sur l'honneur l'exactitude des renseignements portés sur la présente déclaration. Je déclare avoir pris connaissance de la clause relative à la protection des données personnelles.

Fait à : **Le :** / /

Signature de l'adhérent(e) :

23/oct/2023

[redacted]

RELEVE DES FRAIS ET HONORAIRES

Dates des Actes	Natures des Actes	Nombre et Cœfficient	Montant détaillé des Honoraires	Cachet et signature du Médecin attestant le Paiement des Actes
21/10/2023		C.C	150,00DH	INP : 0 7 1 2 1 3 8 3 9
11/10/2023	contrôle		gratuit	Dr ELKHIMARI HAJAR MEDECIN GENERALISTE N° 1411 Lot Askejour Socoma Marrakech Tél : 0631 99 50 20 Fixe : 0529 97 43 42

EXECUTION DES ORDONNANCES

Cachet du Pharmacien ou du Fournisseur	Date	Montant de la Facture
Pharmacie Jasmin ... Socoma ... Marrakech Tél : 05 24 49 41 62 INPE : 072035355	21/10/23	290,30

ANALYSES - RADIOGRAPHIES

Cachet et signature du Laboratoire et du Radiologue	Date	Désignation des Cœfficients	Montant des Honoraires
... MASSIRA ... route d'Essaouira ... Marrakech ✆ 05 24 02 ...	11/10/23	Radiothorax	200 DH
	16/10/23	TDM thoracique	1300 DH
			INPE : 002166909000071

AUXILIAIRES MEDICAUX

Cachet et signature du Particien	Date des Soins	Nombre AM	Nombre PC	Nombre IM	Nombre IV	Montant détaillé des Honoraires
LABORATOIRE AZLI Analyses Médicales Askejour Socoma A Lot 89 Marrakech Tél/Fax : 05 24 49 32 07	14/10/23					350DH
						LABORATOIRE AZLI INPE LABO : 073063323

[redacted]

RELEVE DES FRAIS ET HONORAIRES

Le praticien est prié de préciser la dent traitée, l'acte pratiqué en indiquant la nature des soins.

Important :
Veuillez joindre les radiographies en cas de prothèses, ou de traitement canalaires, ainsi que le bilan de l'ODF.

SOINS DENTAIRES	Dents Traitées		Nature des Soins	Cœfficient

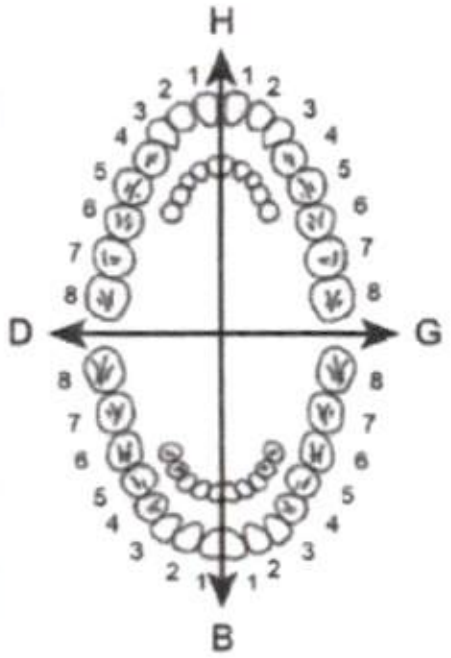

INP :

CŒFFICIENT DES TRAVAUX

MONTANTS DES SOINS

DEBUT D'EXECUTION

FIN D'EXECUTION

O.D.F PROTHESES DENTAIRES

DETERMINATION DU CŒFFICIENT MASTICATOIRE

	H	
	25533412	21433552
D	00000000	00000000
G	00000000	00000000
	35533411	11433553
	B	

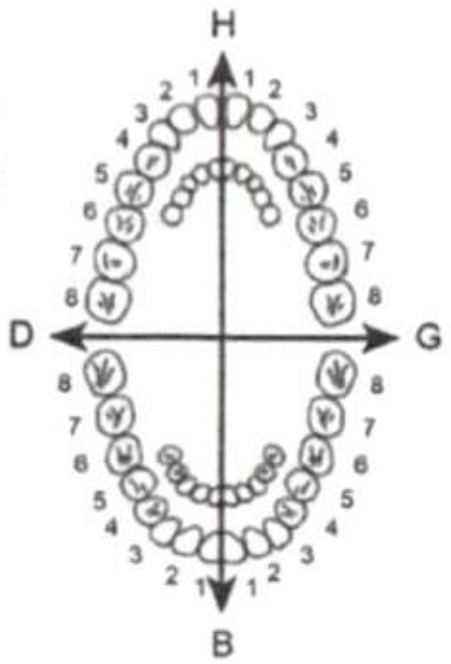

(Création, remont, adjonction)
Fonctionnel, Thérapeutique, nécessaire à la profession

CŒFFICIENT DES TRAVAUX

MONTANTS DES SOINS

DATE DU DEVIS

DATE DE L'EXECUTION

VISA ET CACHET DU PRATICIEN ATTESTANT LE DEVIS

VISA ET CACHET DU PRATICIEN ATTESTANT L'EXECUTION

Docteur ELKHIMARI HAJAR
MÉDECINE GÉNÉRALE
ECHOGRAPHIE GÉNÉRALE
ÉLECTROCARDIOGRAMME (ECG)
DIAGNOSTIC ET SUIVI DE DIABÈTE
DIAGNOSTIC ET SUIVI DE GROSSESSE
RÉGIME ET AMINCISSEMENT
LA SAIGNÉE - ACUPUNCTURE
MÉDECIN AGRÉE POUR LA VISITE
DU PERMIS DE CONDUIRE

الدكتورة الخماري هاجر
الطب العام
الفحص بالصدى الصوتي
تخطيط القلب
تحاليل و تتبع الحمل و السكري
الحمية و التخسيس
الحجامة الطبية و الوخز الإبر
مرخصة للفحص الطبي لرخصة السياقة

Marrakech Le : 02 Octo 2023 مراكش في :

Mr / Mme : MINA Ait Mansour

100,10
1) Evax 500mg
1 gél pdt 07 j
60.00
2) Grapred 20mg
3 gél pdt 5 j
31.20
3) Bronchathiol sirop
1 CàS x 3 f/j pdt 8 j
99.00
4) Immunovita
2 gél/j pdt 7

290.30

Dr ELKHIMARI HAJAR MÉDECIN GÉNÉRALISTE N°1411 Lot Askejour Socouma Marrakech Tél : 0661 99 50 20 Fixe : 0529 97 43 42

Pharmacie Jasmin N°1139 SOCOMA - Marrakech Tél : 05 24 49 41 62

أسكجور سوكوما رقم 1411 الطابق الأرضي (خلف مدرسة الياسمين). مراكش
N°1411 Lot Askejour Socouma Marrakech
Tel : +212 (0) 529 974 342

N° lot : 22658 EXP : 10/25
PPV Dhs : 100,10

BRONCHATHIOL®
Carbocistéine 5%

PPV 31DH20
PER 05/25
LOT M172

Docteur ELKHIMARI HAJAR
MÉDECINE GÉNÉRALE

ECHOGRAPHIE GÉNÉRALE
ÉLECTROCARDIOGRAMME (ECG)
DIAGNOSTIC ET SUIVI DE DIABÈTE
DIAGNOSTIC ET SUIVI DE GROSSESSE
RÉGIME ETAMINCISSEMENT
LA SAIGNÉE - ACUPUNCTURE
MÉDECIN AGRÉE POUR LA VISITE
DU PERMIS DE CONDUIRE

Ac

الدكتورة الخماري هاجر
الطب العام

الفحص بالصدى الصوتي
تخطيط القلب
تحاليل و تتبع الحمل و السكري
الحمية و التخسيس
الحجامة الطبية و الوخز الإبر
مرخصة للفحص الطبي لرخصة السياقة

Marrakech Le : 11 Octo 2023 مراكش في :

Mr / Mme : Mina Ait Mansour

BON D'EXAMEN

Prière de faire :

TDM thoracique

Dr ELKHIMARI HAJAR
MEDECIN GENERALISTE
N° 1411 Lot Askejour Socoma Marrakech
Tél 0631 99 50 20 Fixe : 0529 97 43 42

التشخيص بالأشعة المسيرة
RADIOLOGIE AL MASSIRA
LOT. DOUNIA FORUM N° 39, route d'Essaouira
Massira 1 - Marrakech ☏ 05 24 ... 41

أسكجور سوكوما رقم 1411 الطابق الأرضي (خلف مدرسة الياسمين). مراكش
N°1411 Lot Askejour Socouma Marrakech
Tel : +212 (0) 529 974 342

Docteur ELKHIMARI HAJAR

MÉDECINE GÉNÉRALE

ECHOGRAPHIE GÉNÉRALE
ÉLECTROCARDIOGRAMME (ECG)
DIAGNOSTIC ET SUIVI DE DIABÈTE
DIAGNOSTIC ET SUIVI DE GROSSESSE
RÉGIME ET AMINCISSEMENT
LA SAIGNÉE - ACUPUNCTURE
MÉDECIN AGRÉE POUR LA VISITE
DU PERMIS DE CONDUIRE

الدكتورة الخماري هاجر

الطب العام

الفحص بالصدى الصوتي
تخطيط القلب
تحاليل و تتبع الحمل و السكري
الحمية و التخسيس
الحجامة الطبية و الوخز الإبر
مرخصة للفحص الطبي لرخصة السياقة

Marrakech Le : 02 Octo 2023 مراكش في :

Mr / Mme : MINA Ait Mansour

BON D'EXAMEN

Prière de faire :

Rx Thorax face

أسكجور سوكوما رقم 1411 الطابق الأرضي (خلف مدرسة الياسمين). مراكش
N°1411 Lot Askejour Socouma Marrakech
Tel : +212 (0)529 974 342

د. اليعقوبي جيهان
Dr. Jihane EL YACOUBI
Spécialiste en Radiologie
Diplômée des facultés de médecine de Casablanca, Marrakech et Paris XI

التشخيص بالأشعة المسيرة
RADIOLOGIE AL MASSIRA

Scanner multibarettes - Echographie - Doppler - Elastographie - Mammographie - Hystérosalpingographie - Ostéodensitométrie - Radiologie générale numérisée - Radiologie interventionnelle

Marrakech, le : 11/10/23

Mme Ait Mansour Mina

SUP Sani

Créatinine

LABORATOIRE AZLI
Analyses Médicales
Askejour Socoma A Lot 89 Marrakech
Tél/Fax : 05 24 49 32 07

التشخيص بالأشعة المسيرة
RADIOLOGIE AL MASSIRA
LOT. DOHA FORUM N° 39, route d'Essaouira
Massira 1 - Marrakech 05 24 02 18 41

LABORATOIRE AZLI
D'analyses Médicales

Dr. CHINBO Mehdi
Médecin Biologiste

- Diplômé de la Faculté de Médecine de Marrakech
- Ancien médecin biologiste attaché des Hôpitaux de Paris
- Diplôme spécialisé en Hématologie Hémostase de l'université Paris-Descartes
- Diplôme universitaire en infertilité du couple, médecine reproductive, spermiologie et PMA à Montpellier

AZLI LAB

مختبر أزلي للتحليلات الطبية

الدكتور شنبو المهدي
طبيب إحيائي

- خريج كلية الطب بمراكش
- طبيب إحيائي سابق بمستشفيات باريس
- دبلوم جامعي في علم الدم بكلية باريس
- دبلوم جامعي في المساعدة الطبية على الإنجاب و عقم الزوجين بمونبولي

Prélèvement du : 14/10/2023 à 10:29
Résultats édités le: 14/10/2023

MME AIT MANSOUR MINA
Dossier N° 19K476

BIOCHIMIE SANGUINE
(BIOSYSTEMS A25 / TOSOH-GX)

CREATININE.....: 7,50		mg/l	5,00 à 12,00 mg/l
(Colorimétrie: Jaffé)			
Antécédent du 15/05/23 - 09:59 :	7,20 mg/l		

Total de pages: 1

Dr. CHINBO Mehdi
Médecin Biologiste
LABORATOIRE AZLI
Askejour Socoma A Lot 89 Marrakech
Tél/Fax : 05 24 49 32 07

LABORATOIRE AZLI d'ANALYSES MEDICALES

INPE: 073063323 IF: 25227998 ICE: 002074967000084 TP: 67100542

FACTURE: 5966/23

MARRAKECH le **14/10/2023**
Nom et prénom **MME AIT MANSOUR MINA**
Référence **19K476**
Médecin prescripteur

Acte de biologie demandé	Cotation (B)
CREATININE SERIQUE	30

Total du (B)	**B 30**
Prise de sang (PC)	**0,00 DH**
Montant en DH	**35,00 DH**

Arrêtée la présente facture à la somme de: TRENTE CINQ DIRHAMS

LABORATOIRE AZLI
Analyses Médicales
Askejour Socoma ... Marrakech
Tél/Fax : 05 24 49 32 07

د. اليعقوبي جيهان
Dr. Jihane EL YACOUBI
Spécialiste en Radiologie
Diplômée des facultés de médecine de Casablanca, Marrakech et Paris XI

التشخيص بالأشعة المسيرة
RADIOLOGIE AL MASSIRA

Scanner multibarettes - Echographie - Doppler - Elastographie - Mammographie - Hystérosalpingographie - Radiologie générale numérisée - Radiologie interventionnelle

Marrakech, le 11/10/2023

PATIENT: **Mme. AIT MANSOUR MINA**
MEDECIN TRAITANT: **Dr. ELKHIMARI**

RADIOGRAPHIE THORACIQUE

Résultat :

- Mise en évidence d'une opacité supéro-interne droite homogène, à limites externes nettes et bord interne moyé dans le médiastin refoulant les structures médiastinales à gauche avec respect et intégrité de la trame parenchymateuse pulmonaire du lobe supérieur droit adjacent.
- Par ailleurs, pas de lésion ni anomalie parenchymateuse d'allure évolutive décelable.
- CDS costo-diaphragmatiques libres
- Intégrité des structures osseuses apparentes.

Au total :

Radiographie thoracique de face objective une opacité médiastinale supérieure en rapport éventuellement avec une masse médiastinale nécessitant un complément d'exploration morphologique (scanner) pour meilleurs diagnostic topographique et étiologique.

Cordialement
Signé :

التشخيص بالأشعة المسيرة
RADIOLOGIE AL MASSIRA
LOT. DOHA FORUM N° 39, route d'Essaouira
Massira 1 - Marrakech 05 24 02 18 41

د. اليعقوبي جيهان
Dr. Jihane EL YACOUBI
Spécialiste en Radiologie
Diplômée des facultés de médecine de Casablanca, Marrakech et Paris XI

التشخيص بالأشعة المسيرة
RADIOLOGIE AL MASSIRA

Scanner multibarettes - Echographie - Doppler - Elastographie - Mammographie - Hystérosalpingographie - Radiologie générale numérisée - Radiologie interventionnelle

Marrakech, le 11/10/2023

FACTURE N° : 02789/2023

Nom & Prénom : AIT MANSOUR MINA
Date d'examen : 11/10/2023

Examens	*Honoraires*
RX THORAX FACE	**200 DH**
NET A PAYER	**200 DH**

Arrêté à la somme de :
DEUX CENTS DIRHAMS

LOT. DOHA FORUM N° 39 , route d'Essaouira , Massira 1 - Marrakech
تجزئة الضحى فوروم رقم39 ، طريق الصويرة ، المسيرة1 - مراكش
INPE : 071228001 - ICE : 002166909000074 - IF : 14458495
radio.almassira@gmail.com
05 24 02 18 41 / 06 73 65 64 22

د. اليعقوبي جيهان
Dr. Jihane EL YACOUBI
Spécialiste en Radiologie
Diplômée des facultés de médecine de Casablanca, Marrakech et Paris XI

التشخيص بالأشعة المسيرة
RADIOLOGIE AL MASSIRA

Scanner multibarettes - Echographie - Doppler - Elastographie - Mammographie - Hystérosalpingographie - Radiologie générale numérisée - Radiologie interventionnelle

PATIENT: **Mme. AIT MANSOUR MINA**
MEDECIN TRAITANT: **Dr. ELKHIMARI**

Marrakech, le 16/10/2023

TDM THORACIQUE

Technique : Acquisition hélicoïdale avant et après injection de produit de contraste. Reconstructions multidimensionnelles.

Résultat :

Volumineuse masse médiastinale du compartiment moyen intéressant les **étages supérieur et moyen**, bien limitée, mesurant approximativement **90 x 85.6 x 121 mm**, rehaussée de façon hétérogène après injection de produit de contraste sans calcifications.

En haut, elle franchit l'orifice cervico-thoracique arrivant au contact intime du lobe thyroïdien droit avec lequel elle semble se continuer. Plus en avant : elle arrive au contact du TABC ainsi que de ses branches de divisons : artères carotide commune et sous-clavière homolatérales avec respect du liseré graisseux de séparation.

Elle arrive également au contact de la VCS et du tronc veineux innominé qui sont perméables. A noter un aspect partiellement pincé du tronc innominé.

Cette masse refoule l'axe trachéal vers l'avant et l'axe oesophagien en avant et vers la gauche avec perte du liseré graisseux de séparation.

Plus en dedans et vers le bas, elle arrive au contact de la crosse de l'aorte.

Latéralement, elle refoule la crosse de la veine azygos qui est dilatée mais normalement opacifiée mesurant 22 mm.

A signaler la présence d'une **circulation collatérale pariétale cervico-thoracique antérieure et postérieure droite.**

En bas, elle arrive à hauteur de la carène qu'elle comprime légèrement.

En arrière, elle **s'étend au médiastin postérieur** avec respect du mur vertébral antérieur et des gouttières costo-vertébrales (limite inférieure de la masse à hauteur de D7).

Absence d'adénopathies médiastinales.

Absence d'anomalie des gros vaisseaux du médiastin.

Absence d'épanchement pleuro-péricardique.

L'analyse du parenchyme pulmonaire ne retrouve pas de lésion suspecte mais on note la présence de deux micronodules denses non calcifiés au niveau du segment lingulaire supérieur et du segment interne du lobe moyen (non spécifiques).

A signaler également une lésion aérique bulleuse du segment ventral du culmen.

Absence de lésion osseuse suspecte ni hépatique à la limite des coupes réalisées.

Au total :

Volumineuse masse médiastinale centrée sur le compartiment moyen, compressive, d'origine vraisemblablement thyroïdienne.

A corréler aux données histologiques.

التشخيص بالأشعة المسيرة
RADIOLOGIE AL MASSIRA
LOT. DOHA FORUM N° 39 , route d'Essaouira
Massira 1 - Marrakech
TEL : 05 24 02 18 41
د. اليعقوبي جيهان
Médecin Spécialiste en Radiologie
Radiologie Al Massira Marrakech

Cordialement

Pour consulter les images, utilisez le lien : ***http://102.53.7.215:8081/visionpacs*** *Login :* ***40814*** *Mot de Passe :* ***15466***

د. اليعقوبي جيهان
Dr. Jihane EL YACOUBI
Spécialiste en Radiologie
Diplômée des facultés de médecine de Casablanca, Marrakech et Paris XI

التشخيص بالأشعة المسيرة
RADIOLOGIE AL MASSIRA

Scanner multibarettes - Echographie - Doppler - Elastographie - Mammographie - Hystérosalpingographie - Radiologie générale numérisée - Radiologie interventionnelle

Marrakech, le 16/10/2023

FACTURE N° : 02816/2023

Nom & Prénom : AIT MANSOUR MINA
Date d'examen : 16/10/2023

Examens	*Honoraires*
SCANNER THORACIQUE	**1300 DH**
NET A PAYER	**1300 DH**

Arrêté à la somme de :
MILLE TROIS CENTS DIRHAMS

التشخيص بالأشعة المسيرة
RADIOLOGIE AL MASSIRA
LOT. DOHA FORUM N° 39, route d'Essaouira
Massira 1 - Marrakech 05 24 02 18 41