

RELEVÉ DES FRAIS ET HONORAIRES

Dates des Actes	Natures des Actes	Nombre et Coefficient	Montant détaillé des Honoraires	Cachet et signature du Médecin attestant le Paiement des Actes
21/12/23			300	

Dr. ABDALLAH M. CHAH
Pneumo - Allergologue Pédiatre
Résidence Mamouna B - Rabat
Tél.: 05 37 20 17 71 / 72

EXECUTION DES ORDONNANCES

Cachet du Pharmacie ou du Laboratoire	Date	Montant de la Facture
PHARMACIE BON SECOURS LARAKI NADIA Docteur en Pharmacie 9, Rue Tchad Ocean - Rabat Tel: 05 37 72 23 63 INPE: 102016193	21/12/23	245,30

ANALYSES - RADIOGRAPHIES

Cachet et signature du Laboratoire et du Radiologue	Date	Désignation des Coefficients	Montant des Honoraires
Dr. EL HADJ TOUMI BENJELLOUN Lab. de Radiologie 101023240 - Rabat INPE: 101023240	21/12/23	ORDONNANCE BT SCROTAGE	70000

AUXILIAIRES MEDICAUX

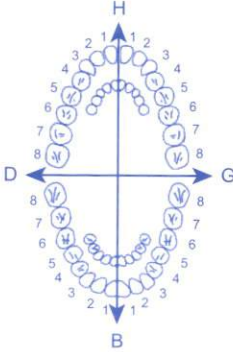
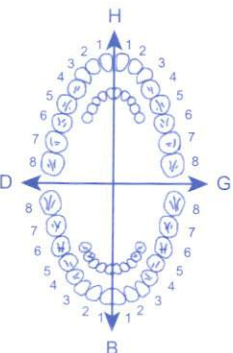
Cachet et signature du Praticien	Date des Soins	Nombre				Montant détaillé des Honoraires
		AM	PC	IM	IV	

RELEVÉ DES FRAIS ET HONORAIRES

Le praticien est prié de préciser la dent traitée, l'acte pratiqué en indiquant la nature des soins.

Important :

Veuillez joindre les radiographies en cas de prothèses ou de traitement canaux, ainsi que le bilan de l'ODF.

SOINS DENTAIRES	Dents Traitées	Nature des Soins	Coefficient																
				COEFFICIENT DES TRAVAUX <input type="text"/>															
				MONTANTS DES SOINS <input type="text"/>															
				DEBUT D'EXECUTION <input type="text"/>															
				FIN D'EXECUTION <input type="text"/>															
O.D.F PROTHESES DENTAIRES	DETERMINATION DU COEFFICIENT MASTICATOIRE																		
	<table border="1"> <tr> <td colspan="2">H</td> </tr> <tr> <td>25533412</td> <td>21433552</td> </tr> <tr> <td>00000000</td> <td>00000000</td> </tr> <tr> <td colspan="2">D</td> </tr> <tr> <td>00000000</td> <td>00000000</td> </tr> <tr> <td>35533411</td> <td>11433553</td> </tr> <tr> <td colspan="2">B</td> </tr> <tr> <td colspan="2">G</td> </tr> </table>		H		25533412	21433552	00000000	00000000	D		00000000	00000000	35533411	11433553	B		G		COEFFICIENT DES TRAVAUX <input type="text"/>
	H																		
	25533412	21433552																	
	00000000	00000000																	
	D																		
	00000000	00000000																	
	35533411	11433553																	
	B																		
	G																		
			MONTANTS DES SOINS <input type="text"/>																
[Création, remont, adjonction] Fonctionnel, Thérapeutique, nécessaire à la profession		DATE DU DEVIS <input type="text"/>																	
		DATE DE L'EXECUTION <input type="text"/>																	

VISA ET CACHET DU PRATICIEN ATTESTANT LE DEVIS

VISA ET CACHET DU PRATICIEN ATTESTANT L'EXECUTION

Docteur ABDALLAOUI Maan Chadi

Pédiatre

Diplômé en Pneumo-allergologie Pédiatrique de l'Université de Rouen - France

Diplômé en Médecine et Réanimation néonatales de l'Académie de Paris

Ancien praticien hospitalier au CHU d'Amiens

الدكتور عبدلاوي معن شادي

إختصاصي في أمراض الأطفال والرضع

أمراض التنفس والحساسية عند الأطفال

من جامعة روان بفرنسا

طبيب وإنعاش المواليد من جامعة باريس

طبيب ممارس سابقا بالمركز الإستشفائي الجامعي بأميان

21 décembre 2023

Rabat, le :
ASSABBANE JAD [7 a 2 m 27 j]

SYNTHEMEDIC
22 rue scoubert lepour al aouam rochat
noires casablanca
INEXIUM
10 mg
Boite de 28
6616 CMP 21ANP P.P.V: 234.00DH
118001 021550

PHARMACIE BON SECOURS
L. ARAKI NADIA
Docteur en Pharmacie
9, Rue Ichad Ocean - Rabat
Tél : 05 37 72 23 63
INPE : 102016193

11,30

Vogalene suppo 5 mg

1suppo x 3 / jour 1/2 h avant les repas si nausée ou vomissements

23h, 30

Inexium sachet 10 mg

2 sachets x 1 / jour pd 7 jours le matin à jeun 1/2 h avant les repas

2h, 30
TRibutine sirop

1cac x 3 / jour pd 3 j puis si coliques

Fitobimbi gaz sirop

1 cas x 2 / jour pd 3 j puis is gaz

tiorfan sachet 30 mg

1sachet x 3 / jour s idiarrhée

LOT: 230701
PER: 05-2026
PPV: 11.30DH

Dr. ABDALLAOUI M. Chadi
Pneumo - Allergologue Pédiatre
Résidence Mamounia B - Rabat
Tél.: 05 37 20 17 71 / 72

إقامة المامونية (ب) زنقة بيروت - الرباط - الهاتف : 06 61 22 47 07 - 05 37 20 17 71/72
Résidence Mamounia (B), Rue Beyrouth - Rabat - Tél : 05 37 20 17 71/72 - 06 61 22 47 07

حالة إستعجال : 05 37 67 05 05 Urgence CNU

Docteur ABDALLAOUI Maan Chadi

Pédiatre

Diplômé en Pneumo-allergologie Pédiatrique de
l'Université de Rouen - France

Diplômé en Médecine et Réanimation néonatales
de l'Académie de Paris

Ancien praticien hospitalier au CHU d'Amiens

الدكتور عبدلاوي معن شادي

إختصاصي في أمراض الأطفال والرضع

أمراض التنفس والحساسية عند الأطفال

من جامعة روان بفرنسا

طب وإنعاش المواليد من جامعة باريس

طبيب ممارس سابقا بالمركز الإستشفائي الجامعي بأميان

Rabat, le :

21 Dec 2023

ASBTRBAME JAD

للمرأة
والجهاز الهضمي
والجهاز التنفسي
والجهاز البولي
والجهاز العصبي
والجهاز العضلي الهيكلي
والجهاز الدموي
والجهاز اللمفاوي
والجهاز الغددية
والجهاز الحشوية
والجهاز البصري
والجهاز السمعي
والجهاز الحركي
والجهاز الحسي
والجهاز التناسلي
والجهاز البولي
والجهاز الهضمي
والجهاز التنفسي
والجهاز الدموي
والجهاز اللمفاوي
والجهاز الغددية
والجهاز الحشوية
والجهاز البصري
والجهاز السمعي
والجهاز الحركي
والجهاز الحسي
والجهاز التناسلي

Dr. Ghita TOUIMI BENJELLOU
Cabinet de Radiologie de l'Agdal
82 Bis, Av. des Nations Unies, Angie
Rue Ibn Hanbal, Agdal - Rabat
Tél.: 0537 67 49 49 - Fax: 0537 67 54 07
INPE : 101023240

Dr. ABDALLAOUI M. Chadi
Pneumo - Allergologue Pédiatre
Résidence Mamounia B - Rabat
Tél.: 05 37 20 17 71 / 72

إقامة المامونية (ب) زنقة بيروت - الرباط - الهاتف : 06 61 22 47 07 - 05 37 20 17 71/72
Résidence Mamounia (B), Rue Beyrouth - Rabat - Tél : 05 37 20 17 71/72 - 06 61 22 47 07

حالة إستعجال : 05 37 67 05 05 : Urgence CNU

CABINET DE RADIOLOGIE DE L'AGDAL

82 bis, Av. des Nations Unies - Angle rue Ibn Hanbal
Tél. : 0537.67.49.49 (Lignes groupées) Fax : 0537.67.54.07

Patente 25705022 IF 0333035 CNSS 2033976

ICE 001615064000010

Rabat - Agdal

F A C T U R E

Numero:L/01571

Rabat 21/12/2023

Nom patient	Date examens
ASSABBAME Jad	21/12/2023

Examen(s) Réalisé(s)	Prix Dhs
ECHO ABDOMINALE ET SCROTALE	700,00
TOTAL	700,00

Arrêtée la présente facture à la somme de:

SEPT CENTS DIRHAMS

Dr. Ghita TOUIMI BENJELLOUN

Cabinet de Radiologie de l'Agdal

82 Bis, Av. des Nations Unies, Agdal

Rue Ibn Hanbal, Agdal - Rabat

Tél.: 0537 67 49 49-Fax: 0537 67 54 07

INPE : 101023240

Dr A.SBIHI - Dr A.DINIA - Dr Gh. T.BENJELLOUN - Dr O.KABBAJ - Dr L.SBIHI - Dr S.SEDRATI

CABINET DE RADIOLOGIE DE L'AGDAL

Dr Abdelhafid SBIHI - Dr Abdellatif DINIA

Dr Ghita T. BENJELLOUN - Dr Ouafae KABBAJ - Dr Leila SBIHI - Dr Sarrah SEDRATI

Rabat, le 21/12/2023

Enfant ASSABBAME Jad (né le 24/09/2016)

Examen demandé par : Dr Ch. ABDALLAOUI MAAN

ECHOGRAPHIE ABDOMINALE

Renseignements cliniques : *Vomissements et douleurs abdominales.*

- Le foie est de contours réguliers, de volume normal et d'échostructure homogène.
- La vésicule biliaire, à paroi fine et de contenu homogène, ne contient pas d'image lithiasique.
- Les voies biliaires intra-hépatiques et la voie biliaire principale ne sont pas dilatées.
- Le tronc porte et les veines sus-hépatiques sont normaux.
- Les reins ont des contours réguliers, une échostructure homogène et des cavités fines.
- Le pancréas, d'épaisseur normale, présente une structure homogène.
- La rate est de volume normal et d'échostructure homogène.
- Absence d'épanchement péritonéal.
- Absence d'adénopathie de la région cœlio-mésentérique.

AU TOTAL : *Absence de lésion organique visible sur cet examen.*

ECHOGRAPHIE TESTICULAIRE

Renseignements cliniques : *Castration testiculaire le 23/11/2013 pour torsion testiculaire négligée.*

- Le testicule droit mesure 21 x 16 x 11 mm, présente des contours réguliers et une échostructure homogène.
L'épididyme est de taille normale et d'échostructure homogène.
Absence d'hydrocèle.
- Le testicule gauche mesure 17,5 x 13 x 9,5 mm.
Il est discrètement hétérogène, siège de plusieurs calcifications, prédominant à sa partie centrale.
L'épididyme n'est pas individualisé.
Absence d'hydrocèle.
- Présence de calcifications scrotales bilatérales, surtout en regard raphé médian.
- L'analyse en mode Doppler retrouve une normo-vascularisation du testicule droit et une hyperhémie modérée du testicule gauche.

AU TOTAL : - *Testicule gauche remanié, siège de multiples calcifications avec hyperhémie au Doppler.*

- *Epididyme gauche non vu.*

- *Testicule et epididyme droits d'aspect normal.*

GTB/NB

Dr. Ghita TOUMI BENJELLOUN
Cabinet de Radiologie de l'Agdal
82 Bis, Av. des Nations Unies, Angle
Rue Ibn Hanbal - Agdal - Rabat
Tél.: 0537 67 49 49 - Fax: 0537 67 54 07
INPE : 101023240