

RECOMMANDATIONS IMPORTANTES A LIRE POUR ACTIVER LES REMBOURSEMENTS ET EVITER LES REJETS

Conditions générales :

- Le cadre réservé à l'adhérent doit être dûment renseigné.
- Le cadre réservé au médecin doit être renseigné par le praticien lui-même notamment la nature de la maladie.
- La validité de la feuille de soins est limitée à 3 mois à compter de la première consultation.
- L'entente préalable est exigée pour toute hospitalisation médicale, chirurgicale, soins dentaires spéciaux, extractions multiples, parodontie orthodontie, prothèses dentaires, prothèses auditives ou orthopédiques ainsi que pour tous les actes effectués en série.
- En cas d'accident, une déclaration précisant les causes et circonstances de l'accident est à joindre à la feuille de soins.

Pharmacie :

- Les vignettes des médicaments doivent être obligatoirement jointes aux ordonnances.
- Pour les médicaments sans vignettes une facture de la pharmacie doit être jointe.

Radiologie et Biologie :

- La facture ainsi qu'une copie des résultats des analyses ou du compte rendu (sous pli confidentiel) doivent être jointes à l'ordonnance médicale pour toute demande de remboursement.
- Un pli confidentiel du médecin prescripteur des analyses ou radios peut être demandé par le médecin conseil de la mutuelle.

Optique :

- L'ordonnance du médecin prescripteur et la facture de l'opticien sont à joindre à la feuille de soins.

Rééducation :

- L'entente préalable renseignée par le médecin prescripteur est exigée avant le début des séances de rééducations.
- Pour le remboursement, la facture et le calendrier des séances effectuées sont à joindre à la feuille de soins.

Dentaire :

- En cas de prothèses ou de traitement canaux, l'accord préalable renseigné sur la feuille de soins est obligatoire avant le début de traitement.
- La facture doit être jointe à la feuille de soins pour toute demande de remboursement.
- La radio-après soins est obligatoire en cas de prothèses ou de traitement canaux.

Maladie et Affection Longue Durée ALD et ALC :

- La déclaration de maladie chronique doit être renseignée par le médecin prescripteur et renouvelée tous les 6 mois.



MUPRAS
Mutuelle de Prévoyance
& d'Actions Sociales
de Royal Air Maroc

Déclaration de Maladie

M22- 0055241

☐ Maladie ☐ Dentaire ☐ Optique ☐ Autres

Cadre réservé à l'adhérent (e)

Matricule : 3474 Société :
☐ Actif ☐ Pensionné(e) ☐ Autre :
Nom & Prénom : Abderrazak benad
Date de naissance : 07/03/88
Adresse :
Tél : Total des frais engagés : Dhs

Cadre réservé au Médecin

Cachet du médecin :
Date de consultation : 04/3/2024
Nom et prénom du malade : TIEZIANE SOUAD Age: 1973
Lien de parenté : ☐ Lui-même ☐ Conjoint ☐ Enfant
Nature de la maladie : coups abdominaux + vésicule
Affection longue durée ou chronique : ☐ ALD ☐ ALC Pathologie : biliaire
En cas d'accident préciser les causes et circonstances : traumatisme
Dans le cas où la maladie aurait un caractère confidentiel, communiquer les renseignements sous pli confidentiel à l'attention du médecin conseil de la Mutuelle.

J'atteste sur l'honneur l'exactitude des renseignements portés sur la présente déclaration. Je déclare avoir pris connaissance de la clause relative à la protection des données personnelles.

Fait à : Le : 4/3/2024
Signature de l'adhérent(e) :

Autorisation CNDP N° : A-A-215 / 2019


Adresses Mails utiles

- Réclamation : contact@mupras.com
- Prise en charge : pec@mupras.com
- Adhésion et changement de statut : adhesion@mupras.com

La MUPRAS garantit le respect de la loi n° 09-08 relative à la protection des personnes physiques à l'égard du traitement des données à caractère personnel.

MUPRAS : Centre Allal Ben Abdellah - 6ème Etage Angle Rue Mohamed Fakir et Rue Allal Ben Abdellah - Quartier de l'Horloge
Casablanca 20000 - Tél. : 05 22 20 45 45 (LG) - Fax : 05 22 22 78 18 - www.mupras.com

RELEVÉ DES FRAIS ET HONORAIRES

Dates des Actes	Natures des Actes	Nombre et Coefficient	Montant détaillé des Honoraires	Cachet et signature du Médecin attestant le Paiement des Actes
4/03/2024	Consultation	350		
	Echographie abdominale	400		

EXECUTION DES ORDONNANCES

Cachet du Pharmacien ou du Fournisseur

Date

Montant de la Facture

04/03/2024

814,10

ANALYSES - RADIOGRAPHIES

Cachet et signature du Laboratoire et du Radiologue

Date

Désignation des Coefficients

Montant des Honoraires

AUXILIAIRES MEDICAUX

Cachet et signature du Praticien

Date des Soins

Nombre

AM

PC

IM

IV

Montant détaillé des Honoraires

RELEVÉ DES FRAIS ET HONORAIRES

Le praticien est prié de préciser la dent traitée, l'acte pratiqué en indiquant la nature des soins.

Important :

Veuillez joindre les radiographies en cas de prothèses ou de traitement canaux, ainsi que le bilan de l'ODF.

SOINS DENTAIRES

Dents Traitées

Nature des Soins

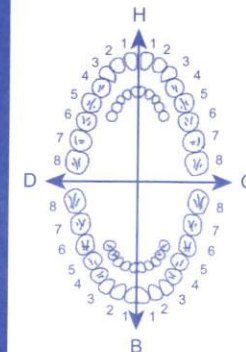
Coefficient

COEFFICIENT DES TRAVAUX

MONTANTS DES SOINS

DEBUT D'EXECUTION

FIN D'EXECUTION



O.D.F PROTHESES DENTAIRES

DETERMINATION DU COEFFICIENT MASTICATOIRE

H
25533412 21433552
00000000 00000000
D 00000000 00000000 G
35533411 11433553
B

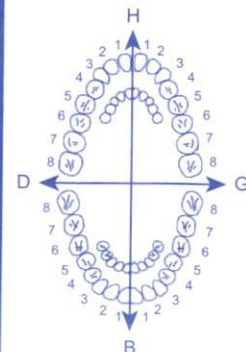
(Création, remont, adjonction)
Fonctionnel, Thérapeutique, nécessaire à la profession

COEFFICIENT DES TRAVAUX

MONTANTS DES SOINS

DATE DU DEVIS

DATE DE L'EXECUTION



VISA ET CACHET DU PRATICIEN ATTESTANT LE DEVIS

VISA ET CACHET DU PRATICIEN ATTESTANT L'EXECUTION

DOCTEUR RABIA BENCHEQROUN

Spécialiste des Maladies du Foie,
Tube Digestif et Pancréas

الدكتورة ربيعة بنشقرن

إخصائية في أمراض الكبد،
الجهاز الهضمي والبنكرياس

Casablanca, le 04/03/2024

Note d'honoraires

Mme MEZIANE SOUAD

AIN DIAB Casablanca Maroc

Désignation	Montant
Consultation	350,00
ECHOGRAPHIE ABDOMINALE	400,00
TOTAL	750,00

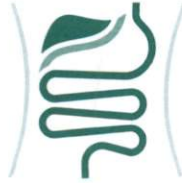Arrêtée la présente hqnoraire à la somme de : Somme arrêtée à : sept cent cinquante dirhams

Mode de règlement	Chèque
-------------------	--------

Signature :

الدكتورة ربيعة بنشقرن
DOCTEUR RABIA BENCHEQROUN
Spécialiste des Maladies du Foie,
Tube Digestif et Pancréas - Proctologie
554, Bd. Goulmima, Etage 1 - 1 - Bourgogne - Casablanca
bencheqroungastro@gmail.com - 05 22 430 363 / 06 64 292 293

DOCTEUR RABIA BENCHEQROUN

Spécialiste des Maladies du Foie,
Tube Digestif et Pancréas

الدكتورة ربيعة بنشقرون

إخصائية في أمراض الكبد،
الجهاز الهضمي والبنكرياسMme Negiane
Souad

Casablanca, le 4/3/2024

Pharmacie Elhajjajna
ZEMMANA Nadia
Avenue du Phare - Résidence
Tashmout, Casablanca
Tél : 05 22 29 35 64

82,30 x 2
1) Neofolan 160.

1 - 1 - 1 x 5 jours

79,50

2) Concoxane cp

1 - 1 - 1 x 10 jours

245,00 x 2

3) Alflax

1 gélule à distance de
repas - x 2 mois

T= 814,10

LOT: 231138
PER: 11/2026
PPC: 79,50DH

P.P.C.: 275,00 DH

3 583310 000146

P.P.C.: 275,00 DH

3 583310 000146

DOCTEUR RABIA BENCHEQROU
Spécialiste des Maladies du Foie,
Tubé Digestif et Pancréas Proctologie
19, Bd. Goulmina, Etage 1, N°1, Boulogne - Casablanca
Tél: 05 37 60 363 / 05 37 60 363 /
rabia@med.com

NEOFORTAN 160mg
10 CPS EFF

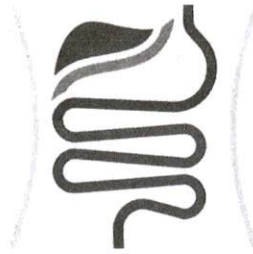
PPV 92DH30
EXP 09/2026
LOT 36028 4

NEOFORTAN 160mg
10 CPS EFF

PPV 92DH30
EXP 09/2026
LOT 36028 4

DOCTEUR RABIA BENCHEQROUN

Spécialiste des Maladies du Foie,
Tube Digestif et Pancréas



لدكتورة ربيعة بنشقرون

إخصائية في أمراض الكبد،
الجهاز الهضمي والبنكرياس

Mme MEZIANE SOUAD

Casablanca, le... 04/03/2024

COMPTE RENDU D'ECHOGRAPHIE ABDOMINALE

CLINIQUE :

patiente âgée de 70 ans; hypothyroïdie; tabagisme chronique +++ + OH; crampes abdominales +++ depuis 48 h.

EXAMEN Examen réalisé avec l'échographe ARIETTA 50 de Fuji Film Hitachi, par sonde abdominale convexe de basse fréquence (2-5 MHz).

FOIE : taille normale, échostructure homogène, contours réguliers.

TRONC PORTE et ses branches : calibre normal : perméables et de sens physiologique.

VOIE BILIAIRE PRINCIPALE : légèrement dilatée à 8 mm ET VOIES BILIAIRES INTRA HEPATIQUES : non dilatées.

VEINES HEPATIQUES : calibre normal, perméables, bien modulées au doppler pulsé.

VESICULE BILIAIRE : volume normal, à contenu transonique, à paroi fine, contenant une image de grande taille mesurant 2 cm de grand axe, hyperéchogène avec cône d'ombre postérieur évoquant un macro calcul.

RATE : taille normale (13 cm de grand axe), les 2 faces sont d'aspect normal (face diaphragmatique costale arrondie et face interne concave à bord crénelé), échostructure homogène, contours réguliers.

PANCREAS : non exploré, caché par un important écran de gaz.

REINS DROIT : taille normale, échostructure homogène, contours réguliers; absence de dilatation pyélo-calicelle; bonne différenciation cortico-médullaire; pas de calcu(s) visible(s); rein gauche : non visible.

ABSENCE d'ADP profondes

ABSENCE d'épanchement intra-péritonéal

Aérocolie +++

DOCTEUR RABIA BENCHEQROUN
الدكتورة ربيعة بنشقرون
Spécialiste des Maladies du Foie,
Tube Digestif et Pancréas, Hépatologie
Mme Meziane Souad
Bourgoigne - Casablanca
Tél: 05 22 430 363 / 06 64 203 203
bencheqroun.rabia@gmail.com

CONCLUSION :

Vésicule biliaire macro lithiasique à paroi fine avec discrète dilatation de la voie biliaire principale sans dilatation des voies biliaires intra hépatiques.

Rein gauche non visualisé.

