

RECOMMANDATIONS IMPORTANTES A LIRE POUR ACTIVER LES REMBOURSEMENTS ET EVITER LES REJETS

Conditions générales :

- Le cadre réservé à l'adhérent doit être dûment renseigné.
- Le cadre réservé au médecin doit être renseigné par le praticien lui-même notamment la nature de la maladie.
- La validité de la feuille de soins est limitée à 3 mois à compter de la première consultation.
- L'entente préalable est exigée pour toute hospitalisation médicale, chirurgicale, soins dentaires spéciaux, extractions multiples, parodontie orthodontie, prothèses dentaires, prothèses auditives ou orthopédiques ainsi que pour tous les actes effectués en série.
- En cas d'accident, une déclaration précisant les causes et circonstances de l'accident est à joindre à la feuille de soins.

Pharmacie :

- Les vignettes des médicaments doivent être obligatoirement jointes aux ordonnances.
- les achats des médicaments à l'étranger en cas d'absence des vignettes ou codes-barres une facture du pharmacien est exigée en plus de l'ordonnance du médecin prescripteur

Radiologie et Biologie :

- La facture ainsi qu'une copie des résultats des analyses ou du compte rendu (sous pli confidentiel) doivent être jointes à l'ordonnance médicale pour toute demande de remboursement.
- Un pli confidentiel du médecin prescripteur des analyses ou radios peut être demandé par le médecin conseil de la mutuelle.

Optique :

- L'ordonnance du médecin prescripteur et la facture de l'opticien sont à joindre à la feuille de soins.

Rééducation :

- L'entente préalable renseignée par le médecin prescripteur est exigée avant le début des séances de rééducations.
- Pour le remboursement, la facture et le calendrier des séances effectuées sont à joindre à la feuille de soins.

Dentaire :

- En cas de prothèses ou de traitement canalaires, l'accord préalable renseigné sur la feuille de soins est obligatoire avant le début de traitement.
- La facture doit être jointe à la feuille de soins pour toute demande de remboursement.
- La radio-après soins est obligatoire en cas de prothèses ou de traitement canalaires.

Maladie et Affection Longue Durée ALD et ALC :

- La déclaration de maladie chronique doit être renseignée par le médecin prescripteur et renouvelée une fois par an.

Adresses Mails utiles

- Réclamation : contact@mupras.com
- Prise en charge : pec@mupras.com
- Adhésion et changement de statut : adhesion@mupras.com

La MUPRAS garantit le respect de la loi n° 09-08 relative à la protection des personnes physiques à l'égard du traitement des données à caractère personnel.

MUPRAS : Centre Allal Ben Abdellah - 6ème Etage Angle Rue Mohamed Fakir et Rue Allal Ben Abdellah - Quartier de l'Horloge Casablanca 20000 - Tél. : 05 22 20 45 45 (LG) - Fax : 05 22 22 78 18 - www.mupras.com



MUPRAS
Mutuelle de Prévoyance
& d'Actions Sociales
de Royal Air Maroc

Déclaration de Maladie

M23- N° 0042849

☐ Maladie ☐ Dentaire ☐ Optique ☐ Autres

Cadre réservé à l'adhérent (e)

Matricule : 05532 Société : NAM

☐ Actif ☒ Pensionné(e) ☐ Autre : 202201

Nom & Prénom : Nouri NOSTAFA

Date de naissance : 10-09-1955

Adresse : DAN CHAOUI rue 6 n° 7 CHA

Tél. : 0661 888244 Total des frais engagés :Dhs

Cadre réservé au Médecin

Cachet du médecin :

الدكتور قيادي الكبير
أخصائي في أمراض القلب والشرايين
DR. QIYADI Lakbir
CARDIOLOGUE
Boulevard TAH Immeuble BLANCA, Etage 1
Ain Chock Casablanca Tel 05 22 21 70 20

Date de consultation : 21/03/24

Nom et prénom du malade : Nouri NOSTAFA Age :

Lien de parenté : ☐ Lui-même ☐ Conjoint ☐ Enfant

Nature de la maladie : NDA + AVC hémipar

Affection longue durée ou chronique : ☒ ALD ☐ ALC Pathologie :

En cas d'accident préciser les causes et circonstances :

Dans le cas où la maladie aurait un caractère confidentiel, communiquer les renseignements sous pli confidentiel à l'attention du médecin conseil de la Mutuelle.

J'atteste sur l'honneur l'exactitude des renseignements portés sur la présente déclaration. Je déclare avoir pris connaissance de la clause relative à la protection des données personnelles.

Fait à : 07-03-24 Le :

Signature de l'adhérent(e) :

Autorisation CNDP N° : A-A-215 / 2019

Docteur QIYADI Lakbir

CARDIOLOGUE

Hypertension Artérielle

Echo Doppler Cardiaque et Vasculaire

Holter Tentionnel

Holter E C G

Epreuve d'Effort

الدكتور قيادي الكبير

اختصاصي في أمراض القلب والشرابيين

الضغط الدموي

فحص القلب بالصدى والدوبلير

التسجيل المستمر للضغط الدموي

التسجيل المستمر لتخطيط القلب

اختبار القلب بالجهد

Casablanca, le :

الدار البيضاء في :



الدكتور قيادي الكبير
اختصاصي في أمراض القلب والشرابيين
DR. QIYADI Lakbir
CARDIOLOGUE
Boulevard TAH Immeuble BLANCA Etage 1
Ain Chock Casablanca Tel 05 22 21 10 20

132,40
Covantea 160/120

2p - 2 - 0

PHARMACIE COUNTRI
Bd. Tahar el Ghouzali
Ain Chock Casablanca
Tel: 05 22 21 10 20

PHARMACIE COUNTRI
Bd. Tahar el Ghouzali
Ain Chock Casablanca
Tel: 05 22 21 10 20

132,40

الدكتور قيادي الكبير
اختصاصي في أمراض القلب والشرابيين
DR. QIYADI Lakbir
CARDIOLOGUE
Boulevard TAH Immeuble BLANCA Etage 1
Ain Chock Casablanca Tel 05 22 21 10 20

INPE: 09 11 91 40 3



Docteur QIYADI Lakbir

Cabinet de Cardiologie

Hypertension Arterielle

Echo Doppler Cardiaque et Vasculaire

Holter Tentionnel

Holter E C G

Epreuve d'Effort



الدكتور قيادي الكبير

عيادة أمراض القلب والشرابيين

الضغط الدموي

فحص القلب بالصدى والدوبلير

التسجيل المستمر للضغط الدموي

التسجيل المستمر لتخطيط القلب

اختبار القلب بالجهد

Casablanca, le : 27-03-2024 الدار البيضاء في:

Note d honoraires

Nom : N. S. S. Prenom : N. S. S. A.

Examen réalisé : فحص ق. ح.

Montant en MAD : 200,000 m.

الدكتور قيادي الكبير
اختصاصي في أمراض القلب والشرابيين
DR. QIYADI Lakbir
CARDIOLOGUE
Boulevard TAH Immeuble BLANCA. Etage 1
Ain Chok Casablanca Tel 05 22 21 10 20
INPE: 09 11 91 40 93

Docteur QIYADI Lakbir

CARDIOLOGUE

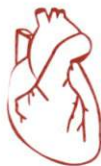Hypertension Artérielle

Echo Doppler Cardiaque et Vasculaire

Holter Tentionnel

Holter E C G

Epreuve d'Effort



الدكتور قيادي الكبير

اختصاصي في أمراض القلب والشرايين

الضغط الدموي

فحص القلب بالصدى والدوبلير

التسجيل المستمر للضغط الدموي

التسجيل المستمر لتخطيط القلب

اختبار القلب بالجهد

Casablanca le : 27/03/24 : الدار البيضاء في :

Augu
TR

nom nom

HTA et hyper lipoprotéinémie

Cœur coronarien et aorte descendante

→ IRN cérébrale

RADIOLOGIE AL QUODS
Bd al quods N° 697

Radiologiealquods@gmail.com
Tél: 05 22 21 43 43

الدكتور قيادي الكبير
اختصاصي في أمراض القلب والشرايين
Dr. QIYADI Lakbir
CARDIOLOGUE
Boulevard TAH, Immeuble BLANCA, Etage 1
Ain Chock Casablanca. Tel 05 22 21 10 20

INPE: 09 11 91 40 3

Radiologie Al Quods



الفحص بالأشعة القدس

Dr. Mohamed Amine FATHALLAH

Médecin Radiologue

Radiologie
Al Quods
الفحص بالأشعة القدس

الدكتور محمد أمين فتح الله

إختصاصي في الفحص بالأشعة

• Diplômé de Paris Descartes

• Ex Médecin des Hôpitaux de Paris

• * * * * *

• خريج كلية الطب بباريس
• طبيب سابق بمستشفيات باريس

• IRM HAUT CHAMP (1,5 TESLA)

• Scanner Multibarrette

• Panoramique Dentaire

• Mammographie Numérisée

• Echographie Générale

• Echo-Doppler Couleur

• Dentascanner

• Radiologie Interventionnelle

(Scanner, Echographie, Sénologie)

• Radiologie Numérisée

• Radio-Photo

CONCLUSION

Lésion nodulaire pontique latéralisée à droite d'allure hémorragique mesurant 4.8 mm de diamètre.

Leucopathie vasculaire grade 2 de Fazekas.

Merci pour votre confiance .

Dr Mohamed amine Fathallah

Pour consulter les images, utilisez le lien : <http://102.53.2.201:8088/images>

Login : 69625

Mot de Passe : 44845

Radiologie
Al Quods

الفحص بالأشعة القدس

Ouvert de 8h30 à 19h00 - Samedi de 8h30 à 13h30

Bd Al Quods, N°697 - Ain Chock - Casablanca

Tél.: 05 22 21 43 43 / 06 65 66 57 67 - Fax : 05 22 21 43 43 - E-mail : radiologiealquods@gmail.com

Dr. Mohamed Amine FATHALLAH

Médecin Radiologue

- Diplômé de Paris Descartes
- Ex Médecin des Hôpitaux de Paris

الدكتور محمد أمين فتح الله

إختصاصي في الفحص بالأشعة

- خريج كلية الطب بباريس
- طبيب سابق بمستشفيات باريس

- **IRM HAUT CHAMP (1,5 TESLA)**
- Scanner Multibarrette
- Panoramique Dentaire
- Mammographie Numérisée
- Echographie Générale
- Echo-Doppler Couleur
- Dentascanner
- Radiologie Interventionnelle (Scanner, Echographie, Sénologie)
- Radiologie Numérisée
- Radio-Photo

Casablanca , le 27/03/2024

Patient : **NOURI MOSTAFA**

Prescripteur: **DR QIYADI LAKBIR**

IRM CEREBRALE

INDICATION :

68 ans, HTA en rupture thérapeutique, crise convulsive + perte de conscience.

TECHNIQUE :

IRM 1.5T GE healthcare Optima 450w GEM, mise en service en 2023.

Axiales T2, Flair, T2 EG ; coronales T2.

Sagittale T1, diffusion

Séquence angiographique artérielle et veineuse.

RESULTAT :

Au niveau de la fosse postérieure :

V4 fin et médian.

Intégrité des citernes de la base.

Absence d'anomalie de signal du parenchyme cérébelleux et du tronc cérébral.

A l'étage sus tentorial

Présence de quelques anomalies de signal de la substance blanche périventriculaire et du centre semi oval en hypersignal T2 et Flair, sans traduction sur les séquences de diffusion, en rapport avec la leucopathie.

Anomalie de signal nodulaire de la protubérance annulaire, latéralisé à droite en asignal sur la séquence T2*, mesurant 4.8 mm de diamètre.

Les structures médianes sont en place.

Le système ventriculaire est non dilaté.

Absence de signe d'hémorragie sous arachnoïdienne.

Sinusite maxillo-ethmoïdale gauche.

L'Angio-MR :

Ne montre pas d'anomalie des artères du polygone de Willis

CABINET DE CARDIOLOGIE DR QIYADI

Name: NOURI MOSTAFA Cli No.:

Sex: Male

Age: 69Y

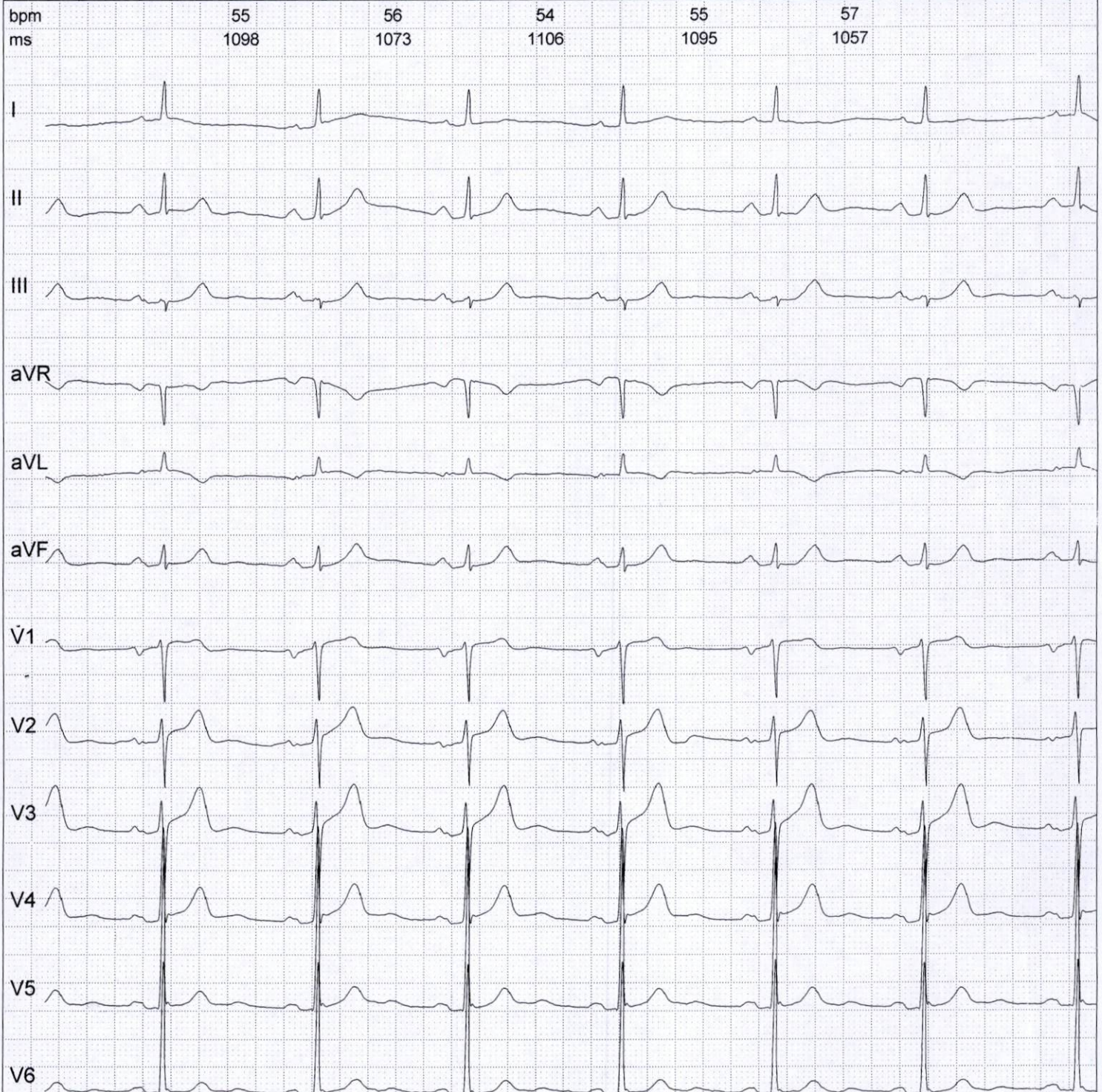
SN: 0000968

Section: CABINET DE CARDIO

CaseNo.:

BedNo.:

Date: 27/03/2024 10:59:38



00:00 AC:50HZ+DFT:0.32HZ+EMG:25HZ 25mm/s 10mm/mV

Frequency:	1000Hz	QTc Interval:	396ms
Sample Time:	8s	P Axis:	71.60°
HR:	56bpm	QRS Axis:	30.10°
P Interval:	114ms	T Axis:	75.40°
QRS Interval:	80ms	RV5/SV1:	2.61/0.94mV
T Interval:	223ms	RV5+SV1:	3.56mV
PR Interval:	196ms	RV1+SV5:	--
QT Interval:	412ms		

Prompt:

Total Beats 6, Normal Beats 6.

Sinus mode Bradycardia; Cardiac electric axis normal;

الدكتور قيادي الكبير
الخبير في أمراض القلب والشرايين
Dr. QIYADI Lakbir
CARDIOLOGUE
Boulevard TAH, Immeuble BLANCA, Etage 1
Ain Chock Casablanca Tel 05 22 21 10 20
INPE : 09 11 91 40 3

Doctor: DR QIYADI L

Radiologie Al Quods

Dr. Mohamed Amine FATHALLAH

Médecin Radiologue

• Diplômé de Paris Descartes

• Ex Médecin des Hôpitaux de Paris



Radiologie
Al Quods

الفحص بالأشعة القدس

الفحص بالأشعة القدس

الدكتور محمد أمين فتح الله

إختصاصي في الفحص بالأشعة

• خريج كلية الطب بباريس

• طبيب سابق بمستشفيات باريس

• Scanner Multibarettes

• Dentascanner - Panoramique Dentaire

• Mammographie Numérisée

• Echographie Générale

• Echographie-Doppler Couleur

• IRM (Sur Rendez-Vous)

• Radiologie Interventionnelle (Scanner, Echographie, Sinologie)

• Radiologie Numérisée

• Radio - Photo



091244798

Casablanca, le 27/03/2024

NOTE D'HONORAIRE

Nom & Prénom NOURI MOSTAFA

Date d'examen : 27/03/2024

Examens	Honoraires
IRM CEREBRALE	2 500,00 DH
NET A PAYER	2 500,00 DH

Arrêtée la présente facture à la somme de :
DEUX MILLE CINQ CENTS DH

RADIOLOGIE AL QUODS
Bd al quods N° 697
Radiologiealquods@gmail.com
Tél: 05 22 21 43 43

Ouvert de 8h30 à 19h00 - Samedi de 8h30 à 13h30

Bd Al Quods, N°697 - Ain Chock - Casablanca - Tél.: 05 22 21 43 43 - Fax : 05 22 21 43 43
E-mail : radiologiealquods@gmail.com - ICE : 002313947000064 - IF : 34001560

RC : 442995 - PATENTE : 34001560

Docteur QIYADI Lakbir

CARDIOLOGUE

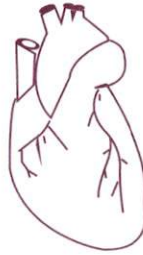
Hypertension Arterielle

Echo Doppler Cardiaque et Vasculaire

Holter Tentionnel

Holter E C G

Epreuve d'Effort



الدكتور قيادي الكبير

اختصاصي في أمراض القلب والشرايين

الضغط الدموي

فحص القلب بالصدى والدوبلير

التسجيل المستمر للضغط الدموي

التسجيل المستمر لتخطيط القلب

اختبار القلب بالجهد

Casablanca, le : الدار البيضاء في:

27/03/24

ECHO-DOPPLER CARDIAQUE

Nom :NOURI

Prénom :MOSTAFA

-Aorte:25 mm

OG : 33mm

Surface OG : 10 cm2,

OD: cm2

-Ventricule gauche :

Diastole :44 mm

Systole :24 mm

Septum IV :12 mm

* Paroi Post :15 mm

RAC : %

FE : 78%

COMMENTAIRES :

- Cavités cardiaques de taille normale, libre d'écho
- Ventricule gauche de taille normale: HVG modérée ; Cinétique globale et régionale normale
- Fonction V.G correcte, FE:78 %
- Valves mitrales légèrement épaissies sans sténose ; IM minime.
- Sigmoides aortiques épaissies sans sténose : IAO minime.
- Cavités droites non dilatées, VD de fonction normale.
- PAP systolique : 19 mm Hg
- Péricarde sec.
- V.C.I. normale

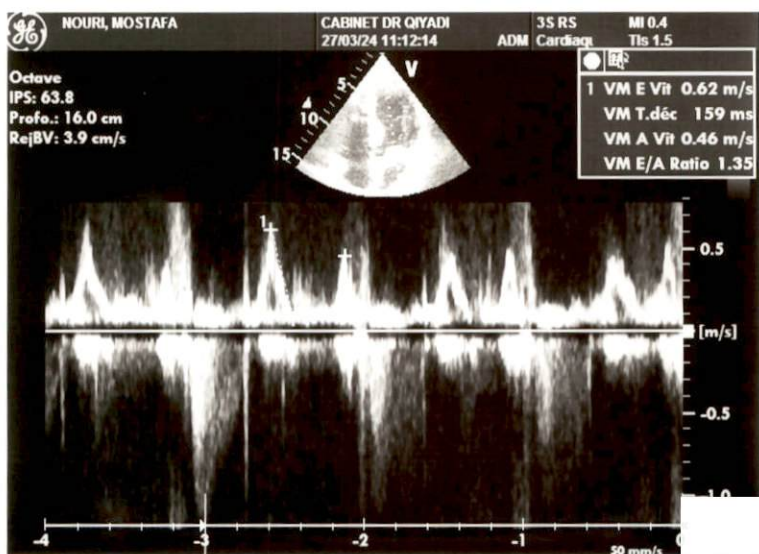
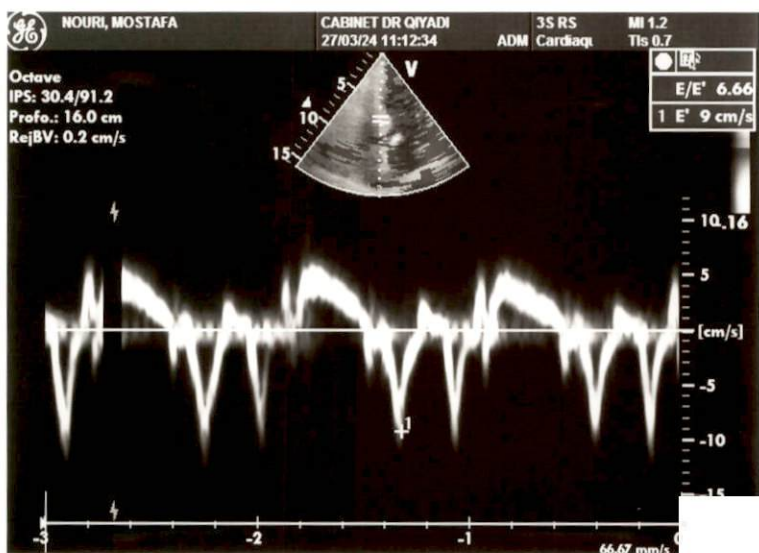
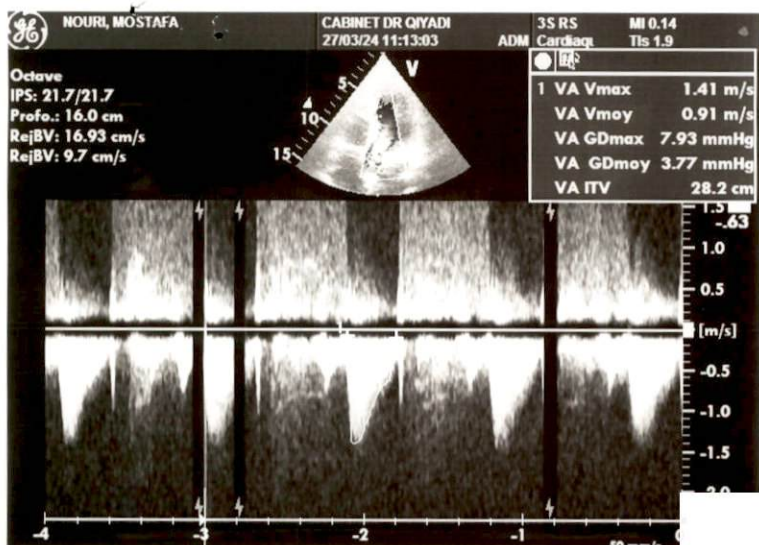-CONCLUSION :

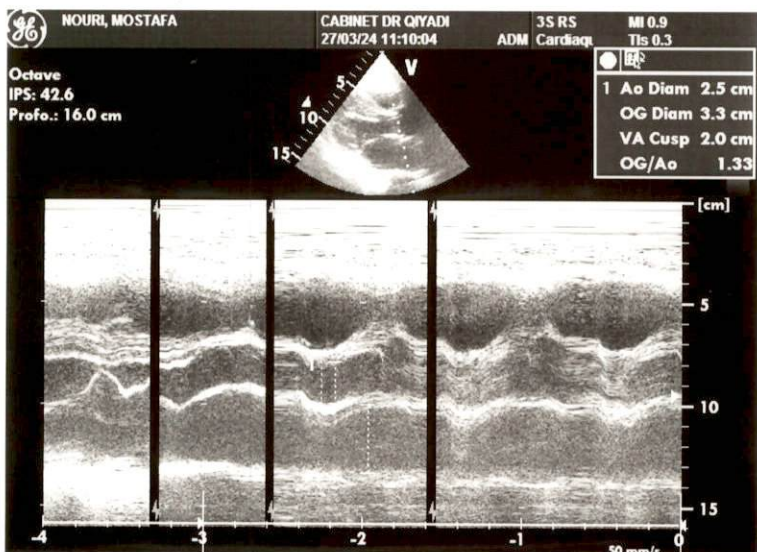
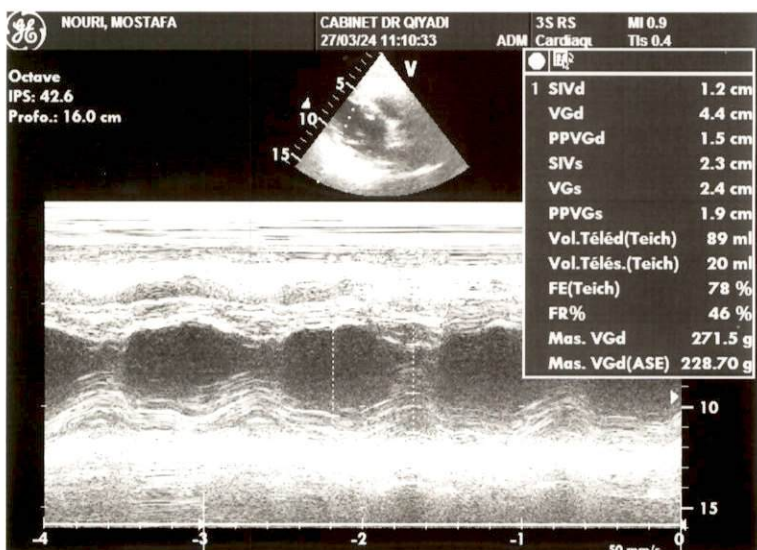
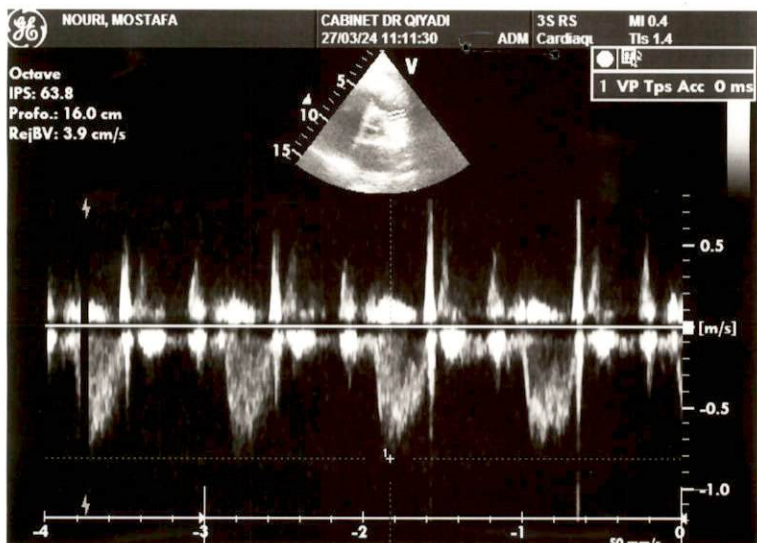
Myocardiopathie hypertensive, Fonction VG correcte ;

IM minime ; IAO minime.

Pas d'HTAP

الدكتور قيادي الكبير
اختصاصي في أمراض القلب والشرايين
Dr. QIYADI Lakbir
CARDIOLOGUE
Boulevard TAH Immeuble BLANCA, Etage 1
Ain Chok Casablanca Tel: 05 22 21 10 20
INPE: 09 11 91 40 3







NOURI, MOSTAFA

CABINET DR QIYADI

27/03/24 11:14:33

3S RS

Cardiaq

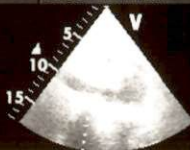
MI 0.9

TIs 0.4

Octave

IPS: 40.8

Profo.: 18.0 cm



1 L 1.4 cm

[cm]

5

10

15

50 mm/s



NOURI, MOSTAFA

CABINET DR QIYADI

27/03/24 11:13:53

3S RS

Cardiaq

MI 0.14

TIs 1.8

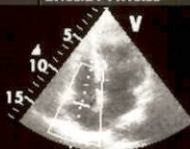Octave

IPS: 21.2/21.2

Profo.: 18.0 cm

RejBV: 16.93 cm/s

RejBV: 9.7 cm/s



1 IT Vmax 1.83 m/s

IT GDmax 13.39 mmHg

1.5

-63

1.0

0.5

[m/s]

-0.5

-1.0

-1.5

-2.0

50 mm/s